CRYPTORCHIDISM: CONDUCT

CRIPTORQUIDISMO: CONDUTA

Danielli Antunes Gonçalves
Elinês Oliva Maciel

UNITERMOS

DISTOPIA TESTICULAR; TESTÍCULOS NÃO DESCIDOS; CRIPTORQUIDISMO, CRIPTORQUIDIA.

KEYWORDS

TESTICULAR DYSTOPIA; UNDESCENDED TESTIS; CRYPTORCHIDISM, CRYPTORCHIDIA.

SUMÁRIO

Criptorquidismo é a anomalia mais comum no trato geniturinário masculino e significa ausência de testículo na bolsa escrotal que pode ser uni ou bilateral; também chamado de bolsa escrotal vazia ou distopia testicular. O risco potencial de fertilidade alterada e malignização testicular está aumentada principalmente no diagnóstico tardio. Neste artigo faremos uma revisão das definições e condutas objetivando enfatizar a importância do diagnóstico precoce.

SUMMARY

Cryptorchidism is the most common anomaly of the male genitourinary tract and means the absence of testicle in the scrotum that may be unilateral or bilateral; also called empty scrotum or testicular dystopia. The potential risk of impaired fertility and malignancy is amplified mainly in delayed diagnosis. In this article we will review the definitions and managements aimed at emphasize the importance of early diagnosis.

INTRODUÇÃO

O testículo inicia sua migração, através do canal inguinal, a partir do 7º mês de idade gestacional. A sua ausência de descida pode resultar de fatores

mecânicos ou, mais raramente, hormonais[2]. Geralmente o testículo esquerdo desce antes que o direito.

Definições

Criptorquidismo ou Criptorquidia

A palavra tem origem grega: *krypte*=oculto e *orchidon*= testículo pequeno, devendo aplicar-se somente ao testículo oculto e pequeno, também chamado de testículo não-descido. Na prática é usado como sinônimo de distopia testicular.

O criptorquidismo pode ser classificada em:

Criptorquia: é a parada da migração embriológica do testículo em seu trajeto normal de descida, fora da bolsa escrotal. Se for palpável no canal inguinal pode ser chamado de testículo retido quando ao exame físico após tração na tentativa de colocá-lo na bolsa escrotal permanecer no mesmo local.

Ectopia Testicular: é a presença do testículo fora do trajeto normal de descida, orientado anormalmente pelo *gubernaculum testis* (ligamento fibromuscular que tem conexão com o binômio testículo-epidídimo e com o fundo da bolsa escrotal, sendo ele a estrutura que orienta a descida do testículo). Representa 13% dos casos de distopias. Os testículos ectópicos situam-se no períneo, canal femoral, bolsa inguinal superficial, local entre as fáscias de Scarpa e oblíqua externa, adjacente ao anel inguinal externo, também denominado saco de Denis-Browne, área suprapúbica, hemiescroto contralateral, dentre outros locais menos frequentes[7].

Testículo Retrátil: testículo já descido, que retrai de forma intermitente sob estímulos (frio, estresse, etc) pela hipercontratilidade do músculo cremaster, sendo encontrado tanto na bolsa escrotal como na região inguinal. Na adolescência o testículo se torna mais pesado, o músculo menos ativo e o testículo desce definitivamente para dentro da bolsa escrotal. É a causa mais comum de bolsa escrotal vazia. O testículo tem consistência e tamanho normais.

Testículo Ascendente: forma de distopia testicular adquirida.

Monorquia: ausência de testículo unilateral.

Anorquia: ausência de testículos bilateralmente. A agenesia é rara e implica em complexa malformação da crista gonadal. Acidente vascular intrauterino ou perineal é a causa mais comum da perda do testículo já

formado, sendo conhecido como “vanishing testis”, que ao contrário da agenesia, apresenta vasos espermáticos terminando em fundo cego[1].

Epidemiologia

É a patologia cirúrgica mais comum em meninos. Atinge 3% dos RNs nascidos à termo, até 33% dos prematuros, 60-70% dos RNs com peso < 1500 g e quase 100% dos RNs com peso < 900 g, o que torna o peso ao nascimento um forte fator preditor para criptorquidia, outros fatores de risco incluem história familiar e baixa pressão intra-abdominal[3,6].

Entre os testículos que descem ao escroto no primeiro ano de vida, 70 a 77% o fazem até o 3º mês de vida, sendo que em prematuros o tempo aceitável para palpação do testículo descido é de até 6 meses após o nascimento[3,8].

Quanto à lateralidade, o testículo direito corresponde a 45% dos casos, o esquerdo a 30% e a apresentação é bilateral em 25% dos pacientes afetados[4].

Em 85% dos casos os testículos são palpáveis. Em 15% são impalpáveis, destes 30 a 40% representam testículo intra-abdominal; 10 a 20% ausência de testículo unilateral ou agenesia bilateral; 25 a 50% testículo alto no canal inguinal; atrofia ou displasia testicular (*vanishing testis*), exame inadequado e dificuldade em crianças obesas em percentual menores[4].

Morbidades Relacionadas

Infertilidade: a deficiência da espermatogênese pode ser devida à ação da temperatura mais elevada nos locais extra escrotais, já que o testículo é mantido na bolsa escrotal a uma temperatura de 33°C, comparando a 34-35°C da região inguinal e 37°C intra-abdominal. Com a temperatura mais elevada do que deveria, o testículo vai sofrendo alterações de caráter progressivo, que já começam a ocorrer no 6º mês de vida, com defeito de maturação das células germinativas, diminuição do diâmetro dos túbulos seminíferos, atrofia das células de Leydig e fibrose e hialinização peritubular do tecido intersticial[1]. Também pode estar relacionada a fatores congênitos intrínsecos à gônada.

Degeneração maligna: risco relativo 3-10x maior, sendo que a orquidopexia não diminui o risco, mas facilita a detecção através do exame físico. A malignização dos testículos não-descidos é frequentemente relacionada ao aparecimento de seminomas. Em testículos submetidos a orquidopexia, é mais relacionada a tumores de células germinativas do tipo não-seminomatoso.[1,2]

Associação com hérnia inguinal indireta: a associação com persistência de conduto peritônio-vaginal é alta (+/- 90%), porém a prevalência de hérnia inguinal clinicamente presente no pré-operatório é mais baixa (+/- 12%)[1].

Torção de testículo: o testículo na região inguinal apresenta mobilidade maior, predispondo-o à torção.

Trauma: risco aumentado de trauma direto, principalmente no caso de testículo ectópico.

Fatores psicológicos e estéticos negativos.

Quadro Clínico

Anamnese: perguntar desde quando foi notada a ausência de testículo; se foi observada presença prévia de testículo na bolsa ou presença de tumoração além da bolsa escrotal vazia na região inguinal, crural ou perineal. Perguntar sobre história familiar de testículo distópico.

Exame Físico: a avaliação dos testículos e escroto é um componente importante no exame físico. O exame deve ser realizado tendo em mente que os testículos podem estar em região intra-abdominal, no canal inguinal, região escrotal alta e podem ter um gubernáculo fixado em local ectópico, podendo estar localizado no períneo, canal femoral, região pré-pubiana ou lateral ao escroto. A criança deve ser examinada em ambiente adequado e com mãos aquecidas. Como o reflexo cremastérico é ausente ou fraco nos primeiros três meses de vida, facilita a diferenciação entre testículo retrátil nesse período.

Inspeção da bolsa: deve-se observar a distância entre as pregas e as corrugações da pele escrotal, comparando-a com o lado oposto – se a distância no lado examinado for menor do que o lado oposto, esse lado, provavelmente, nunca foi habitado pelo testículo; se as distâncias forem simétricas, mesmo sendo um lado menor do que o outro, o testículo deve ser retrátil.

Manobra de ordenha (manobra de deslizamento): o testículo é pressionado e deslocado no sentido da bolsa escrotal com a mão esquerda e com a mão direita tenta aprisioná-lo até o fundo da bolsa.

Manobra da posição agachada (manobra de Bunce): o músculo cremaster relaxa-se, e a compressão dos músculos abdominais exerce pressão sobre o testículo, que é deslocado no sentido da bolsa escrotal.

Diagnóstico

Anamnese e exame físico – na maioria das vezes é suficiente para o diagnóstico.

Se testículo impalpável – exames de imagem são poucos uteis, não sendo recomendados atualmente por apresentarem acurácia global de 44%. As opções são: ecografia inguinal com Doppler, TC, RNM, venografia e arteriografia seletiva. Já a laparoscopia demostra testículo intra-abdominal ou sua ausência, sendo o exame com melhores resultados, pois sua acurácia na localização do testículo não palpado aproxima-se de 100%[3,6].

Se houver dúvida entre testículo retrátil e criptorquídico baixo, pode se indicar uso de gonadotrofina coriônica humana (hCG) injetável 2.000UI IM, semanalmente em três doses e repetir o exame clínico em 4 semanas. Este tratamento é pouco usado na prática pela baixa taxa de resultados positivos[1].

Se testículos impalpáveis bilaterais – deve-se diferenciar anorquia (ausência de testículo) de testículos não descidos. Para detectar presença de tecido testicular funcionante, deve-se solicitar dosagem de testosterona, hormônio folículo estimulante (FSH) e hormônio luteinizante (LH). Se FSH e LH estão altos, a anorquia é provável, não sendo necessária avaliação complementar[1]. Nos outros casos, pode proceder-se à estimulação hormonal com 1.500-2.000 UI IM/dia por 3 doses em dias consecutivos ou alternados de hCG. No quinto dia se consecutivo, ou oitavo se alternado, deve-se dosar o nível de testosterona; se houver elevação (5 desvios acima da média), provavelmente há tecido testicular, o qual deve ser explorado cirurgicamente[4].

Visto que, atualmente, os exames hormonais e de imagem não são conclusivos (hCG,TC,RNM) ou ainda não rotineiros (MIS, Inibina), e alguns apresentam custos elevados, recomenda- se que os portadores de criptorquidia impalpável sejam explorados cirurgicamente, independentemente dos resultados da avaliação de imagem ou hormonais[3].

Alguns autores recomendam fazer cariótipo em todos os casos de criptorquia bilateral impalpável, pela possibilidade de desordens dos genes X e Y. Na associação com hipospádia a probabilidade de intersexualidade é de até 50%[7]. Na prática, o exame quase não é feito[3,7].

Tratamento

Objetivos: diminuir risco de torção, facilitar o exame do testículo, melhorar função endócrina, diminuir o estresse psicológico e criar um escroto de aparência normal. O risco de malignidade e infertilidade parece não ser afetado[1].

Hormonal

Baseia-se na hipótese de que o testículo distópico é causado por deficiência do eixo hipotálamo-hipófise-gônada. São utilizados a hCG e o hormônio liberador do hormônio lutenizante (LHRH). Indicações: criptorquia bilateral, diagnóstico diferencial entre testículo criptorquídico e retrátil, testículo retrátil de menor tamanho do que o testículo normalmente descido, para determinar a presença de gônada em testículos impalpáveis bilaterais, no tratamento do testículo ascendente adquirido. O hCG induz aumento da gônada e do escroto, alongamento e espessamento das estruturas do cordão espermático e a migração parcial do testículo. Esses efeitos poderiam fazer com que a cirurgia se torne mais simples.

Contra-indicação: testículo ectópico, recém-nascidos, paciente pós-puberais, *prune-belly*.

Se o diagnóstico for de testículo retrátil, a conduta é a observação anual, já que na maior parte dos casos o testículo ficará permanentemente na bolsa escrotal a partir da adolescência. Alguns autores recomendam o uso de hormônio liberador das gonadotropinas (GnRH =LHRH), que libera LH pela hipófise, que estimulará as células de Leydig a produzirem testosterona, que deverá promover o descenso testicular, porém com eficácia menor que 60%.

Quadro 1

ESQUEMAS	
hCG	- 50-100UI/kg/dose, IM, 2x/semana por 3-4 semanas ou - 1500UI/m², IM, em dias alternados por 8-9 doses ou - 250UI/dose em <2anos, 500UI/dose entre 2-5anos e 1000UI/dose em >6anos, IM, 2x/semana por 5 semanas
LHRH	- intra-nasal (spray) – 100mg em cada narina 6x/dia por 3-4 semanas. Ou acetato de Buserelina (análogo sintético do LH-RH)

Na prática, a taxa de sucesso do tratamento hormonal é menor que 20% e a recorrência da criptorquia pode chegar a 40%. Por isso, esse tratamento não é feito de rotina, além do fato de que a terapia hormonal não é livre de complicações (pigmentação e pilificação escrotal, aumento peniano, ereções frequentes, aumento do peso corporal e do apetite e agressividade)[3,7].

Deve-se ter o cuidado para que não haja retardamento da cirurgia, pois quando realizada tardiamente, são observadas mudanças histológicas, tanto no testículo distópico como no contralateral, que podem acarretar danos irreversíveis à fertilidade.

Cirúrgico

A orquidopexia inguinal aberta é o padrão-ouro para todos os casos, indicada antes de um ano de idade, sendo a idade ideal entre 6-18 meses. Em alguns casos pode ser necessária orquidopexia estagiada.

Se testículos forem impalpáveis, deve ser realizada laparoscopia e, no caso de testículo ausente ou evanescente, interrompe-se o procedimento, podendo-se colocar uma prótese testicular; para casos de testículo canalicular, interrompe-se o procedimento laparoscópico, prosseguindo-se com orquidopexia aberta; e para testículo intra-abdominal, se houver grau importante de hipotrofia, realiza-se orquiectomia laparoscópica, e se o testículo for viável, procede-se a orquidopexia pela própria via laparoscópica ou aberta.

Se a distopia for associada a hérnia inguinal, a cirurgia deve ser realizada ao diagnóstico.

As indicações de orquiectomia são: paralisia cerebral com testículo intra-abdominal, anormalidades genéticas (síndrome de Klinefelter), criptorquia unilateral intra-abdominal pós-puberdade (**discutível**)[1], testículo atrófico ou com disgenesia (para evitar desenvolvimento de neoplasia). Pode ser colocada prótese testicular por questão estética e psicológica (em geral, a partir da adolescência)[1].

CONCLUSÃO

Apesar das muitas condutas propostas tanto para diagnóstico como para tratamento, o resultado da maioria é insuficiente para ser recomendada. No novo *guideline* da AUA (associação americana de urologia) de 2014, o destaque vai para o diagnóstico, que deve ser clínico, feito através da anamnese e exame físico, dispensando exames complementares. Estes podem ser úteis nos casos de testículos impalpáveis, sendo a laparoscopia o melhor procedimento. Quanto ao tratamento, a orquidopexia é o padrão-ouro, não sendo necessária a utilização de terapia hormonal, já que sua eficácia é baixa, e quase sempre a intervenção cirúrgica se faz necessária.

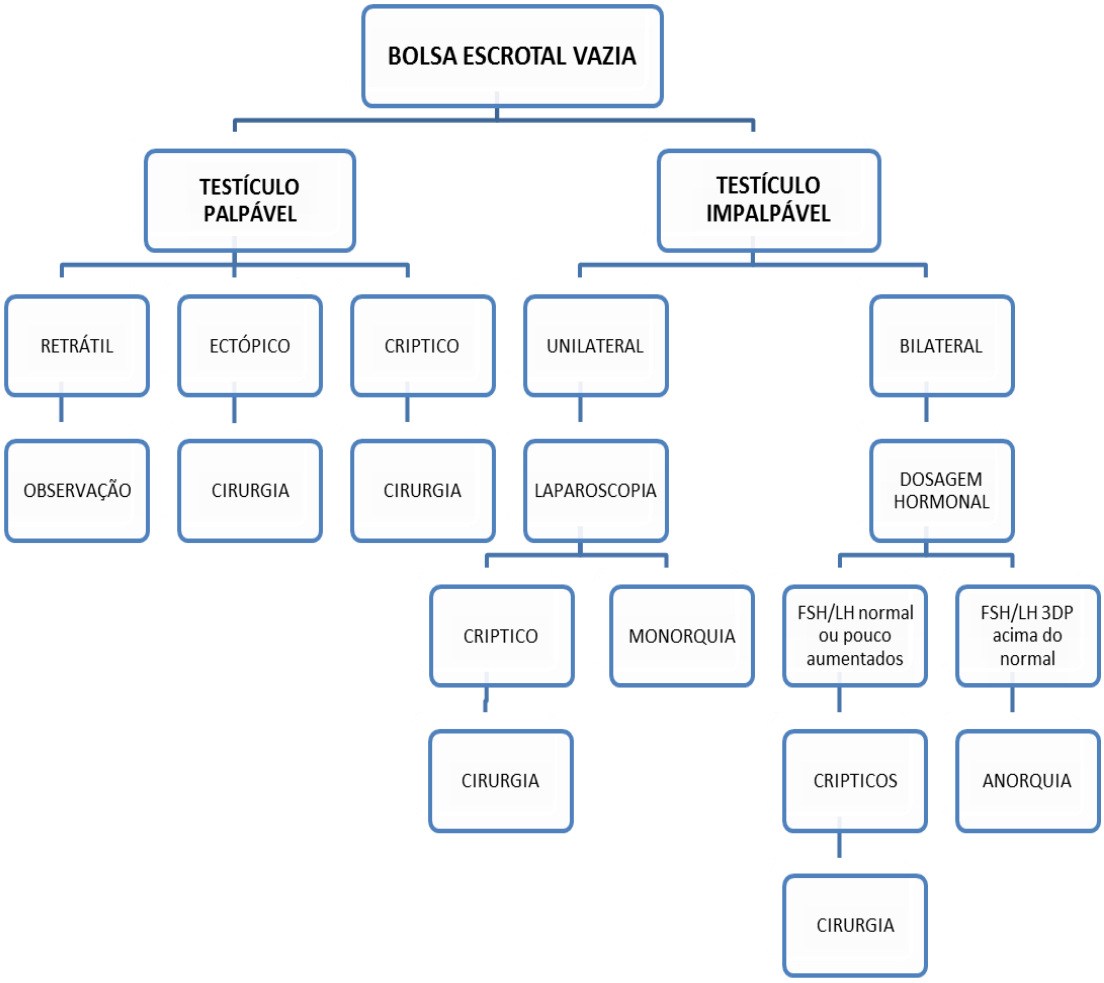

Figura 1 - Fluxograma para manejo da criptorquidia.

REFERÊNCIAS

1. Souza JCK de, Salle JLP organizadores. Cirurgia pediátrica: teoria e prática. São Paulo: Rocca; 2008.
2. Lee PA, Houk CP. Cryptorchidism. Curr Opin Endocrinol Diabetes Obes. 2013 Jun;20(3):210-6.
3. Sociedade Brasileira de Urologia. Colégio Brasileiro de Radiologia. Afecções testiculares: diagnóstico e tratamento. Associação Médica Brasileira; 2006. (Projeto diretrizes).
4. Petroianu A, Miranda ME, Oliveira RG de. Blackbook: cirurgia. Belo Horizonte: Blackbook; 2008.
5. Sabiston DC editor. Tratado de cirurgia. 18ª ed. Rio de Janeiro: Elsevier; 2010.
6. Kolon TF, Herndon CD, Baker LA, et al. Evaluation and Treatment of cryptorchidism: AUA Guideline. J Urol. 2014 Aug; 192(2):337-45.
7. Filho, MZ; Júnior AN; Reis, RB. Urologia fundamental. São Paulo: Planmark, 2010.
8. Kuschel, C; Morreau, P. Inguinal, Scrotal and Genital Problems in Neonates. Março, 2015. Disponível em: http://www.adhb.govt.nz/newborn/Guidelines/Anomalies/InguinalScrotalGenitalProblems.htm.