Cisto de colédoco associado à adenocarcinoma de vesícula biliar

Colognic cisto associated with biliary vesicle adenocarcinoma

Carlos Flávio de Araújo Silva,[1] Heloise Caroline de Souza Lima,[2] Wladmir Curvelo,[3] Paulo Sérgio Vieira de Melo,[4] Olival Cirilo Lucena da Fonseca Neto[5]

Resumo

Os cistos de colédoco são dilatações congênitas dos ductos biliares, que podem ser extra-hepáticos e/ou intra-hepáticos. Mais prevalentes no sexo feminino e na maioria dos casos diagnosticados até a primeira década de vida. É uma entidade pouco frequente que, quando diagnosticada na população adulta, cursa com uma grande frequência de complicações, devendo-se estar atento em especial ao seu alto risco de malignização. Os autores descrevem o caso de uma paciente de 35 anos, do sexo feminino, que iniciou um quadro de dor abdominal inespecífica, sendo identificado um cisto de colédoco associado ao adenocarcinoma de vesícula biliar.

Unitermos: Cisto de Colédoco, Câncer de Vesícula Biliar, Adenocarcinoma de Vesícula Biliar.

Summary

Choledochal cysts are congenital dilatation of the bile ducts, which can be extrahepatic or intrahepatic. They are more prevalent in women, and in most cases diagnosed until the first decade of life. They are a less common entity that, when diagnosed in the adult population, attends with a high frequency of complications, what makes important to be specially attentive to its high risk of malignant transformation. The authors describe the case of a 35 year-old female patient, who started an unspecific abdominal pain, being identified a choledochal cyst associated to a gallbladder adenocarcinoma.

Keywords: Choledochal Cyst, Gallbladder Carcinoma, Gallbladder Adenocarcinoma.

1. Residente do 2º Ano em Cirurgia Geral do Hospital Agamenon Magalhães (HAM) – Recife - PE (SUS). **2.** Estudante do 5º Ano da Faculdade de Ciências Médicas da Universidade de Pernambuco (FCM-UPE) - Recife - PE. **3.** Cirurgião Geral do Hospital Agamenon Magalhães (HAM) - Recife - PE (SUS). **4.** Cirurgião Geral do Hospital Agamenon Magalhães (HAM) – Recife - PE (SUS). **5.** Cirurgião Geral do Serviço de Cirurgia Geral e Trauma do Hospital da Restauração – SUS - Recife - PE. **Endereço para correspondência:** Olival Cirilo Lucena da Fonseca Neto - Rua Jacobina, 45 - apto. 1002 – Graças - Recife - PE - CEP 52011-180/ **e-mail:** olivalneto@globo.com. **Recebido em:**11/04/2016. **Aprovado em:** 14/05/2016.

Introdução

Os cistos de colédoco são dilatações congênitas dos ductos biliares, que podem ser extra-hepáticos e/ou intra-hepáticos.[1-4] Descritos inicialmente por Vater e Ezler em 1723, são mais prevalentes no sexo feminino (4:1), e em cerca de 80% dos casos diagnosticados até a primeira década de vida.[1]

Sua apresentação clínica é mais exuberante em crianças e recém-nascidos, que apresentam sintomas mais específicos, geralmente cursando com icterícia, dor abdominal e massa palpável em hipocôndrio direito. Na população adulta, no entanto, sua sintomatologia é inespecífica e variável, sendo relatado desde casos graves de colangite ou pancreatite aguda até casos de dor abdominal inespecífica, resultando em um maior atraso no correto diagnóstico.[1-4]

Apesar de benigno, é bem descrito na literatura na sua associação com importantes complicações, como colangite, pancreatite, colelitiase, e sua alta incidência de malignização, chegando a 30% e possuindo um risco crescente de acordo com a idade do diagnóstico.[1,2,4]

Relato de Caso

Paciente de 35 anos, sexo feminino, branca, natural e procedente de Recife, sem comorbidades, apresentava queixas de dor abdominal em hipocôndrio direito, do tipo cólica, há aproximadamente cinco meses. Referia aumento da dor no último mês, negando icterícia, colúria, acolia fecal, febre ou outros sintomas.

Passado cirúrgico de correção de hérnia de hiato por videolaparoscopia há 10 anos. Ao exame físico, bom estado geral, consciente, orientada, eupneica, hidratada, afebril e anictérica. Aparelho cardiovascular e pulmonar sem alterações. Abdome semigloboso, depressível, doloroso à palpação profunda em hipocôndrio direito e epigástrio, sem massa palpável ou dor à descompressão brusca.

Exames laboratoriais sem alterações significativas. Realizou ultrassom de abdome total que identificou vesícula biliar, medindo 8,5 x 2,3 x 3 cm, contendo material hiperecogênico e heterogêneo em seu interior, sem sinais de cálculos, e presença de formação cística homogênea projetando-se no hilo hepático/cabeça pancreática, medindo 3,8 x 2,5 cm a esclarecer. Foi então submetida a uma colangioressonância, que visualizou imagem cística no terço médio do colédoco, sendo interrogado cisto de colédoco.

Diante dos achados dos exames de imagem, foi optado pela abordagem cirúrgica, sendo realizada a completa excisão do cisto associada à colecistectomia com reconstrução feita por hepaticojejunostomia em Y de Roux.

A abertura do cisto e da vesícula biliar na sala de cirurgia evidenciou pólipos no fundo da vesícula (figuras 1 e 2), sendo a peça enviada para estudo anatomopatológico.

Figura 1: Cisto de colédoco, ducto cístico e vesícula biliar.

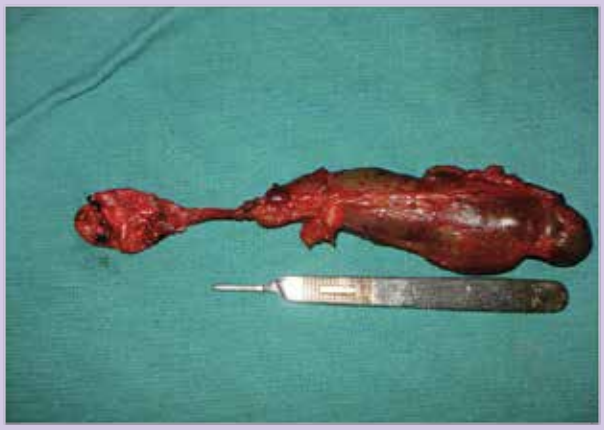

Figura 2: Cisto de colédoco aberto longitudinalmente.

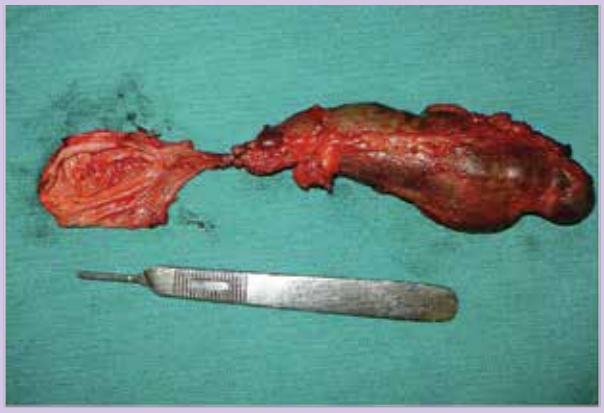

Evoluiu bem e sem queixas no pós-operatório imediato. No 6º dia, apresentou saída no dreno de Blake de líquido escuro, sendo identificada uma fístula pancreática, recebendo alta no 19º dia após sua resolução.

O laudo anatomopatológico do cisto de colédoco foi livre de neoplasias, porém o estudo da vesícula biliar evidenciou adenocarcinoma bem diferenciado localizado no fundo da vesícula até serosa, com invasão perineural. Hilo da vesícula e linfonodos adjacentes livres de neoplasia. Programada uma nova abordagem cirúrgica para realizar hepatectomia do leito da vesícula biliar mais linfadenectomia. Realizada a dissecção do hilo hepático com isolamento da veia porta e ramos direito e esquerdo da artéria hepática, com remoção do tecido peri-hilo hepático. Ressecção hepática em cunha do leito da vesícula com margem de 02 cm englobando segmento IVb e V.

Evoluiu sem intercorrência, recebendo alta hospitalar em bom estado geral no 5º dia de pós-operatório. O laudo anatomopatológico da segunda cirurgia não demonstrou neoplasia, permanecendo em acompanhamento ambulatorial da oncologia clínica.

Discussão

Os cistos de colédoco são uma entidade incomum, sem etiologia definida, com uma incidência estimada em 1:100.000 até 1:150.000 nos países ocidentais. Nos países asiáticos, e em especial no Japão, sua incidência chega a 1:13000.[1] São 4 vezes mais prevalentes no sexo feminino e classificados em 5 tipos de acordo com a classificação de Alonso-Lej *et al.* modificada por Todani *et al.* em 1977. Os cistos do tipo I caracterizam-se como dilatações fusiformes ou císticas da árvore biliar extra-hepática, sendo o tipo mais comum, representando cerca de 80% a 90% dos casos.[1-3]

O quadro clínico na população adulta se manifesta com sintomatologia inespecífica, podendo surgir os sintomas biliares ou pancreáticos e a dor abdominal.[1,2] Além disso, é uma população mais propensa a desenvolver colelitiase sintomática (45% a 70% dos casos) ou colecistite aguda, ambos atribuídos à estase biliar.[1]

O diagnóstico por imagem é sugestivo, utilizando-se múltiplas abordagens, incluindo ultrassonografia, método mais barato e acessível, tomografia computadorizada e colangioressonância, que é um exame não-invasivo, com alta sensibilidade (70% a 100%) e especificidade (90% a 100%)[1]. O exame mais sensível e considerado como padrão-ouro desta entidade é a colangiopancreatografia endoscópica retrógrada, considerada uma ferramenta ideal para o diagnóstico, assim como planejamento para uma intervenção cirúrgica, apesar de ser um exame invasivo.[1,2]

No caso apresentado, a paciente apresentava características e quadro clínico compatível com o descrito na literatura (sexo feminino com dor abdominal inespecífica). Foi possível a caracterização do cisto através da colangioressonância, optado por ser realizada ao invés da via endoscópica por questões de recursos e indisponibilidade do exame.

Complicações associadas ao cisto de colédoco ocorrem em 60%-80% dos casos, como colelitíase, colangite, cirrose biliar, hipertensão portal e degeneração maligna.[1-3] O risco de malignização pode chegar a 30%, sendo bem documentada sua associação com o tipo I e IV, além do aumento da incidência com a idade, com a média de idade de aparecimento de malignidade ao redor dos 32 anos, duas décadas antes da população geral.[1,2] O tipo histológico mais comum é o colangiocarcinoma; no entanto, o carcinoma de vesícula biliar chega a ser identificado em 10% a 25% dos casos.[1]

O tratamento vai diferir de acordo com a classificação do cisto. No caso apresentado, cuja classificação foi de cisto de colédoco do tipo I, que é o mais prevalente e associado com alto risco de malignização, o tratamento cirúrgico consiste em sua completa excisão com colecistectomia e reconstrução por hapaticojejunostomia em Y de Roux.[1-3]

A cirurgia da paciente foi realizada de acordo com a literatura, sendo identificados pólipos na vesícula. Diante desse achado, recomenda-se realizar a biópsia de congelação, a fim de evitar uma segunda abordagem cirúrgica caso detecte-se uma neoplasia. No entanto, no presente caso, o Hospital Agamenon Magalhães não dispôs de tal procedimento, sendo aguardado o laudo anatomopatológico. A segunda intervenção cirúrgica ocorreu devido ao diag-

nóstico histológico de adenocarcinoma de vesícula biliar, estadiada em T2.

O carcinoma de vesícula biliar é o câncer mais prevalente da via biliar e o terceiro do trato gastrointestinal.[5,6] Aproximadamente 70%-80% desse câncer é detectado incidentalmente no histopatológico após colecistectomias para presumíveis doenças benignas das vias biliares, já que a ultrassonografia é relativamente não específica e insensível no diagnóstico pré-operacional. Seu tipo histológico mais prevalente é o adenocarcinoma, presente em 85% dos casos. Em geral, vai possuir um mau prognóstico, com uma taxa de sobrevivência em 5 anos menor que 10% devido à maioria dos diagnósticos ocorrer já em estágios avançados da neoplasia.[6]

A indicação cirúrgica para esse câncer depende de seu estadiamento. Princípios gerais regulando a extensão da ressecção baseia-se na classificação TNM no estádio T da doença, sendo a cirurgia usualmente realizada em estádios T1 ou T2 na ausência de metástases. Apenas 10-30% dos casos são considerados candidatos para tratamento cirúrgico.[6] Experiências em outros centros de cirurgia hepatobiliopancreática, em que há ressecção de cistos de colédoco tipo I e II por via laparoscópica, sugere que se trata de um tratamento seguro e possível.[1]

O tratamento cirúrgico em adenocarcinoma de vesícula biliar de estadiamento T2, como o caso descrito, consiste em uma ressecção radical, geralmente com a retirada de segmentos IVb e V hepáticos. O objetivo dessa abordagem é a obtenção de uma cirurgia com margens livres de neoplasia.[7]

No caso relatado, foi realizada uma hepatectomia não anatômica do leito da vesícula com uma margem de 02 cm e linfadenectomia dos linfonodos no ligamento hepatoduodenal e dos linfonodos pancreato-duodenais póstero-superiores (colecistectomia estendida), sendo o laudo histopatológico livre de neoplasia, caracterizando uma cirurgia R0. Encaminhada ao serviço de oncologia clínica para acompanhamento.

Conclusão

O cisto de colédoco é uma entidade congênita, benigna e pouco frequente. Quando diagnosticada na população adulta, cursa com uma grande frequência de complicações, devendo-se estar atento em especial ao seu alto risco de malignização.

Referências

1. Soares Kc, Arnaoutakis Dj, Kamel I, Rastegar N, Anders E, Maithel S et al. Choledochal cysts: presentation, clinical differentiation, and management. J Am Coll Surg.2014 December; 219(6): 1167-1180.
2. Gandolfi JF, Carvalho-Neto FR, Gandolfi H, Paula AC, Guiraldo RPA, Marino GC. Cisto de colédoco: relato de caso e revisão de literatura. ABCD Arq Bras Cir Dig 2007; 20(2): 130-3.
3. Guerra SC, Teixeira UF. Cisto de colédoco como achado incidental ultrassonográfico: relato de casos e revisão de literatura. ABCD Arq Bras Cir Dig 2012; 25(2): 133-134.
4. Torres OJM, Barbosa ES, Ferreira EDZ, Moreira PCO, Pantoja PB. Management of choledochal cyst. ABCD Arq Bras Cir Dig 2007; 20(3): 205-7.
5. Veloso MGP, Rodrigues DN. Gallblader carcinoma: clinicopathological study of 24 cases. J Bras Patol Med Lab 2011; 47(3): 439-444.
6. Dwivedi AND, Jain S, Dixit R. Gallbladder carcinoma: aggresive malignancy with protean loco-regional and distant spread. World J Clin Cases 2015; 3(3): 231-244.
7. Rakie M, Patrlj L, Kopljar M, Klicek R, Kolovrat M, Loncar B, et al. Gallblader câncer. Hepatobiliary Surg Nutr 2014;3(5): 221-226.