TRICOBEZOAR, CAUSA DE MASA ABDOMINAL PALPABLE

RESUMEN

El bezoar es una formación en el tracto digestivo, producida por la ingesta de materiales no digeribles que dependiendo de su composición se clasifican en tricobezoar, fitobezoar, lactobezoar y farmacobezoar. Sus manifestaciones pueden ser variadas, desde la sensación de masa sin otra sintomatología hasta la obstrucción intestinal y sus complicaciones. El manejo dependerá del tipo de bezoar y la condición clínica del paciente.

A continuación se presenta el caso de una niña de 7 años que consulta por palparse una masa abdominal, sin acompañarse de ninguna otra sintomatología. Se trató de un tricobezoar, que recibió manejo expectante inicial con bebida carbonatada (Coca Cola®), logrando con ello reducción del tamaño de la masa, y finalmente extracción quirúrgica, debido a su gran tamaño.

PALABRAS CLAVES: Bezoares, Tricobezoares, Niño.

ABSTRACT

The bezoar is a formation inside the digestive tract, result from ingestion of indigestible materials that are classified depending on their composition trichobezoar, phytobezoar, lactobezoar and pharmacobezoar. Its manifestations would be diverse, from the sensation of mass without any other symptoms to bowel obstruction with related complications. The treatment depends on the type of bezoar and the patient's clinical condition. A clinical case of a 7 year-old girl who palpated an abdominal mass without any symptom is presented. The cause was a trichobezoar, which received initial expectant management with carbonated beverage (Coca Cola®), having as a result size reduction of the mass and eventually surgical removal, due to its large size.

KEY WORD: Bezoars, Trichobezoars, Children.

AUTORES:

DRA. MARTÍNEZ PORTILLA, KAROL ANDREA

Posgrado en Gastroenterología, Hepatología y Nutrición Pediátrica. Universidad Nacional de La Plata. H.I.A.E.P. "Sor María Ludovica" - La Plata.

DRA. ZUBIRI, CECILIA ELENA

Servicio de Gastroenterología Pediátrica. H.I.A.E.P. "Sor María Ludovica" - La Plata.

DRA. NANFITO, GABRIELA INÉS

Servicio de Gastroenterología Pediátrica. H.I.A.E.P. "Sor María Ludovica" - La Plata.

DRA. SUSSINI, MAGALÍ

Servicio de Imágenes Diagnósticas. H.I.A.E.P. "Sor María Ludovica" - La Plata.

DR. BEN, RICARDO

Servicio de Gastroenterología Pediátrica. H.I.A.E.P. "Sor María Ludovica" - La Plata.

Correspondencia: karolandrea1310@yahoo.com

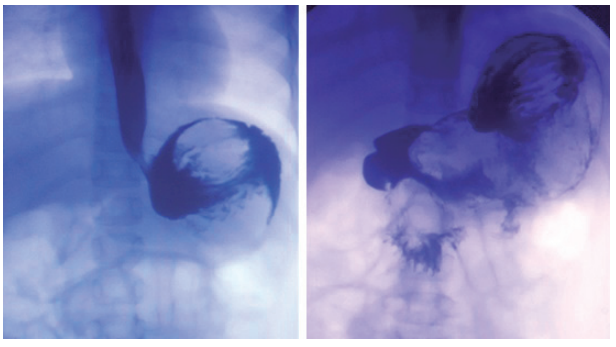

SEGD defecto de relleno del material de contraste en cavidad gástrica.

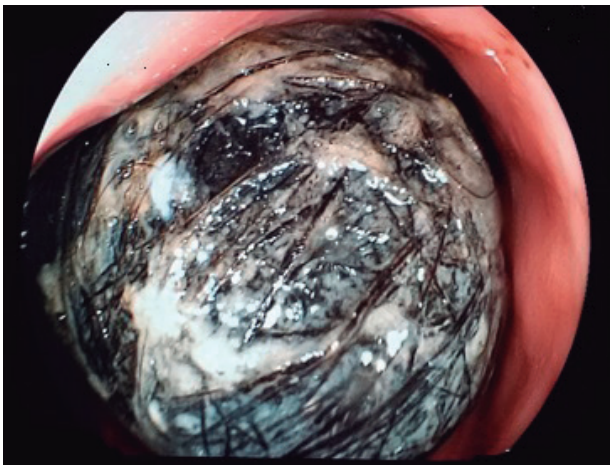

ENDOSCOPIA: Tricobezoar en techo gástrico, observado por endoscopia.

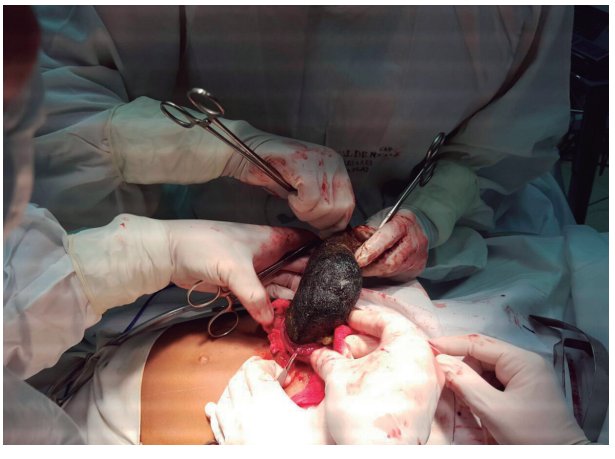

CIRUGIA: Extracción quirúrgica de tricobezoar.

INTRODUCCIÓN

El bezoar es una formación de material no digerible que se acumula en la cámara gástrica y puede extenderse hacia el intestino, pudiendo generar complicaciones tales como úlceras, obstrucción intestinal y sintomatología digestiva crónica. Dependiendo del tipo de material ingerido, se clasifica en: tricobezoar, formado por pelo; fitobezoar, que contiene fibras vegetales; y lactobezoar, producido por la ingesta de leche de fórmula, este último típico de la edad pediátrica[1]. La frecuencia de presentación en la población general es baja, menor al 1%, encontrándose reportes con prevalencias que van desde 0,43% al 0,06%[2,3].

CASO CLÍNICO

Niña de 7 años de edad, que es traída por su madre a la consulta de urgencia dado que se palpa durante el baño una masa localizada en el flanco izquierdo, sin ningún otro síntoma ni signo acompañante. Al examen físico se encuentra en buen estado general, con peso y talla adecuados para la edad y sexo.

En la inspección abdominal se observa ligera asimetría en hemiabdomen superior, a la palpación se encuentra una masa, de consistencia dura, no dolorosa, en el hipocondrio izquierdo y se extiende hasta la región umbilical, sin otros hallazgos patológicos al examen físico. Se decide realizar ecografía abdominal, donde se visualiza masa gástrica de contenido heterogéneo, con sombra acústica posterior. Con dicho hallazgo, se decide realizar Seriada esófago gastroduodenal (SEGD) que evidencia defecto de relleno en el que el material baritado se introduce por los intersticios de la masa.

Ante la firme sospecha de un bezoar gástrico, se reinterroga a la madre, quien refiere que la niña presentó tricofagia a los dos años de vida, secundario a eventos de violencia familiar. La tricofagia se extendió hasta los tres años de edad y le condicionó alopecia del 50% del cuero cabelludo aproximadamente. Dado el buen estado clínico y la ausencia de síntomas obstructivos, se decidió iniciar tratamiento de reducción con Coca cola® 600 ml/día y realizar seguimiento periódico de forma ambulatoria.

Se realizó control clínico y ecográfico cada 15 días, comprobando así el buen estado general de la paciente y corroborando la disminución del tamaño de la masa. A los dos meses de tratamiento, comenzó a eliminar pelos junto con

la materia fecal. Tres meses después, la masa no se palpaba al examen físico. Ante la posibilidad que se pudiera desarrollar el Síndrome de Rapunzel, se realizó videoendoscopía digestiva alta para la extracción de la masa residual que aún se visualizaba en la ecografía. Al realizar dicho procedimiento, bajo anestesia general, se observó un tricobezoar de consistencia pétrea, ocupando el techo gástrico, que por su tamaño no podía ser extraído por vía endoscópica y, en el mismo acto, se decidió realizar su extracción quirúrgica por laparotomía; mediante gastrotomía se extirpó un tricobezoar de 13 x 8 cm con una cola de 31,5 cm de longitud. El procedimiento fue realizado sin complicaciones.

Luego de la cirugía permaneció hospitalizada durante 7 días, avanzando con la tolerancia oral, sin complicaciones, con una evolución muy favorable, egresando con alta por los Servicios de Cirugía y Gastroenterología, permaneciendo en seguimiento por parte de Psicología.

PIEZA QUIRURGICA: Pieza quirúrgica consistente en tricobezoar de 13 x 8 cm.

DISCUSIÓN

El bezoar es un tipo de cuerpo extraño, localizado en el tracto digestivo, formado por la ingestión de materiales no digeribles, que forman una masa capaz de producir alteraciones localizadas en el lugar en el que se encuentran alojadas como saciedad precoz, alteración del ritmo defecatorio, dolor abdominal, sensación de masa, sangrado digestivo, úlceras e incluso obstrucción intestinal[4]. El tiempo transcurrido entre la ingesta y la manifestación clínica del bezoar no está bien definida, pudiendo iniciar la presencia de sintomatología hasta 15 años después de haber presentado la ingestión activa[5].

La formación de bezoares se asocia a trastornos de la motilidad gástrica, antecedentes de cirugía, trastornos de ansiedad y trastornos obsesivos compulsivos.

La clasificación dependerá de la composición del bezoar. El más frecuente es el fitobezoar, constituido por celulosa indigerible, taninos y lignina provenientes de la ingesta de frutas y vegetales[6]. Si se encuentra formado por pelo, se denomina tricobezoar, el cual puede presentarse en su forma más grave como el Síndrome de Rapunzel, consistente en la formación de una masa fija en estómago, con pelo que atraviesa el píloro y se extiende a través del intestino, el cual con la perístasis puede producir un efecto de acordeón llevando a la necrosis intestinal y subsecuente perforación[7,14]. En la edad pediátrica, en los pacientes ali-

mentados con fórmulas lácteas, se puede encontrar el lactobezoar que consiste en la formación de una masa de leche no digerida y moco; y finalmente el famacobezoar que es un conglomerado de medicamentos o vehículos de medicamentos que forman una masa en el tracto gastrointestinal[8].

Para el manejo del bezoar, se cuenta con algunas opciones que permiten la disolución de la masa.

En los fitobezoares, la administración de bebidas carbonatadas, acetilcisteína, enzimas pancreáticas o celulasa ha demostrado ser efectiva y segura en pacientes que estén en condiciones de recibirlas por vía enteral[8]. La Coca Cola® disuelve los fitobezoares gástricos por completo en el 50% de los casos y se ha usado como un coadyuvante en endoscopia con una efectividad del 91,3%[6]. Estudios en adultos utilizan el lavado gástrico con Coca Cola® por medio de sonda nasogástrica o la administración por vía oral de 3 litros de esta bebida cada 12 horas como tratamiento primario, y en caso de resolución incompleta se realiza como coadyuvante en la litotripsia[10]. Hayashi y colaboradores reportaron disminución del tamaño y de la consistencia del bezoar al usar la bebida cola 500-1000 ml al día por 3 semanas[4], y un reporte posterior de Mihai y colaboradores evidenció la disolución completa del bezoar en 42% de los pacientes al administrar 4800 ml cada 12 horas repartidos en 100 ml cada 15 minutos[3].

La celulasa es de gran utilidad en los fitobezoares, ya que degrada la celulosa contenida en las frutas y verduras que lo forman[9,12]. Por su parte, la papaína se usa como una terapia enzimática, que actúa hidrolizando las proteínas en el bezoar, pero puede presentar como efecto adverso ulceras gástricas y perforaciones esofágicas, además de que la dosis efectiva no ha sido determinada[10].

En los casos en los que el bezoar no pueda ser tratado de forma conservadora, considerando su tamaño, composición y el estado del paciente, se encuentra la opción de fragmentarlo y extraerlo por vía endoscópica o realizarlo por vía quirúrgica[11], principalmente en los casos en los cuales se presente íleo o bezoares refractarios, se realiza laparotomía que, dependiendo de la ubicación del bezoar, requerirá gastrotomía o enterotomía[9]. Por otra parte, la laparoscopia se asocia con una menor incisión, menor dolor postquirúrgico, reducción de la estancia hospitalaria y menos complicaciones en comparación con la laparotomia[13].

En nuestra paciente, se decidió realizar laparotomía, debido al tamaño del bezoar y la extensión que tenía hacia el intestino delgado, permitiendo extraer así los restos que se encontraban distalmente.

A pesar de que la Coca Cola® se encuentra indicada para el manejo del fitobezoar, en el caso clínico anteriormente expuesto se obtuvo una respuesta favorable con su administración, sin importar que se tratase de un tricobezoar, obteniendo una disminución significativa del tamaño de la masa, clínicamente evidenciable, sin causar efectos adversos con su administración.

CONCLUSIÓN

El diagnóstico de bezoar requiere un interrogatorio exhaustivo y dirigido que permita identificarlo como la posible etiología de una masa abdominal en un paciente que se encuentre en buenas condiciones generales y sin otros hallazgos clínicos o radiológicos que sugieran obstrucción. Debido a que el bezoar puede presentar sintomatología mucho tiempo después de la conducta que generó su formación, el paciente puede no identificar la relación entre la ingesta pasada y la masa.

Los bezoares son una patología infrecuente, que requieren un alto índice de sospecha y que según la composición, el tamaño y el estado clínico del paciente permitirá escoger la mejor alternativa para el manejo.

BIBLIOGRAFÍA:

1. Park S, Ahn J, Jung H, Na S, Park S, Lim H, Choi K, Lee J, Kim D, Choi K, Song H, Lee G, Kim J. Clinical Outcomes Associated with Treatment Modalities for Gastrointestinal Bezoars. Gut Liver 2014; 8:400-407.

2. Bedioui H, Daghfous A, Ayadi M, Noomen R, Chebbi F, Rebai W, Makni A, Fteriche F, Ksantini R, Ammous A, Jouini M, Kacem M, Bensafta Z. A report of 15 cases of small-bowel obstruction secondary to phytobezoars: predisposing factors and diagnostic difficulties. Gastroenterol Clin Biol 2008; 32:596-600.

3. Mihai C, Mihai B, Drug V, Prelipcean C. Gastric bezoars--diagnostic and therapeutic challenges. J Gastrointestin Liver Dis. 2013; 22(1):111.

4. Hayashi K, Ohara H, Naitoh I, Okumura F, Andoh T, Itoh T, Nakazawa T, Joh T. Persimmon bezoar successfully treated by oral intake of Coca-Cola: a case report. Cases Journal. 2008; 1:385.

5. Fiorentino J, Oneto A, Salgueiro F, Cassella R. Tricobezoar – Una rara entidad con implicancias quirúrgicas. Disponible en http://www.paideianet.com.ar/trico.htm [consultado 12/6/17].

6. Ladas S, Kamberoglou D, Karamanolis G, Vlachogiannakos J, Zouboulis-Vafiadis I. Systematic review: Coca-Cola can effectively dissolve gastric phytobezoars as a first-line treatment. Aliment Pharmacol Ther 2013; 37: 169-173.

7. Altonbary A, Bahgat M. Rapunzel syndrome. J Transl Intern Med. 2015;3(2):79-81.

8. Heinz-Erian P, Gassner I, Klein-Franke A, Jud V, Trawoeger R, Niederwanger C, Mueller T, Meister B, Scholl-Buergi S. Gastric lactobezoar - a rare disorder? Orphanet J Rare Dis. 2012;7:3.

9. Iwamuro M, Okada H, Matsueda K, Inaba T, Kusumoto C, Imagawa A, Yamamoto K. Review of the diagnosis and management of gastrointestinal bezoars. World J Gastrointest Endosc 2015; 7(4): 336-345.

10. Ladas S, Triantafyllou K, Tzathas C, Tassios P, Rokkas T, Raptis S. Gastric phytobezoars may be treated by nasogastric Coca-Cola lavage. Eur J Gastroenterol Hepatol 2002; 14(7): 801-803.

11. Iwamuro M, Kawai Y, Shiraha H, Takaki A, Okada H, Yamamoto K. In vitro analysis of gastric phytobezoar dissolubility by coca-cola, coca-cola zero, cellulase, and papain. J Clin Gastroenterol 2014; 48(2):190–191.

12. Kramer S, Pochapin M. Gastric phytobezoar dissolution with ingestion of diet coke and cellulase. Gastroenterol Hepatol 2012; 8(11): 770-772.

13. Sharma D, Srivastava M, Babu R, Anand R, Rohtagi A, Thomas S, Laparoscopic Treatment of Gastric Bezoar. JSLS 2010; 14(2): 263–267.

14. Guzmán Rojas P, Bravo Paredes E, Pichilingue Reto E. Síndrome de Rapunzel como causa de obstrucción y perforación intestinal. Acta Gastroenterol Latinoam 2016; 46(2):114-117.