Os autores devem enviar seus artigos para publicação no e-mail **ged@fbg.org.br**

Varizes de ceco não hemorrágicas

Variceal bleending not cecum

Valdemir José Alegre Salles,[1,2] Mariana Rubez Jehá,[2] Marcella Câmara Moura Silva,[3] Matheus José Maia Pereira,[3] Raphael Bacco Gusmão da Rocha[3]

Introdução: Paciente do sexo masculino, branco, com 54 anos, etilista crônico, assintomático, foi submetido à colonoscopia como método diagnóstico para prevenção de doença neoplásica, evidenciando-se a presença de varizes de ceco de médio e grosso calibre (figuras 1 e 2). O encontro de varizes no ceco associado à hipertensão portal é raro, sendo observado em 3,4% e está frequentemente associado ao acometimento difuso dos demais segmentos cólicos, além da esclerose ou trombose das veias mesentéricas ou mesmo à atresia do trato biliar.

Para o diagnóstico das varizes do cólon inúmeros exames podem ser indicados, como a colonoscopia, o enema opaco com duplo contraste, a angiografia mesentérica, a cintilografia nuclear abdominal, a tomografia computadorizada abdominal, a angiotomografia computadorizada abdominal, a cápsula endoscópica, a eco-endoscopia e o doppler colorido do fluxo mesentérico. A colonoscopia continua sendo o melhor método diagnóstico e terapêutico; entretanto, a insuflação excessiva feita durante o exame pode provocar o colapso destas varizes, o que determina uma menor efetividade deste procedimento, situação que pode ser acentuada durante uma hemorragia aguda associada à hipotensão arterial.

Na vigência de hemorragia, o tratamento envolve métodos endoscópicos, de radiologia intervencionista ou mesmo cirúrgico, com a realização de colectomia parcial ou total. A escleroterapia ou a terapia de embolização venosa, empregadas para o controle de varizes cólicas hemorrágicas, deve ser realizada com extremo cuidado devido à possibilidade da comunicação direta deste plexo vascular com a veia cava inferior e não devem ser consideradas como o tratamento definitivo, uma vez que não há descompressão do sistema venoso portal e a causa básica da hipertensão persiste, podendo desencadear o surgimento de um plexo venoso colateral na região.

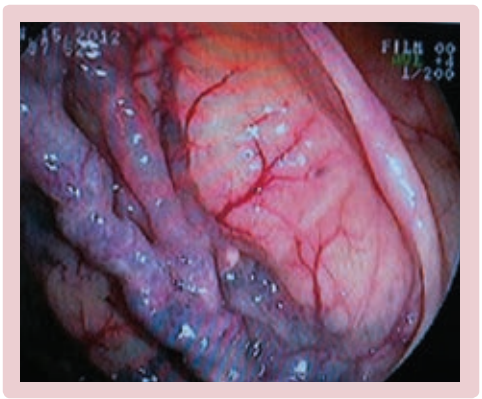

1. Departamento de Medicina da Universidade de Taubaté e Cirurgião Geral do Hospital Regional do Vale do Paraíba, Taubaté. **2.** Hospital Regional do Vale do Paraíba, Taubaté. **3.** Hospital Regional do Vale do Paraíba, Taubaté. **Endereço para correspondência:** Valdemir José Alegre Salles - Rua José Bonani, 199, Independência – Taubaté - São Paulo – Brasil - CEP 12.031-260 **e-mail:** vjasia@gmail.com **Recebido em:** 15/05/2016 **Aprovado em:** 21/05/2016.