Revista da
SOCESP
Sociedade de Cardiologia do Estado de São Paulo

IMPLANTE TRANSCATETER VALVAR AÓRTICO (TAVI): ONDE ESTAMOS EM 2018

TRANSCATHETER AORTIC VALVE IMPLANT (TAVI): WHERE WE ARE IN 2018

Gilberto Eder de Oliveira Junior[1]
Paulo Roberto Lunardi Prates[1,2]
André Manica[1,2]
Rogério Sarmento-Leite[1,2,3]

1. Instituto de Cardiologia do Rio Grande do Sul, Porto Alegre, RS, Brasil.
2. Hospital Moinhos de Vento, Porto Alegre, RS, Brasil.
3. Universidade Federal de Ciências da Saúde de Porto Alegre, RS, Brasil.

Correspondência:
Avenida Princesa Isabel 395
Porto Alegre, RS, Brasil.
CEP 90620-001
rsl.sarmento@gmail.com

Recebido em 03/12/2017,
Aceito em 29/01/2018

RESUMO

Por cerca de 15 anos, o Implante Transcateter Valvar Aórtico (TAVI) passou por avanços tecnológicos, adquiriu experiência acumulada e tornou-se alternativa à cirurgia convencional. A principal indicação é a estenose aórtica degenerativa do idoso. Evidências atuais foram ampliadas para aqueles de risco intermediário e se tornaram mais robustas nos pacientes de alto risco e inoperáveis. Em situações específicas, como valva aórtica bicúspide, regurgitação aórtica pura, pacientes de baixo risco e bioprótese cirúrgica degenerada, os resultados ainda não são totalmente previsíveis, mas muito promissores. Os tipos de dispositivos atualmente liberados para uso clinico são divididos em: da geração inicial e os da nova geração, assim como em auto expansível, balão expansível e expansível mecanicamente. O sítio de acesso preferencial na atualidade é a via transfemoral. Outras alternativas de acessos também têm se mostrado viáveis e confiáveis. As principais complicações são vasculares, eventos neurológicos, distúrbios de condução e regurgitação paravalvar. Apesar da baixa incidência, a ruptura aórtica e a oclusão coronária são uma fonte de maior interesse, devido ao seu potencial impacto na morbimortalidade. A realização mais recente do procedimento em pacientes mais jovens faz necessária mais atenção à questões referentes à durabilidade e ao risco de trombose. Embora o TAVI ainda possa ser um procedimento complexo, após atingida experiência, existe a tendência de migração para uma abordagem mais simplificada com segurança. A seleção do paciente deve, idealmente, ser feita por uma equipe multidisciplinar e uma completa avaliação por imagem, em que a angitomogradia é imprescindível, mandatória.

Descritores: Implante de prótese aórticas; Estenose da valva aórtica, Insuficiência da valva mitral.

ABSTRACT

For around fifteen years, Transcatheter Aortic Valve Implant (TAVI) has undergone technological advances, acquired accumulated experience, and become an alternative to conventional surgery. The main indication is degenerative aortic stenosis in the elderly patient. Current evidence has been extended to those with intermediate risk, and has become more robust in high-risk and inoperable patients. In specific situations, such as bicuspid aortic valve, pure aortic regurgitation, low-risk patients, and degenerated surgical bioprosthesis, the results are not totally predictable, but are very promising. The types of device currently released for clinical use are divided into first generation and new generation devices, and into auto-expandable, balloon-expandable, and mechanically-expandable. The preferential access site is currently the transfermoral route. Other access alternatives have also proven viable and reliable. The main complications are vascular, neurological events, conduction disturbances, and paravalvular regurgitation. Despite their low incidence, aortic rupture and coronary occlusion have attracted greater interest due to their potential impact on morbimortality. The more recent use of the procedure in younger patients raises issues related to durability and the risk of thrombosis. Although TAVI is still a complex procedure, after gaining experience, there is a tendency to move towards a more simplified, safer approach. The patient selection should ideally be carried out by a multidisciplinary team, and a complete imaging assessment that includes angiotomography is absolutely essential.

Keywords: *Heart valve prothesis implantation; Aortic valve stenosis; Mitral valve insufficiency.*

 http://dx.doi.org/10.29381/0103-8559/2018280147-53

INTRODUÇÃO

A realização do primeiro procedimento de TAVI no mundo data do ano de 2002. Na ocasião, o professor Alain Cribier demonstrou ser possível corrigir uma grave estenose aórtica em um paciente criticamente enfermo, com implante de uma prótese sem abertura do tórax ou necessidade de circulação extracorpórea.[1] Desde então, a técnica passou por inúmeros avanços tecnológicos, teve rotinas estabelecidas e foi simplificada. Hoje, com penetração global e grande experiência acumulada, tornou-se alternativa à cirurgia convencional. Nos últimos 15 anos mais de 350.000 procedimentos foram realizados por cerca de 70 países.[2]

INDICAÇÕES

A principal indicação do TAVI é a estenose aórtica degenerativa do idoso. De acordo as diretrizes da *American Heart Association (AHA), American College of Cardiology (ACC) e Society of Thoracic Surgery (STS)* a indicação para TAVI passou a ser (Classe I; Nível de Evidência A) em pacientes de alto risco e também como opção de tratamento para risco intermediário (Classe IIa; Nível de Evidência B).[3] As diretrizes europeias seguem a mesma tendência. Corroboram a indicação em caso de escore de risco cirúrgico intermediário a alto (STS ou EuroSCORE > 4%) e especialmente nos pacientes idosos e inoperáveis (Classe I; Nível de Evidência B).[4]

Os recentes resultados publicados nos ensaios clínicos PARTNER2[5] e SURTAVI[6] foram determinantes para a expansão das indicações para pacientes sintomáticos de risco intermediário, ambos com definição de risco baseada na aplicação do escore STS e chance de mortalidade em 30 dias. O primeiro, realizado com amostra de 2032 pacientes em 57 centros no Canadá e EUA, mostrou o TAVI ser não inferior comparado a cirurgia convencional com respeito à morte por qualquer causa e AVC incapacitante em dois anos de seguimento.[5] O segundo, publicado este ano, multicêntrico, com amostra de 1746 sujeitos, corroborou os achados com o mesmo desfecho primário. Dentre as possíveis complicações, no grupo TAVI foram observadas maiores taxas de regurgitação aórtica residual e necessidade de implante de marcapasso. Já o grupo cirurgia convencional foi associado com mais frequência injúria renal aguda, fibrilação atrial e necessidade de transfusão sanguínea.[6]

As evidências que suportam a expansão das indicações para pacientes de baixo risco e mais jovens ainda são limitadas. Sobretudo por lacunas no conhecimento referentes à durabilidade das próteses. Nestes subgrupos, ainda prepondera a indicação de cirurgia aberta convencional (Classe I; Nível de Evidência B). Estão em andamento os estudos *PARTNER 3* e *Evolut Low Risk trial* para tentar elucidar estas questões. Até o presente momento, as evidências mais sólidas se baseiam nos resultados do estudo NOTION.[7] Este abrangeu 280 pacientes com mais de 70 anos, 82% eram de baixo risco, em três centros nórdicos. Não foi encontrado significância estatística no desfecho primário (todas as causas de mortalidade, AVC ou IAM) entre TAVI *versus* cirurgia convencional em dois anos de seguimento (15,8% *vs*. 18,8%, p= 0,43). As complicações foram similares às descritas nos estudos de risco intermediário.

INDICAÇÕES ESPECÍFICAS

Valva Aórtica Bicúspide

A estenose de valva aórtica bicúspide possui incidência maior em jovens. Idosos com mais de 80 anos correspondem a cerca de 20% dos casos cirúrgicos.[8]

Algumas características anatômicas próprias desta patologia, como a forma ovalada do anel, tamanho e calcificação desigual de folhetos, conferem resultados menos previsíveis para uso de TAVI.

Em estudo com dispositivo de nova geração foi encontrado uma maior incidência de mal posicionamento da valva (7,2%) e maiores taxas de regurgitação paravalvar de grau moderado a severa que determinaram a necessidade de novas intervenções.[8] Resultados recentes registraram com mais frequência injúria do anel aórtico, necessidade de segundo implante da valva e taxas maiores de *leak* paravalvar de grau moderado e/ou severo.[9] Em suma, anatomia bicúspide não é fator de exclusão, porém deve ser analisada com mais cuidado antes da indicação do procedimento.

Regurgitação Aórtica

Na atualidade, os dados são limitados para avaliar segurança e eficácia nos pacientes com regurgitação aórtica pura. Sua aplicação, mesmo naqueles de alto risco cirúrgico é *off-label*. A maioria dos dispositivos globalmente aprovados até o momento são destinados especificamente para tratamento de estenose aórtica degenerada. Ainda indisponível no Brasil e em investigação nos Estados Unidos, a JenaValve (JenaValve, Alemanha) é a única que possui o certificado de aprovação na Comunidade Europeia (*CE mark*) para uso em pacientes de alto risco, sendo esta ainda implantada exclusivamente pela via transapical.[10]

A ausência de anel e folheto valvar aórtico calcificado em pacientes com regurgitação pura conferem maior risco para embolização e migração da valva. Entretanto, neste cenário, estudos mais recentes vêm demonstrando melhores desfechos com dispositivos de nova geração.[11,12]

Bioprótese Cirúrgica Degenerada

O implante de *valva-in-valva* transcateter (*ViV*), terapia menos invasiva para tratamento de bioprótese valvar aórtica degenerada, têm surgido como uma novidade.[9] As valvas da empresa MEDTRONIC (CoreValve, Evolute R e Evolut Pro) e da companhia EDWARDS (SAPIEN XT e SAPIEN 3) foram aprovadas para uso em pacientes de alto risco.

A degeneração estenótica da bioprótese cirúrgica e implantes em válvulas pequenas determinam piores desfechos.[13] Comparada à técnica de TAVI em valva nativa, esta demonstrou menor frequência de formação do *leak* e menor necessidade de implante de marcapasso, porém maiores taxas de oclusão coronariana e *mismatch* residual.

Recentemente, foram divulgados os resultados do registro *Valve-in-Valve* PARTNER 2[5] e o Estudo de uso expandido com a CoreValve.[14,15] O primeiro registrou taxas de mortalidade em 30 dias e um ano de 2,7% e 12,4%, respectivamente. Já o segundo de 2,2% aos 30 dias e 14,6% ao ano. Regurgitação aórtica moderada ou severa ocorreu em 3,5% dos pacientes. Fatores significativamente associados a maiores gradientes residuais foram tamanho

da válvula cirúrgica, estenose como modalidade de falha valvar e presença prévia de *mismatch* prótese-paciente.[14,15]

A experiência crescente mostrou que as complicações específicas de *ViV* TAVI muitas vezes podem ser prevenidas.[16] Em particular, pacientes com bioprótese cirúrgica pequena representam um desafio importante, já que parecem ter maiores gradientes residuais e maior mortalidade tardia do que outros pacientes submetidos ao *ViV* TAVI. Um implante alto e dispositivos supra-anulares parecem mitigar parcialmente esta complicação.[16] Mais recentemente, alguns investigadores descreveram uma técnica de fratura do anel de válvula bioprotética usando um balão de alta pressão para facilitar *ViV* TAVI. Essa estratégia parece permitir uma maior expansão da válvula transcatéter com redução dos gradientes transvalvares residuais.[17]

Estes resultados amplamente favoráveis permitem inferir que no futuro próximo, é provável que o TAVI possa vir a se tornar a opção preferencial no tratamento de bioprótese degeneradas e talvez também de válvulas bicúspides com função comprometida.

TIPOS DE DISPOSITIVOS

Os dispositivos atualmente aprovados e disponíveis para uso clinico são: Sapien XT e Sapien 3 (Edwards Lifesciences), CoreValve, Evolut™ e Evolut Pro (Medtronic), LOTUS™ valve (Boston Scientific), Acurate Neo™ (Symetis), PorticoTM (St. Jude Medical), e Allegra (New Valve Technology). O dispositivo Lotus™ encontra-se temporariamente retirado do mercado e aguarda lançamento de sua nova geração, a Lotus Edge™. No Brasil existe também a prótese Inovare (Braile Biomédica) de produção nacional, usada na América do Sul e alguns países da Ásia, todavia disponível apenas para casos de acesso transapical. Os dispositivos da família Sapien e CoreValve são os mais extensamente estudados e que dispõem de um maior corpo de evidências clínicas disponíveis. Suas últimas gerações apresentam importantes implementos tecnológicos que permitiram sua montagem em cateteres de liberação de baixo perfil, possibilidade reposicionamento e ajustes mais precisos e maior selamento do anel valvar reduzindo as taxas de regurgitação residual. De acordo com seu mecanismo de desenvolvimento podem ser divididas em balão expansível (Sapien XT, Sapien 3 e Inovare), auto expansível (CoreValve, Evolut R, Evolut Pro, Portico, Acurate Neo e Allegra), e expansível mecanicamente (LOTUS).

No que tange as últimas gerações de dispositivos, a Sapien 3 (Edwards Lifesciences) é fabricada com armação de cromo e cobalto e três folhetos de pericárdio bovino. Comparado com a geração anterior, Sapien XT, esta foi elaborada para melhorar a geometria (abertura de células superiores e fechamento de células inferiores) para um perfil de entrega ultra baixo (14F) e incorporou uma saia de vedação externa para reduzir a possibilidade de regurgitação aórtica residual. A Evolut R (Medtronic) é uma valva tricúspide de material pericárdico porcino suturada dentro de uma armação de nitinol auto-expansível. Em comparação com a geração anterior dos dispositivos CoreValve, esta foi redesenhada para alcançar uma força radial otimizada durante a liberação e permitir a sua recaptura parcial e reposicionamento. Isto determina uma liberação mais segura e alta em relação ao plano valvar, reduzindo a incidência de distúrbios de condução. A Evolut Pro, de última geração, que recentemente obteve aprovação pelo *Food and Drug Administration (FDA)* dos Estados Unidos, consiste na mesma plataforma que o Evolut R, incorporando um invólucro de tecido pericárdico porcino externo destinado a melhorar a vedação entre a prótese e o anel da aorta nativa e minimizar os *leaks* paravalvares.

O sistema de válvulas Lotus (Boston Scientific) consiste de pericárdio bovino montado e suturado em uma armação de nitinol trançado. Este é o único dispositivo de nova geração que é totalmente recapturável e reposicionável mesmo após a prótese ter sido totalmente implantada. Entre os dispositivos aprovados, esta foi associada à menor taxa de *leaks* paravalveres.[18] No entanto, a alta taxa de distúrbios de condução requerendo implante de marcapasso definitivo com este dispositivo (30%) continua a ser uma de suas limitações. A Lotus de geração mais recente Edge™ THV (Boston Scientific) e o novo mecanismo de liberação (Depth GuardTM; Boston Scientific) foram desenvolvidos com a perspectiva de reduzir a frequência de distúrbios de condução. Contudo, ainda não existem dados clínicos robustos sobre a sua eficácia.

A bioprótese Acurate Neo™ (Symetis) é composta de pericárdio porcino costurado em um stent de nitinol auto-expansível, coberto tanto externamente como internamente. O dispositivo inclui três arcos de estabilização para alinhamento axial com o anel da aorta, uma coroa superior e uma parte inferior que está aberta para a distribuição total na válvula nativa. Esta não permite a recaptura, mas tem sido demonstrado ser extremamente estável durante a implantação.

A indústria e a tecnologia têm trabalhado e evoluído muito e com isso, novas opções de dispositivos já estão no horizonte.

VIAS DE ACESSO

Os primeiros implantes foram realizados usando abordagem transeptal por via anterógrada. Depois de alguns anos, essa via foi abandonada em favor da abordagem preferencial que é a transfemoral e outras rotas alternativas (transapical, transaórtica, trans-subclávia, transcarotídea e transcaval). Uma análise precisa, guiada por angiotomografia, é essencial para seleção da via de acesso mais adequada que deve considerar a anatomia dos vasos, o perfil e tamanho do dispositivo escolhido para minimizar o risco de complicações vasculares.[19] A preferência dos operadores, diâmetro dos acessos vasculares periféricos, expertise local, avaliação dos métodos de imagem e discussão dos casos em equipe serão os principais determinantes na escolha da via de acesso.

COMPLICAÇÕES

Apesar dos avanços tecnológicos para o desenvolvimento dos dispositivos e técnicas de implante, assim como o maior número de procedimentos e a ampliação das indicações, potencias complicações podem ocorrer e necessitam consideração e prevenção. As primeiras que emergiram com a TAVI foram complicações vasculares, eventos neurológicos peri e pós procedimento, distúrbios de condução e regurgitação perivalvar.[2,3] Mais recentemente, a ruptura aórtica e a oclusão coronária, apesar da baixa incidência, foram uma fonte de maior interesse devido ao seu potencial e grave impacto.[11,15] Vale observar que preocupações outras também se tornaram

emergentes com relação a durabilidade e risco de trombose já que progressivamente são realizados procedimentos em pacientes mais jovens e de menor risco.[20-22]

Complicações vasculares como sangramento, necessidade de transfusão e instabilidade hemodinâmica já foram a maior limitação. Entretanto, melhorias nos dispositivos, na seleção dos pacientes e experiência fizeram destas complicações algo mais raro de ocorrer. Hoje, as principais complicações vasculares são sangramentos menores e injúria direta no vaso como dissecção e oclusão.[23]

Eventos cerebrovasculares são associados com alta morbimortalidade. Os primeiros registros encontraram taxa de eventos de 3,3% em 30 dias em uma metanálise com 64 estudos envolvendo 72.318 pacientes.[24] Cerca de 50% dos eventos ocorrem após 24 horas do procedimento, os outros são distribuídos durante a manipulação do cateter pela valva aórtica, dilatação com balão e liberação da prótese. Eventos neurológicos se manifestam clinicamente com sinais focais ou até mesmo com isquemia silenciosa, a qual é detectada por ressonância magnética cerebral.[2] Estudos mais recentes registraram uma favorável tendência de redução na ocorrência de eventos para cerca de 2,5%, principalmente com o avanço dos dispositivos e experiência adquirida. Além disso, dispositivos protetores estão sendo desenvolvidos para filtrar ou desviar detritos sempre distante da circulação cerebral.[25] O *FDA* aprovou o dispositivo Sentinel™ (Claret Medical) para uso, porém ensaios clínicos não demonstraram reduções clínicas relevantes nas taxas de acidentes vasculares cerebrais.

Os distúrbios de condução mais encontrados são bloqueio de ramo esquerdo e bloqueio atrioventricular total.[26] A Figura 1 demonstra que as taxas de implante de marcapasso definitivo são variáveis conforme o dispositivo utilizado. Esforços são realizados para evitar estas complicações, pois se associam com dissincronia e menor recuperação da função ventricular esquerda, chance maior de necessitar de marcapasso, maior tempo de hospitalização e necessidade de novas internações. A avaliação da anatomia valvar e a seleção de prótese mais adequada nem sempre minimizam estes efeitos. O desenvolvimento de dispositivos de segunda geração (particularmente Evolut R e Lotus), com a sua capacidade de recaptura e de reposicionamento falharam em resolver completamente estes problemas.[18]

O surgimento de *leak* paravalvar pode ser observado e é mais comum em TAVI do que cirurgia convencional.[2,28] A incidência de *leak* moderado a severo em dispositivos de primeira geração foram reportados em 12 a 21% dos casos[28] e conforme a Figura 1 tem incidência variável entre os dispositivos. Esta observação merece especial atenção e prevenção dada a sua relação com alta morbimortalidade.[29] Os três mecanismos envolvidos para tal são a aposição incompleta frente ao anel valvar devido a severa calcificação, subdimensionamento e/ou mal posicionamento da prótese. Em séries mais recentes, as taxas de *leak* diminuíram significativamente.[18] Isto se deve a uma melhor avaliação dos diâmetros do anel valvar pré-operatório com angiotomografia, capacidade de recaptura, reposicionamento e ajuste fino das novas próteses e pela adição de uma saia ou camada extra de vedação externa para preencher espaços entre a prótese transcateter e o anel aórtico.

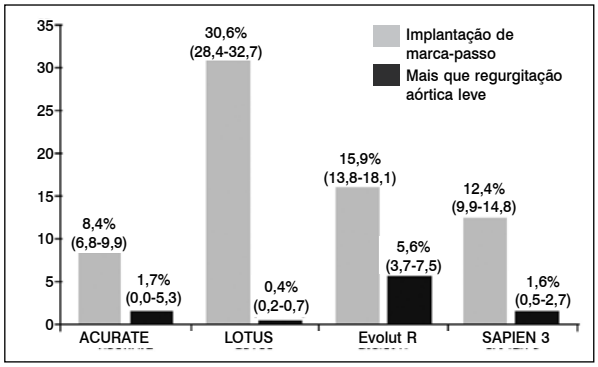

Figura 1. Comparação da incidência do implante de marcapasso e regurgitação aórtica moderada a grave em pacientes submetidos a TAVI com dispositivos de nova geração.[27]

Atualmente a TAVI está sendo indicada para pacientes mais jovens e de risco menor. Isto torna mandatório conhecer aspectos e acompanhar possíveis complicações relacionadas à durabilidade, já que este perfil de pacientes possui uma expectativa de vida maior, além de um metabolismo em relação ao cálcio que acelera a calcificação dos folhetos, comparado aos que tiveram as primeiras indicações de TAVI. As falhas podem estar relacionadas à deterioração (como consequência de calcificação, *pannus* ou trombose) ou por regurgitação intraprótese (por exemplo, redução de mobilidade dos folhetos e/ou endocardite).[20] Na série mais antiga da literatura, nenhum aumento significativo no gradiente médio ou deterioração estrutural da válvula foram relatados durante cinco anos de seguimento do estudo PARTNER.[20] Três outros estudos[30-32] também reportaram desfechos em acompanhamento de até cinco anos, sendo que dois deles não sugerem questões importantes quanto à durabilidade, com gradientes transprostéticos estáveis e mantidos ao longo do tempo e uma taxa de disfunção de 3,4% e 4,2%, respectivamente, utilizando diferentes definições.

A trombose, apesar de preocupar, continua a ser um evento raro conforme publicado recentemente um estudo observacional baseado nos registros RESOLVE e SAVORY[22] sobre a prevalência de trombose subclínica em folheto de pacientes submetidos à TAVI ou cirurgia convencional. Do total de 890 pacientes que foram analisados por angiotomografia, 12% tiveram trombose de folheto, sendo 4% dos 138 pacientes submetidos a cirurgia convencional e 13% dos 752 que realizaram TAVI. Também foi observado que este evento foi menos frequente nos pacientes que usaram anticoagulante, comparado aos que usaram dupla antiagregação plaquetária (4% vs. 15%; $p < 0,0001$). Tanto os novos anticoagulantes como os cumarínicos demonstraram ser eficazes em prevenir a trombose de folheto. De forma geral, a taxa de AVC não apresentou significância entre os pacientes, porém foi observada associação com maiores eventos de acidente isquêmico transitório (6% vs. 1%; $p<0.001$).[22] Resultados estes, que demonstraram um novo direcionamento na otimização da terapia farmacológica e que poderá melhorar a hemodinâmica valvar e resultados clínicos. A recomendação atual segundo as diretrizes da ACC/AHA 2017 é para uso de dupla antiagregação por pelos três meses. Dois estudos estão em andamento, GALILEO e ATLANTIS. Ambos avaliam o uso dos anticoagulantes não

vitamina K (rivaroxaban e apixaban respectivamente) para prevenção de trombose de folheto, o que poderá mudar as recomendações em um futuro próximo.

A endocardite apesar de ser pouco frequente (0,5% a 3,1%)[33] pode ser uma grave complicação. Em um registro multicêntrico recente que incluiu 250 casos após TAVI, a mortalidade hospitalar foi de 36% e a taxa de mortalidade de dois anos de 66,7% 34. Idade mais jovem, sexo masculino, história de diabetes *mellitus*, e regurgitação aórtica residual moderada a grave foram significativamente associados a um risco aumentado de endocardite infecciosa.[34]

Embora a possibilidade de uma falha tardia em troca valvar transcateter seja percebida como uma grande preocupação, observações preliminares demonstraram que, em contraste com a reoperação de cirurgia convencional, que é tecnicamente desafiadora com um risco significativo de morbimortalidade, refazer TAVI parece ser seguro e eficaz.[35]

Em suma, o conhecimento das complicações é de extrema importância para o planejamento do procedimento. A associação destas com o perfil de pacientes está se tornando importante pois conforme o desenrolar das evidências, as indicações estão sendo ampliadas para pacientes de menor risco e mais jovens. Fatores como a experiência acumulada, expertise do serviço e evolução tecnológica dos dispositivos, demonstrados na Figura 2, contribuem para mudanças positivas ao longo do tempo na redução de eventos.

ABORDAGEM MINIMALISTA

Atualmente, o TAVI é um procedimento padronizado e reprodutível. Uma das questões mais discutidas é se deve ser simplificado ou não. Com o aumento da experiência e ultrapassada a curva de aprendizado, nos últimos anos, muitos grupos trabalharam em programas locais, que incorporam mudanças pré, peri e pós procedimento visando este objetivo.

O procedimento em si requer uma série de avaliações pré-operatórias como a realização de exames voltados para a confirmação clínica e anatômica de indicação (ecocardiograma, tomografia computadorizada). Idealmente, essas investigações devem ser realizadas sem internar o paciente. Além disso, a equipe deve avaliar se é elegível para um protocolo otimizado olhando além dos tradicionais critérios clínicos e anatômicos e incorporando outros fatores como clínicos, não clínicos e psicossociais adicionais. Estes incluem o envolvimento do paciente, a vontade de participar na reabilitação cardíaca e possível presença de problemas neurológicos associados. Deve-se avaliar também a dinâmica familiar para determinar se os pacientes terão o apoio necessário em casa para uma recuperação bem sucedida.[27]

Durante o peri procedimento alguns aspectos podem ser considerados sem que a segurança do paciente seja comprometida. O local de realização pode ser no laboratório de hemodinâmica ao invés de uma sala híbrida. Se for realizado por via transfemural, a presença de um cirurgião cardíaco na sala não é obrigatória, mas é fundamental que esteja envolvido no processo e disponível para eventuais intercorrências que demandem sua ação. A equipe deve conter pelo menos dois operadores, enfermeiro e um técnico de Raio X. A presença de um ecocardiografista, anestesista, cirurgião vascular e perfusionista no laboratório de cateterismo não é uma necessidade absoluta, mas devem ser envolvidos em casos selecionados e de maior complexidade ou para aqueles em fase inicial da curva de aprendizado.[27]

Imediatamente após o procedimento, todos os pacientes devem ser monitorizados no laboratório de hemodinâmica ou sala cirúrgica híbrida por pelo menos 10-15 minutos com especial atenção à hemodinâmica e ritmo cardíaco. Posteriormente, devem ser transferidos para uma unidade de cuidados coronários ou uma enfermaria de cardiologia regular em telemetria, de acordo com os protocolos locais. O estado clínico do paciente, com atenção especial ao resultado processual, ECG, ecocardiográfico e resultados laboratoriais, deve ser cuidadosamente avaliado. A mobilização deve ser prescrita após algumas horas, desde que não ocorram problemas de acesso vascular (hematoma, sangramento) e o marcapasso temporário seja removido. Pacientes que não apresentem complicações (ou aqueles em quem as complicações foram resolvidas) podem então receber alta no dia seguinte.[27]

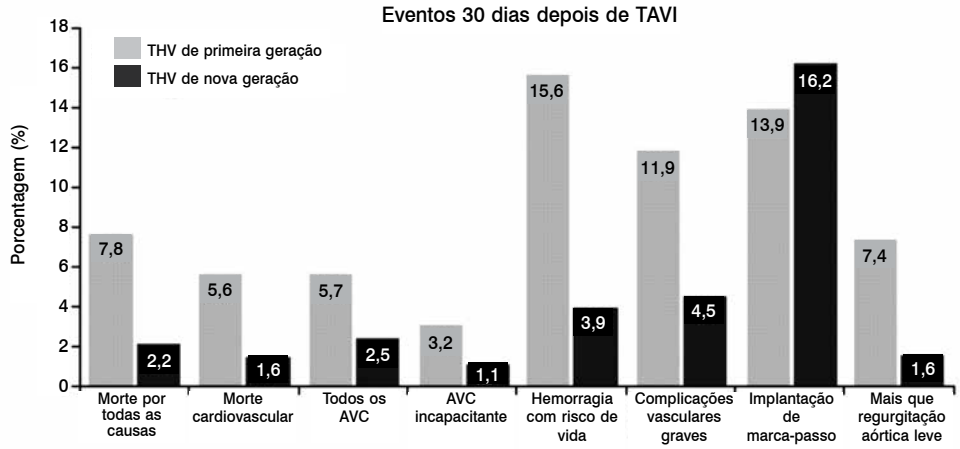

TAVI = implante transcateter de válvula aórtica
THV = válvula cardíaca transcateter

Figura 2. Resultado comparando a taxa de eventos em 30 dias entre valvas da geração inicial (Medtronic, CoreValve, Edwards, Sapien e Sapien XT)[28] e as da nova geração (Sapien 3, Evolut R, Portico, Lotus, Acurate, Acurate Neo).[27]

Os esforços para acelerar a recuperação e a mobilização motivam um menor tempo de internação e minimizam o uso desnecessário de recursos. A saída em torno de 24 - 72 horas após o procedimento mostrou não impedir a segurança deste, como já demonstrado em alguns estudos. [34,35] Os problemas mais envolvidos com internação prolongada são distúrbios de condução, sangramento e lesão renal aguda. O monitoramento do bloqueio atrioventricular agudo é de longe o mais importante.

A relação custo-efetividade da abordagem minimalista do TAVI ainda não é tão clara. Em uma pequena série americana[35] de 142 pacientes (n = 70 passando por TAVI transfemoral simplificada e n = 72 por TAVI padrão), foi demonstrado que a estratégia simplificada diminui o custo (estimativa de US $ 2,869) e pode ser usado com frequência para evitar despesas gerais associadas a salas de operações híbrida e anestesia.

Em conclusão, embora o TAVI seja um procedimento complexo, importantes avanços na simplificação do procedimento já foram alcançados. Em muitos centros, este tipo de abordagem já é rotina e mostrou-se tão seguro e eficaz como a tradicional. Os resultados dos estudos 3MTAVR e FAST-TAVI poderão fornecer mais informações sobre esta questão futuramente.

CONFLITOS DE INTERESSE

Os autores declaram não possuir conflitos de interesse na realização deste trabalho.

CONTRIBUIÇÕES DOS AUTORES: Cada autor contribuiu individual e significativamente para o desenvolvimento do manuscrito. GEOjr e RSL foram os principais contribuintes na elaboração do manuscrito. PRLP e AM avaliaram os dados e revisaram o texto e contribuíram para o conceito intelectual do estudo.

REFERÊNCIAS

1. Cribier A, Eltchaninoff H, Bash A, Borenstein N, Tron C, Bauer F, et al. Percutaneous transcatheter implantation of an aortic valve prosthesis for calcific aortic stenosis: first human case description. Circulation. 2002;106(24):3006-8.
2. Vahl TP, Kodali SK, Leon MB. Transcatheter Aortic Valve Replacement 2016: A Modern-Day "Through the Looking-Glass" Adventure. J Am Coll Cardiol. 2016;67(12):1472-87.
3. Nishimura RA, Otto CM, Bonow RO, Carabello BA, Erwin JP 3rd, Fleisher LA, et al. 2017 AHA/ACC Focused Update of the 2014 AHA/ACC Guideline for the Management of Patients With Valvular Heart Disease: A Report of the American College of Cardiology/American Heart Association Task Force on Clinical Practice Guidelines. Circulation. 2017;135(25):e1159-95.
4. Baumgartner H, Falk V, Bax JJ, De Bonis M, Hamm C, Holm PJ, et al. 2017 ESC/EACTS Guidelines for the management of valvular heart disease: The Task Force for the Management of Valvular Heart Disease of the European Society of Cardiology (ESC) and the European Association for CardioThoracic Surgery (EACTS). Eur Heart J. 2017;38(36):2739-91.
5. Leon MB, Smith CR, Mack MJ, Makkar RR, Svensson LG, Kodali SK, et al. Transcatheter or Surgical Aortic-Valve Replacement in Intermediate-Risk Patients. N Engl J Med. 2016;374(17):1609-20.
6. Reardon MJ, Van Mieghem NM, Popma JJ, Kleiman NS, Søndergaard L, Mumtaz M, et al. Surgical or Transcatheter Aortic-Valve Replacement in Intermediate-Risk Patients. N Engl J Med. 2017;376(14):1321-31.
7. Thyregod HG, Steinbrüchel DA, Ihlemann N, Nissen H, Kjeldsen BJ, Petursson P, et al. Transcatheter Versus Surgical Aortic Valve Replacement in Patients With Severe Aortic Valve Stenosis: 1-Year Results From the AllComers NOTION Randomized Clinical Trial. J Am Coll Cardiol. 2015;65(20):2184-94.
8. Mylotte D, Lefevre T, Søndergaard L, Watanabe Y, Modine T, Dvir D, et al. Transcatheter aortic valve replacement in bicuspid aortic valve disease. J Am Coll Cardiol. 2014;64(22):2330-9.
9. Yoon SH, Bleiziffer S, De Backer O, Delgado V, Arai T, Ziegelmueller J, et al. Clinical Outcomes in Transcatheter Aortic Valve Replacement for Bicuspid Versus Tricuspid Aortic Valve Stenosis. J Am Coll Cardiol. 2017;69(21):2579-89.
10. Franzone A, Piccolo R, Siontis GC, Lanz J, Stortecky S, Praz F, et al. Transcatheter Aortic Valve Replacement for the Treatment of Pure Native Aortic Valve Regurgitation: A Systematic Review. JACC Cardiovasc Interv. 2016;9(22):2308-17.
11. Sawaya FJ, Deutsch MA, Seiffert M, Yoon SH, Codner P, Wickramarachchi U, et al. Safety and Efficacy of Transcatheter Aortic Valve Replacement in the Treatment of Pure Aortic Regurgitation in Native Valves and Failing Surgical Bioprostheses: Results From an International Registry Study. JACC Cardiovasc Interv. 2017;10(10):1048-56.
12. Wei L, Liu H, Zhu L, Yang Y, Zheng J, Guo K, et al. A New Transcatheter Aortic Valve Replacement System for Predominant Aortic Regurgitation Implantation of the J-Valve and Early Outcome. JACC Cardiovasc Interv. 2015;8(14):1831-41.
13. Dvir D, Webb JG, Bleiziffer S, Pasic M, Waksman R, Kodali S, Barbanti M, et al. Transcatheter aortic valve implantation in failed bioprosthetic surgical valves. JAMA. 2014;312(2):162-70.
14. Webb JG, Mack MJ, White JM, Dvir D, Blanke P, Herrmann HC, et al. Transcatheter Aortic Valve Implantation Within Degenerated Aortic Surgical Bioprostheses: PARTNER 2 Valve-in-Valve Registry. J Am Coll Cardiol. 2017;69(18):2253-62.
15. Deeb GM, Chetcuti SJ, Reardon MJ, Patel HJ, Grossman PM, Schreiber T, et al. 1-Year Results in Patients Undergoing Transcatheter Aortic Valve Replacement With Failed Surgical Bioprostheses. JACC Cardiovasc Interv. 2017;10(10):1034-44.
16. Barbanti M. Avoiding Coronary Occlusion And Root Rupture In TAVI – The Role Of Pre-procedural Imaging And Prosthesis Selection. Interventional Cardiology Review. 2015;10(2):94-7.
17. Allen KB, Chhatriwalla AK, Cohen DJ, Saxon JT, Aggarwal S, Hart A, et al. Bioprosthetic Valve Fracture to Facilitate Transcatheter Valve-in-Valve Implantation. Ann Thorac Surg. 2017;104(5):1501-8... [Epub ahead of print].
18. Barbanti M, Buccheri S, Rodés-Cabau J, Gulino S, Généreux P, Pilato G, et al. Transcatheter aortic valve replacement with new-generation devices: A systematic review and meta-analysis. Int J Cardiol. 2017; 245: 245-83.. [Epub ahead of print].
19. Pascual I, Carro A, Avanzas P, Hernández-Vaquero D, Díaz R, Rozado J, et al. Vascular approaches for transcatheter aortic valve implantation. J Thorac Dis. 2017;9(Suppl 6): S478-87.
20. Arsalan M, Walther T. Durability of prostheses for transcatheter aortic valve implantation. Nat Rev Cardiol. 2016;13(6): 360-7.

21. Latib A, Naganuma T, Abdel-Wahab M, Danenberg H, Cota L, et al. Treatment and clinical outcomes of transcatheter heart valve thrombosis. Circ Cardiovasc Interv. 2015 8(4):e001779.

22. Chakravarty T, Søndergaard L, Friedman J, De Backer O, Berman D, et al. Subclinical leaflet thrombosis in surgical and transcatheter bioprosthetic aortic valves: an observational study. Lancet. 2017;389(10087):2383-92.

23. Toggweiler S, Leipsic J, Binder RK, Freeman M, Barbanti M, Heijmen RH, et al. Management of vascular access in transcatheter aortic valve replacement: part 2: Vascular complications. JACC Cardiovasc Interv. 2013;6(8):767-76.

24. Auffret V, Regueiro A, Del Trigo M, Abdul-Jawad Altisent O, Campelo-Parada F, Chiche O, et al. Predictors of Early Cerebrovascular Events in Patients With Aortic Stenosis Undergoing Transcatheter Aortic Valve Replacement. J Am Coll Cardiol. 2016;68(7):673-84.

25. Giustino G, Sorrentino S, Mehran R, Faggioni M, Dangas G. Cerebral Embolic Protection During TAVR: A Clinical Event Meta-Analysis. J Am Coll Cardiol. 2017;69(4):465-6.

26. Barbanti M, Gulino S, Costa G, Tamburino C. Pathophysiology, incidence and predictors of conduction disturbances during Transcatheter Aortic Valve Implantation. Expert Rev Med Devices. 2017;14(2):135-47.

27. Barbanti M, Webb JG, Gilard M, Capodanno D, Tamburino C. Transcatheter aortic valve implantation in 2017: state of the art. EuroIntervention. 2017: 13(AA):AA11-AA21.

28. Généreux P, Head SJ, Van Mieghem NM, Kodali S, Kirtane AJ, Xu K, et al. Clinical outcomes after transcatheter aortic valve replacement using valve academic research consortium definitions: a weighted meta-analysis of 3,519 patients from 16 studies. J Am Coll Cardiol. 2012;59(25):2317-26.

29. Athappan G, Gajulapalli RD, Sengodan P, Bhardwaj A, Ellis SG, Svensson L, et al. Influence of transcatheter aortic valve replacement strategy and valve design on stroke after transcatheter aortic valve replacement: a meta-analysis and systematic review of literature. J Am Coll Cardiol. 2014;63(20):2101-10.

30. Toggweiler, S. Humohries KH, Lee M, Binder RK, Moss RR, Freeman M, et al.. 5-year outcome after transcatheter aortic valve implantation. J Am Coll Cardiol. 2013; 61(4): 413–9.

31. Barbanti M, Petronio AS, Ettori F, Latib A, Bedogni F, De Marco F,et al. 5-year outcomes after transcatheter aortic valve implantation with CoreValve prosthesis. JACC Cardiovasc Interv. 2015;8(8):1084–91.

32. Webb, J. New balloon expandable aortic valves. Presented at the 63rd Annual Scientific Session and Expo of the American College of Cardiology .2014

33. Barbanti M, Sgroi C, Immè S, Aruta P, Deste W, Gulino S, et al. Usefulness of contrast injection during balloon aortic valvuloplasty before transcatheter aortic valve replacement: a pilot study. EuroIntervention. 2014;10(2):241-7.

34. Regueiro A, Linke A, Latib A, Ihlemann N, Urena M, Walther T, et al. Association Between Transcatheter Aortic Valve Replacement and Subsequent Infective Endocarditis and In-Hospital Death. JAMA. 2016;316(10):1083-92.

35. Barbanti M, Webb JG, Tamburino C, Van Mieghem NM, Makkar RR, Piazza N, et al. Outcomes of Redo Transcatheter Aortic Valve Replacement for the Treatment of Postprocedural and Late Occurrence of Paravalvular Regurgitation and Transcatheter Valve Failure. Circ Cardiovasc Interv. 2016;9(9):e003930.