Échale la culpa a Bolton...

Autor: Dr. Alfredo Álvarez*

* Dictante de cursos de posgrado de la Asociación Odontológica Marplatense. Dictante de cursos de posgrado de la Asociación Odontológica Argentina.

¡Pobre Bolton!... Tantas acusaciones pesan en su contra… Tantas veces mencionado como culpable sin serlo, y lo que es peor, sin estar ahí para defenderse: le han endilgado responsabilidades y se han cometido sacrificios de incisivos inferiores en su nombre.

En esta oportunidad, tenemos en el banquillo de los acusados al conocido y nunca bien ponderado índice de Bolton.

SITUACIÓN #1. Todo tiempo pasado fue mejor, incisivo inferior ¡perdónanos!

La sola descripción de un caso que no presente apiñamiento superior, pero ostente una gran discrepancia inferior, predispone a pensar en un índice de Bolton alterado y la segura necesidad de exodoncia de un incisivo.

Existen innumerables publicaciones acerca de todos los factores a tener en cuenta para extraer un incisivo inferior, pero hay uno que se lleva las palmas y puede apreciarse a simple vista, y es el tamaño mesiodistal de los incisivos laterales superiores. Unos incisivos laterales pequeños (sin llegar a ser conoideos) avalan la idea de enfrentar 6 dientes superiores a 5 inferiores y obtener de todos modos una oclusión aceptable.

Fig. 1: Caso PP. Imágenes intraorales iniciales. Clase I molar y canina con mínimo apiñamiento superior y severa discrepancia inferior. Apréciese el pequeño tamaño de los incisivos laterales superiores.

Fig. 2: Pese a la exodoncia de un incisivo inferior, y a la desigual cantidad de piezas superiores e inferiores, la Clase I se mantuvo correctamente. Más allá de todos los factores a tener en cuenta, es crucial el tamaño mesiodistal de los laterales superiores.

El caso previamente descripto corresponde a una franja etaria (adolescencia-juventud) en la que el desgaste dentario no es frecuente, pero una situación clínica en un adulto nos obliga a considerar otros factores de singular importancia.

El primero de ellos, el más obvio, es tener presente el sector posterior: ausencias, inclinaciones, desgastes o restauraciones deficientes, que atenten contra la conservación de la dimensión vertical y su lógico impacto en el sector anterior. Una vez tenido en cuenta este importante factor, debe observarse cuidadosamente la forma de los incisivos y el desgaste incisal.

Si los incisivos del paciente poseen forma rectangular, con paredes rectas y paralelas, no variará significativamente su ancho mesiodistal al sufrir desgaste incisal. Pero en el otro extremo, incisivos superiores triangulares generan que, al acortarse por el desgaste incisal, también su sección mesiodistal se vea alterada.

Fig. 3: No es todo lo mismo... Incisivos con paredes paralelas, del tipo rectangular, al perder altura no pierden ancho. Diferente, es la situación de los incisivos de tipo triangular, que conforme pierden altura, ven disminuir el ancho mesiodistal.

La cuerda del arco, o la longitud de las arcadas, no es otra cosa que la suma de los diámetros mesiodistales de todas las piezas, y si esta longitud disminuye en la arcada superior, las piezas anteroinferiores disponen de un menor espacio y, literalmente, rompen su formación para acomodarse a una cuerda de arco de menor longitud.

El otro –y no menos importante– factor a tener en cuenta es que las piezas tienen potencial eruptivo durante toda la vida, por lo que esos incisivos superiores con desgaste del borde incisal erupcionan y sus antagonistas ya no hacen contacto con la zona funcional sino que suelen impactar en la zona del *cingulum*, hecho éste que lleva a los incisivos inferiores aún más atrás generando apiñamiento, desgaste, o ambas cosas.

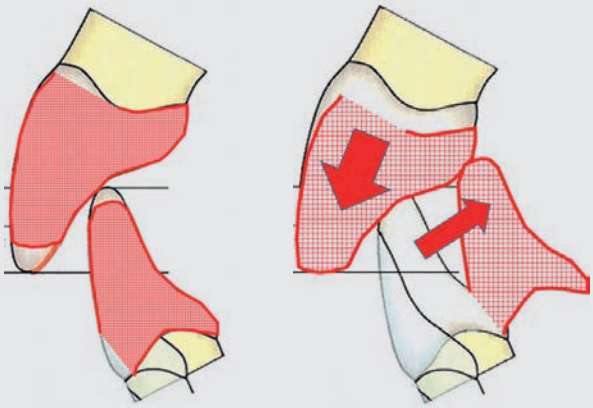

Fig. 4: A la izquierda, la silueta sin relleno es la situación normal de contacto interincisivo. La silueta coloreada indicaría un cierto desgaste.
A la derecha, la fisiológica consecuencia de ese desgaste, con el incisivo superior erupcionando y el inferior acomodándose hacia atrás.

Ese cúmulo de situaciones suele desembocar en un típico motivo de consulta de pacientes adultos, muchas veces mal resuelto por el profesional. El citado motivo de consulta es un progresivo apiñamiento anteroinferior, que se contrapone a una correcta alineación dentaria superior. Casi a solicitud del paciente, el profesional suele evaluar este cuadro como un problema que involucra una sola arcada y no las dos. Y la víctima de este error de apreciación no es otro que el desafortunado incisivo inferior.

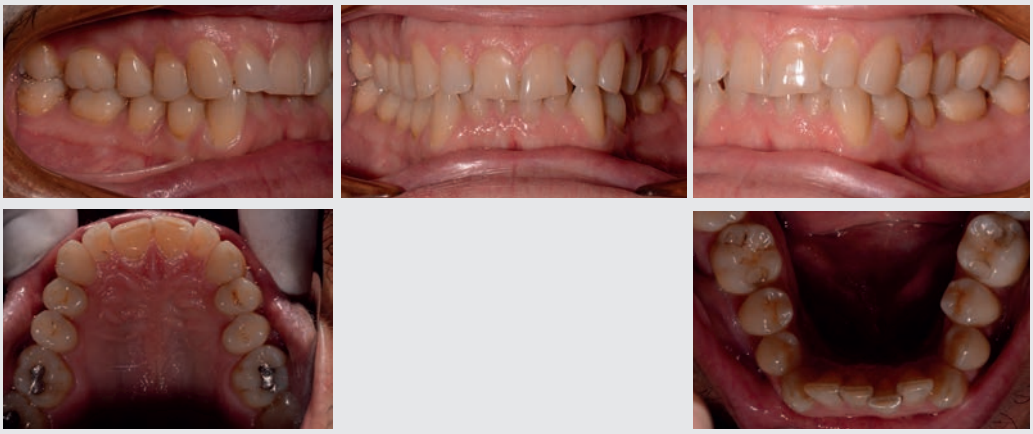

Fig. 5: Paciente SD. Paciente de 46 años con marcado desgaste en los sectores anterosuperior y anteroinferior. El natural proceso de erupción genera que el margen gingival de los centrales se observe por debajo de los laterales.

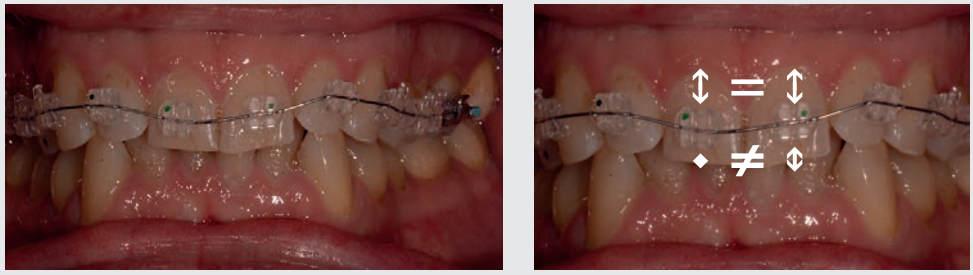

Fig. 6: Armado de la aparatología prestando especial atención a los márgenes gingivales. El irregular desgaste del borde incisal tiende a confundir al clínico a la hora de posicionar los *brackets.*

Fig. 7: Una vez que las piezas superiores recuperan su original alineación, pero sobre todo su correcta altura, las piezas inferiores son fácilmente alineadas. La operatoria se encargará de devolver a las piezas dentarias su normal tamaño y proporción.

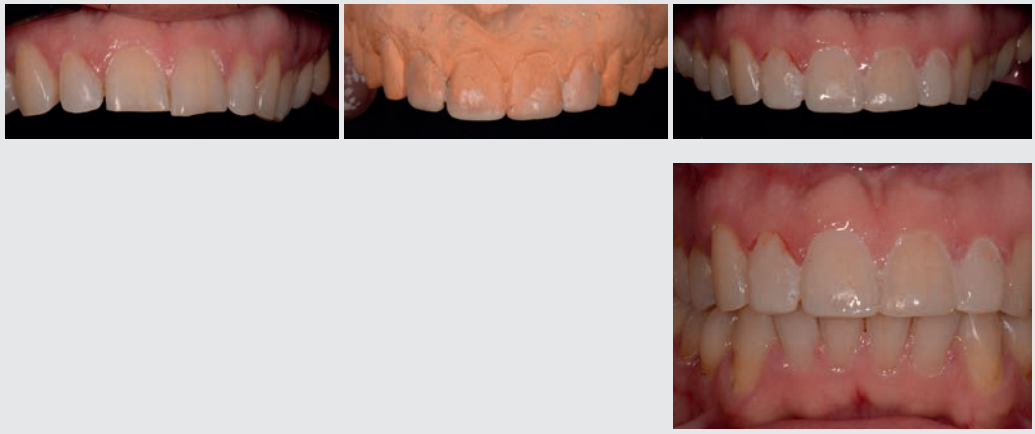

Fig. 8: Descementado, encerado y *mock up* para que el paciente se familiarice con su nueva-vieja guía anterior, y consensuar con él mismo los tamaños, formas y textura de las restauraciones finales.
¿Los incisivos inferiores? Felices los cuatro...

SITUACIÓN #2. El índice de Bolton ya no es lo que era entonces...

Nacido en el lejano 1958, mucha agua ha corrido bajo el puente desde entonces. Con el advenimiento de las técnicas preajustadas y sus diferentes valores de torque y *tip*, los guarismos que originalmente definieran dicho índice han quedado en una zona gris, ya que al imaginar las piezas dentarias con un simple formato geométrico o –un rectángulo, por caso– no ocupa éste el mismo espacio estando recto que inclinándolo.



Fig. 9: Simplicidad extrema a la hora de explicar las diferencias de tamaño que las piezas experimentan cuando se encuentran inclinadas o rectas.

Es así que algunos autores, atentos a esta situación, han puesto manos a la obra y se tomaron el trabajo de medir algunas de las prescripciones a niveles coronario y radicular para establecer las diferencias entre ellas.

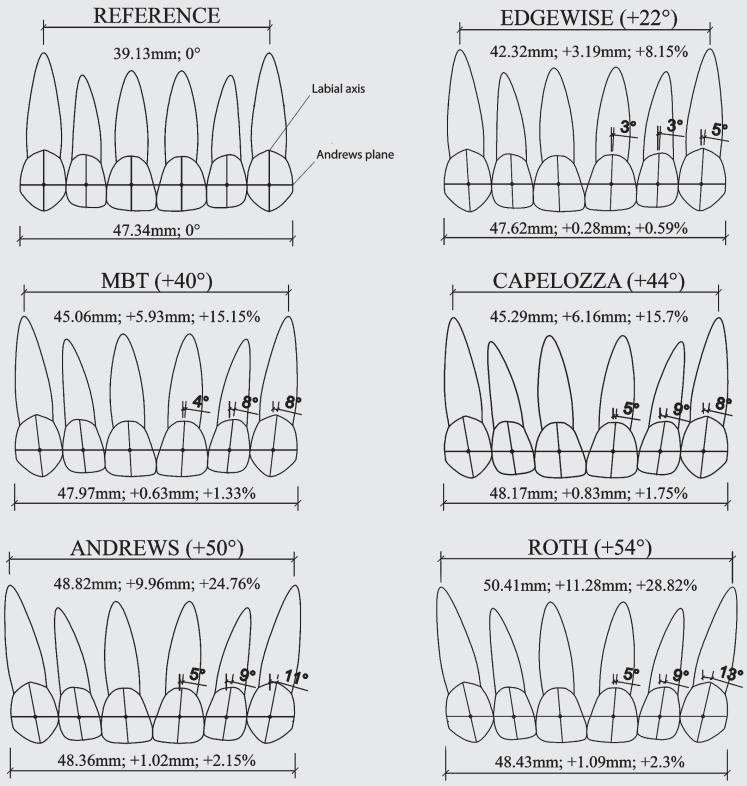

Fig. 10: Conscientes de las diferencias de tamaño que generan las distintas variantes de inclinación, ya existen publicaciones que comparan las diversas prescripciones que el mercado ofrece, tanto a nivel coronario como radicular.

Además del torque y el *tip*, otros factores que alteran la original medición son:

- El diámetro vestíbulo-lingual de los incisivos superiores, ya que incisivos con mayor volumen en ese plano obligan a los incisivos inferiores a acomodarse en menos espacio, con lo cual el cociente original varía sustancialmente.
- La curvatura de las arcadas. Arcadas más estrechas necesitan una mayor diferencia de tamaños entre las piezas superiores e inferiores que las arcadas amplias. La explicación más simple es automovilística, en una curva abierta, el recorrido que efectúa el auto que va por la cuerda externa no es tanto más largo que el que recorre el automóvil que va por el interno.
- En una curva muy cerrada, en cambio, el vehículo que va por fuera recorre muchos más metros que el otro.



Fig. 11: Automovilística representación de los diferentes recorridos de la cuerda interna y de la externa en trazados de curva más abiertos o cerrados.

La tendencia esqueletal, también, aportó su condimento, ya que ahora que estamos al tanto de la diferencia de tamaño que generan los diferentes valores de torque, solo queda relacionar esa información con aquel viejo concepto de los compromisos aceptables de Steiner. De allí se desprenderá sola la deducción conducente a que el Bolton no es el mismo para un paciente de Clase III esqueletal que para uno de Clase II. En ambos casos será necesario que las piezas de una arcada culminen sobretorqueadas y las antagonistas con menor valoración de torque.

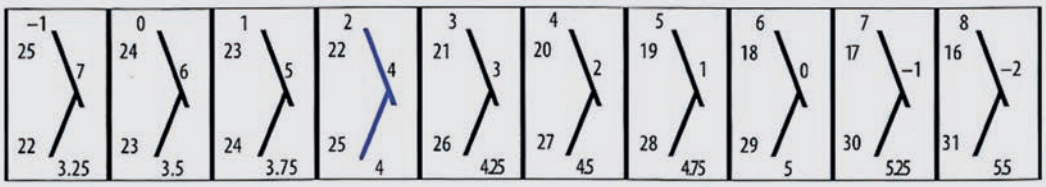

Fig. 12: Clásico esquema que grafica las inclinaciones necesarias para que exista un correcto acople en casos con discrepancia sagital de maxilares. La tendencia a Clase II pide más inclinación de los incisivos inferiores, en tanto que los superiores pierden torque. Contrariamente, en una tendencia a Clase III se necesita lo contrario. Mayor proclinación superior contra el enderezamiento inferior.

Esa alteración en el ratio de tamaños dentarios generada por la necesidad de agregar o quitar torque, usualmente, lleva a situaciones clínicas que serán familiares al ortodoncista, tanto sea en pacientes con tendencia a Clase II como a Clase III.

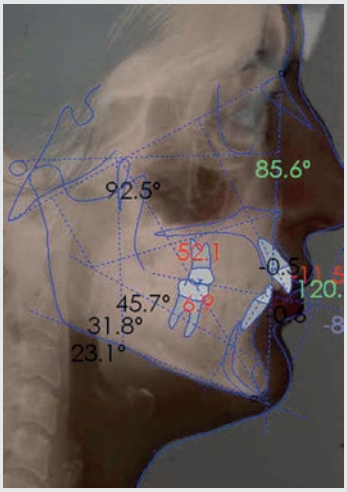

Fig. 13: Imágenes iniciales del caso CR, una contundente Clase II. Inicialmente, se planeó el caso con una combinación de distalización superior y volcamiento de los incisivos inferiores.

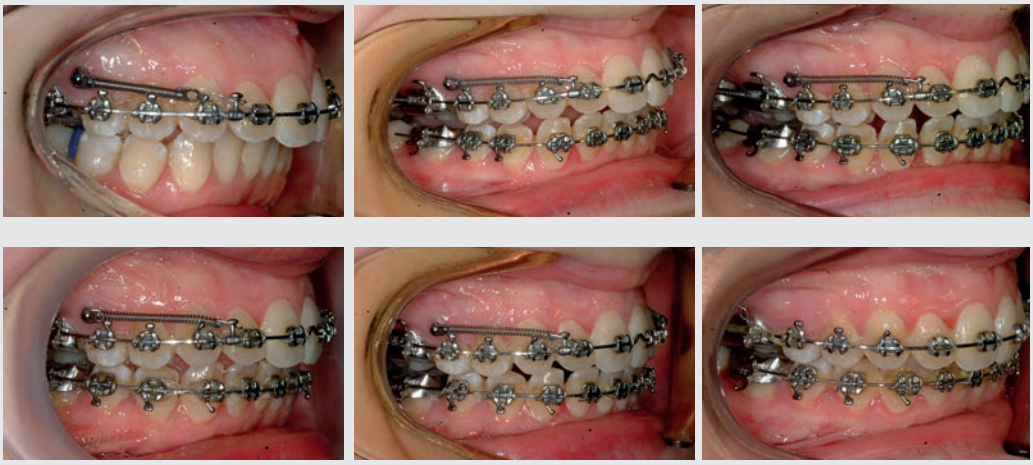

Fig. 14: En la serie de imágenes superiores se aprecia una progresiva distalización superior en bloque anclada en microimplantes. Asimismo, en la arcada inferior el aplanamiento de la curva de Spee permite que los incisivos se proclinen.

En la serie de imágenes inferiores, al ver que la diferencia de torque generaba un desfasaje de tamaños dentarios, se optó por retroclinar levemente los inferiores a través de la realización de *stripping*. De esa manera se pudo proseguir con la distalización sin que el contacto anterior interfiriera.

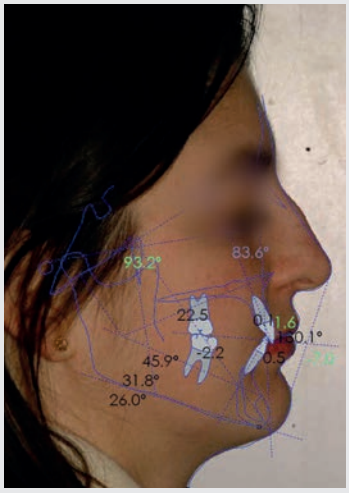

Fig. 15: Imágenes finales de un satisfactorio resultado, correlación perfecta entre clase molar, canina y acople anterior.

Fig. 16: Paciente MC que presenta una marcada tendencia a la Clase III que no se manifiesta en demasía en los números (al menos en los del cefalograma de Ricketts) por tener un pogonion poco pronunciado. Se optó por distalizar en masa la dentición inferior, pero bien pudiera haberse tomado el camino de las 4 exodoncias con anclajes diferenciales dada la Clase III subyacente.

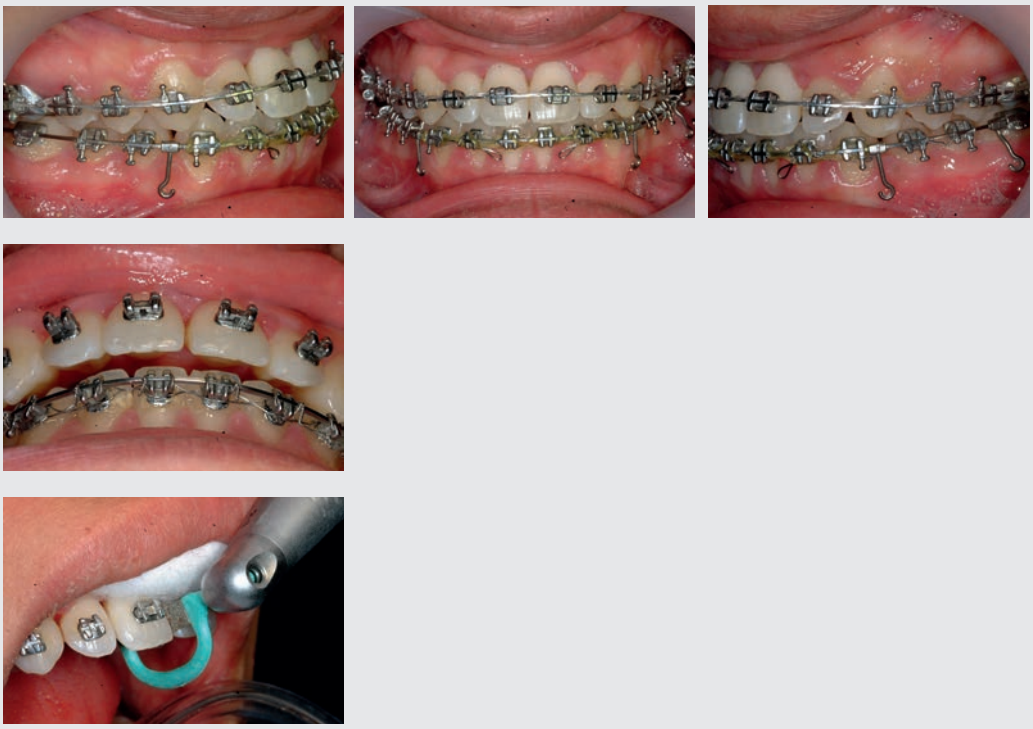

Fig. 17: A la inversa de lo explicado en el caso anterior, se trata ahora de un paciente que presenta Clase III esqueletal; por ende, las piezas que quedarán proclinadas serán las anterosuperiores, retroinclinando las inferiores como ineludible complemento. De tal manera, y pese a la correcta clase canina y a una correcta correspondencia de tamaño de las piezas dentarias, la guía anterior brilla por su ausencia, haciendo necesaria la utilización del recurso del desgaste interproximal para lograr un correcto acople anterior.

Fig. 18: La receta para la segura pérdida de torque: aplicación de una cadena elástica –larga– sobre un arco redondo de acero de .020".

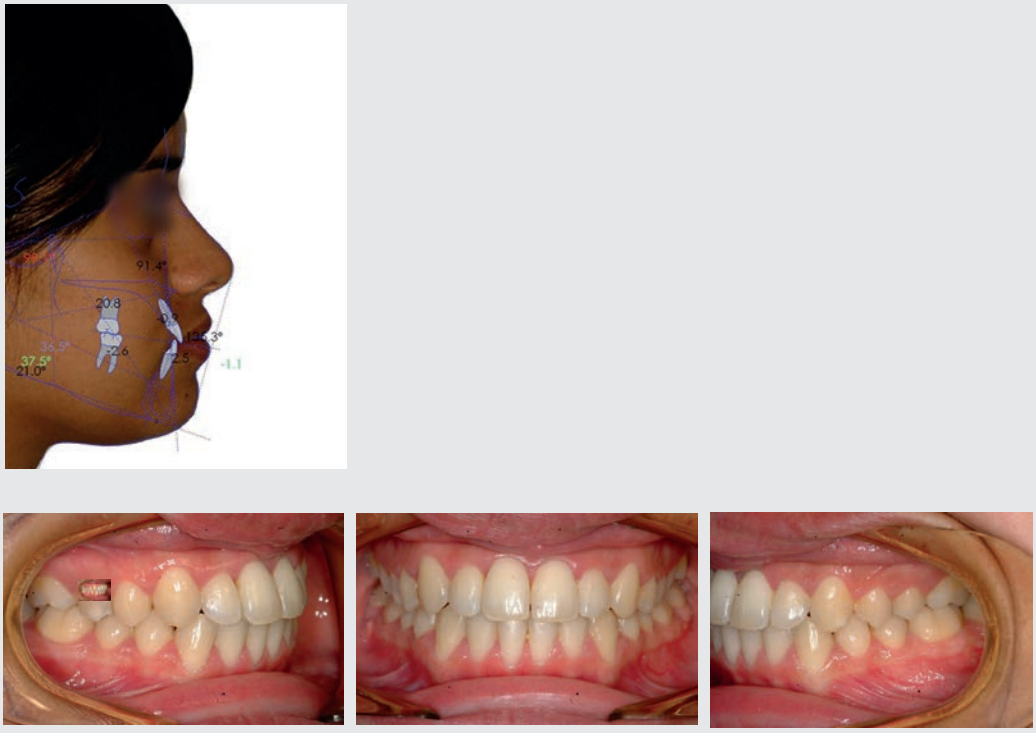

Fig. 19: Correcta finalización del caso, con correspondencia entre la llave canina y el acople anterior. En el trazado, sin entrar en detalles, se observa el necesario sobretorqueado del sector anterosuperior para compensar la tendencia esqueletal.

CONCLUSIONES

Empezar a tener en cuenta más ingredientes en una disciplina que contiene tantos como la Ortodoncia es tan necesario como inquietante. Pero la correlación entre la posición final de las piezas y el tamaño que éstas ocupan realmente en la arcada es un importante aspecto que suele pasarse por alto.

Casos de Clase II esqueletal en los que se extraen solamente premolares superiores y se llega a la típica y paradójica encrucijada, en la que se observa contacto anterior, coincidencia de líneas medias, perfecta Clase canina…, pero persistentes y notables diastemas entre laterales y caninos. Y le echamos la culpa a Bolton. Nunca a los torques diferenciales que se necesitaron para compensar la clase esqueletal, nunca a nuestra incapacidad para mantener el torque en la retrusión. "Es un Bolton".

Casos similares, pero con sobremordida, en los que la retrusión se realiza inicialmente con los caninos y luego pareciese "trabarse" el viaje hacia atrás de los incisivos. "Debe ser un Bolton", se piensa, sin tener en cuenta que por la sobremordida los inferiores hacen tope contra el *cingulum* de los superiores, que no necesitan solo retruirse sino, también, intruirse, y piden a gritos un arco utilitario de retrusión, perfectamente capaz de tal menester. ¿Es un Bolton? ¡No!

Estimados colegas, a mirar con atención cada caso que presente dudas respecto de la correspondencia entre piezas dentarias. Seguramente, encontrarán la respuesta ¡sin culpar al pobre Bolton!

Estimado Bolton, luego de tantos años de asumir culpas ajenas, solo me queda pedirle perdón en nombre de la Ortodoncia.

¡Hasta la próxima!