Parte 2: Outras doenças cardiovasculares

Ressonância magnética cardiovascular e tomografia computadorizada cardiovascular nas doenças não-coronárias

Afonso Akio Shiozaki[1,2,3], Dany Jasinowodolinski[1,4], Leonardo Sara[1], Tiago Senra[5]

Rev Soc Cardiol Estado de São Paulo. 2009;19(3):348-60
RSCESP (72594)-1797

A tomografia computadorizada e, principalmente, a ressonância magnética cardiovascular têm se mostrado de utilidade cada vez maior para a avaliação de doenças cardiovasculares não-isquêmicas. A alta resolução tanto espacial como temporal desses métodos possibilita a aquisição de imagens com grande detalhamento anatômico, permitindo a avaliação da relação espacial entre estruturas adjacentes de forma não-invasiva. A tomografia tem particular importância para a análise vascular e é o melhor método para detecção de calcificações. No entanto, tem a desvantagem de utilizar contraste iodado e radiação ionizante, de não apresentar alta resolução de contraste entre as estruturas, e de adquirir imagens predominantemente estáticas. A ressonância magnética, por sua vez, é um método que não utiliza radiação ionizante e, por meio de diversas sequências de pulsos e técnicas de aquisição de imagens, é capaz de fornecer, além do detalhamento anatômico e de imagens das estruturas em movimento, informações relevantes sobre a caracterização tecidual das estruturas. Dessa forma, a ressonância magnética permite não só a caracterização da doença mas também seu possível impacto na função cardíaca. Técnicas como a cinerressonância, a aquisição de imagens ponderadas em T1 e T2, a perfusão com gadolínio, o realce tardio e o *phase-contrast* (análise de fluxo) permitem adequada análise e diferenciação entre as várias cardiomiopatias não-isquêmicas, doenças do pericárdio, massas cardíacas, e doenças valvares e dos grandes vasos. O contínuo progresso tecnológico associado a sua crescente disponibilidade fazem da tomografia computadorizada e da ressonância magnética cardiovascular ferramentas diagnósticas fundamentais e cada vez mais

Role of cardiovascular magnetic resonance and computed tomography in noncoronary diseases

Computed tomography and especially cardiovascular magnetic resonance are of great utility for the evaluation of non-ischemic cardiovascular diseases. The high spatial and temporal resolution of these non-invasive diagnostic modalities allows image acquisition with excellent anatomic definition and depicts important information about the spatial relationship between vascular and non-vascular structures. Computed tomography has particular relevance to vascular analysis and is the method of choice for calcium detection and quantification. However, computed tomography has the disadvantage of using iodinated contrast media and ionizing radiation and has low contrast resolution between the structures. Cardiovascular magnetic resonance does not use ionizing radiation and, through many different pulse sequences and image acquisition techniques, allows accurate morphologic assessment using static and moving images and reliable tissue characterization of the structures. Hence, cardiovascular magnetic resonance enables the diagnosis of the disease and its possible influence on cardiac function. Image acquisition techniques as CINE-RM, T1 or T2-weighted sequences, perfusion, delayed-enhancement and phase-contrast images (flow analysis) provide an adequate analysis and differentiation of the many non-ischemic cardiomyopathies, pericardial, vascular and valvar diseases and cardiac tumors. The continued and rapid technologic progress, associated with the increasing proliferation of experienced centers, turn computed tomography and

estabelecidas para auxiliar o clínico na avaliação das doenças cardiovasculares não-isquêmicas.
Descritores: Imagem por ressonância magnética. Tomografia computadorizada espiral. Cardiomiopatias. Doenças vasculares.

cardiovascular magnetic resonance into reliable and clinically important non-invasive imaging tools for the assessment of non-ischemic cardiovascular diseases.
Key words: Magnetic resonance imaging. Tomography, spiral computed. Cardiomyopathies. Vascular diseases.

[1] Fleury Medicina e Saúde – São Paulo, SP.
[2] Setor de Tomografia Cardiovascular – Instituto Dante Pazzanese de Cardiologia – São Paulo, SP.
[3] Instituto Maringá de Imagem – Maringá, PR.
[4] Departamento de Diagnóstico por Imagem – Unifesp – EPM – São Paulo, SP.
[5] Hospital Sírio-Libanês – São Paulo, SP.
Endereço para correspondência:
Leonardo Sara – Fleury Medicina e Saúde – Rua Cincinato Braga, 282 – Paraíso – São Paulo, SP – CEP 01333-910

INTRODUÇÃO

A tomografia computadorizada e a ressonância magnética cardiovascular têm ampla e crescente aplicação na avaliação cardiovascular. Neste artigo será destacado o papel desses métodos na avaliação das doenças cardiovasculares não-isquêmicas, em especial das cardiomiopatias não-isquêmicas e de doenças dos grandes vasos.

DISPLASIA ARRITMOGÊNICA DO VENTRÍCULO DIREITO

A ressonância magnética cardiovascular constitui uma das principais ferramentas no diagnóstico da displasia arritmogênica do ventrículo direito. Em vista da ampla gama de sequências de pulso disponíveis, que permitem caracterização anatômica, funcional e tecidual cardíaca precisa, a ressonância magnética cardiovascular pode estabelecer a presença de alguns dos critérios diagnósticos maiores e menores da displasia arritmogênica do ventrículo direito, de acordo com a definição da Força Tarefa da Sociedade Europeia de Cardiologia[1]:

– Critérios maiores: dilatação significativa e redução da fração de ejeção do ventrículo direito sem disfunção (ou com disfunção leve) do ventrículo esquerdo; aneurismas localizados do ventrículo direito (áreas acinéticas ou discinéticas com protrusão diastólica); dilatação segmentar grave do ventrículo direito.

– Critérios menores: dilatação leve do ventrículo direito e/ou redução de sua fração de ejeção com ventrículo esquerdo normal; dilatação segmentar discreta do ventrículo direito; hipocinesia regional do ventrículo direito.

Outros critérios eletrocardiográficos, do Holter de 24 horas e da história familiar auxiliam na investigação de displasia arritmogênica do ventrículo direito, sendo necessários apenas dois critérios maiores, um maior e dois menores ou quatro menores de diferentes grupos para o diagnóstico.

Além desses aspectos, a ressonância magnética cardiovascular permite identificação de outras alterações anatômicas e funcionais relacionadas à displasia arritmogênica do ventrículo direito: infiltração fibrogordurosa do miocárdio (considerada critério diagnóstico maior se identificada pela biópsia), afilamento focal da parede ventricular, fibrose miocárdica, hipertrofia de trabéculas, da banda moderadora ou da parede ventricular, alargamento da via de saída do ventrículo, direito e acometimento menos frequente do ventrículo esquerdo (dilatação, disfunção sistólica, infiltração fibrogordurosa).

A acurácia diagnóstica da detecção de infiltração fibrogordurosa no miocárdio do ventrículo direito em pacientes com displasia arritmogênica do ventrículo direito varia de 22% a 100%, conforme o estudo. Essa variação ampla decorre de dificuldades técnicas na aquisição das imagens (parede ventricular direita habitualmente fina, artefatos de movimento secundários a arritmia e respiração, proximidade com a bobina de superfície, etc.) e também do encontro de infiltração gordurosa do ventrículo direito em alguns indivíduos idosos, em pacientes em uso prolongado de corticoide, em

obesos e na taquicardia ventricular idiopática de via de saída do ventrículo direito, entre outras condições.

O afilamento da parede livre do ventrículo direito associou-se ao diagnóstico de displasia arritmogênica do ventrículo direito em estudos de ressonância magnética cardiovascular, porém padece das mesmas dificuldades técnicas que a infiltração fibrogordurosa para visualização e não consta nos critérios diagnósticos da Força Tarefa. Assim, a espessura miocárdica menor que 5 mm é suspeita para displasia arritmogênica do ventrículo direito, espessura entre 5 mm e 8 mm é indeterminada e espessura maior que 8 mm é altamente improvável na displasia arritmogênica do ventrículo direito.

A fibrose miocárdica visualizada pela técnica do realce tardio é outro achado potencial na displasia arritmogênica do ventrículo direito, mais comumente encontrada que a pura substituição gordurosa do miocárdio. Correlaciona-se com achados histopatológicos, e associa-se à disfunção sistólica do ventrículo direito e à indução de taquicardia ventricular pelo estudo eletrofisiológico[2].

Em estudos clínicos de pacientes com displasia arritmogênica do ventrículo direito e seus familiares de primeiro grau avaliados pela ressonância magnética cardiovascular, a avaliação quantitativa da disfunção sistólica do ventrículo direito foi o critério com melhor acurácia diagnóstica, seguido pelo achado de disfunção segmentar. É interessante notar que a disfunção segmentar da parede basal do ventrículo direito pode representar a primeira expressão fenotípica de mutações genéticas no desmossomo associadas à displasia arritmogênica do ventrículo direito em parentes de primeiro grau assintomáticos de pacientes com displasia arritmogênica do ventrículo direito.

O potencial da tomografia computadorizada cardiovascular em contribuir no diagnóstico de displasia arritmogênica do ventrículo direito ainda se limita a alguns relatos de caso na literatura até o momento. A dilatação do ventrículo direito, a heterogeneidade do miocárdio, que pode corresponder à substituição gordurosa, e o realce tardio foram documentados em alguns casos, mas a resolução temporal inferior do método, dificultando a avaliação funcional, e o uso de radiação não justificam a escolha desse método diagnóstico em relação à ressonância magnética cardiovascular.

MIOCARDIOPATIA DILATADA IDIOPÁTICA

A ressonância magnética cardiovascular assume papel de grande importância no diagnóstico, no prognóstico e no tratamento dos pacientes com miocardiopatia dilatada idiopática.

A capacidade de avaliar anatomia, funções sistólica e diastólica, função valvar, pericárdio, perfusão miocárdica de repouso e sob estresse farmacológico, caracterização tecidual do miocárdio e, principalmente, presença de inflamação, fibrose, necrose ou infarto miocárdico permite identificar grande parte das etiologias de insuficiência cardíaca.

Estudos recentes vêm demonstrando que 30% a 35% dos pacientes com miocardiopatia dilatada idiopática avaliados pela ressonância magnética cardiovascular apresentam realce tardio mesocárdico, em padrão similar ao observado em parte dos pacientes com diagnóstico de miocardite. Essas observações levantaram a hipótese de que um quadro subclínico ou não-diagnosticado prévio de miocardite pode ser a causa da miocardiopatia dilatada nessa população.

Os pacientes que apresentam realce tardio mesocárdico pela ressonância magnética cardiovascular têm risco elevado de morte por qualquer causa e hospitalização por motivo cardíaco, independentemente da fração de ejeção do ventrículo esquerdo. O risco de morte súbita e de taquicardia ventricular também está aumentado nesse grupo, levantando a necessidade de determinar o potencial valor do implante de cardiodesfibrilador implantável nessa população[3]. Naqueles que já fazem uso do dispositivo, a presença de realce tardio está associada a taxas maiores de hospitalização por insuficiência cardíaca descompensada, choque apropriado pelo cardiodesfibrilador implantável ou morte cardíaca[4].

Paralelamente, a ressonância magnética cardiovascular mostrou-se tão acurada quanto o Doppler tecidual em identificar a dessincronização ventricular esquerda nesses pacientes, auxiliando na potencial indicação de terapia de ressincronização cardíaca[5].

Apesar de alguns relatos de caso terem demonstrado a capacidade da tomografia computadorizada cardiovascular em visualizar o realce tardio mesocárdico previamente identificado pela ressonância magnética cardiovascular na miocardiopatia dilatada idiopática, a principal contribuição desse método diagnóstico para esses pacientes continua sendo a capacidade de excluir doença arterial coronária obstrutiva como causa da insuficiência cardíaca por meio da angiotomografia das artérias coronárias.

MIOCARDITE

Até 5% das infecções virais e outras etiologias menos frequentes (autoimunidade, infecções bacterianas, Chagas) podem cursar com miocardite. Entretanto, apesar de sua alta incidência, a confirmação diagnóstica da miocardite continua sendo um desafio, em decorrência da apresentação subclínica de um número considerável de doentes e da dificuldade de aplicação e reprodutibilidade dos critérios de Dallas,

em que a avaliação histopatológica se apresenta com baixa sensibilidade, além de outros estudos que demonstraram replicação viral ativa no miocárdio e aumento de HLA apresentarem critérios de Dallas negativo.

Dessa maneira, novos métodos diagnósticos com maior sensibilidade, especificidade e com poder prognóstico são necessários na avaliação da miocardite, uma vez que aproximadamente 10% desses pacientes evoluem para a forma dilatada e com risco de morte súbita. A ressonância magnética emergiu nos últimos anos como ferramenta diagnóstica de excelente acurácia, que, além das avaliações anatômica e funcional, permite a identificação dos locais de injúria miocárdica provocada pela miocardite. Essas áreas podem ser identificadas pela ressonância utilizando duas técnicas distintas: as imagens ponderadas em T2, que podem ser empregadas para identificação de edema miocárdico, em que na fase aguda as áreas de edema/necrose miocárdica podem ser identificadas como regiões de hipersinal, e a técnica denominada de realce tardio, que pode ser empregada no mesmo exame com a utilização de contraste paramagnético denominado gadolínio, identificando áreas de injúria miocárdica tanto na fase aguda como na fase crônica da doença. O emprego da associação dessas duas técnicas pela ressonância, segundo Abdel-Aty et al.[6], apresenta sensibilidade de 76%, especificidade de 95% e acurácia de 85% no diagnóstico da miocardite (Figura 1).

Mahrholdt et al.[7] demonstraram, de maneira muito bem fundamentada, a acurácia diagnóstica da ressonância quando realizaram biópsias endomiocárdicas em pacientes com diagnóstico clínico de miocardite. Nesse estudo, os locais de biópsia foram orientados pelos locais de injúria miocárdica detectadas pela técnica de realce tardio da ressonância, aumentando a positividade da definição do agente etiológico para 88%, diferentemente dos estudos realizados com biópsia miocárdica convencional não direcionada, em que a identificação do agente etiológico não passa de 20%. Além disso, esse e outros estudos demonstraram que o padrão da injúria miocárdica secundária à miocardite detectada pela técnica do realce tardio é peculiar, poupando o subendocárdio e acometendo muitas vezes o epicárdio da parede lateral e/ou o mesocárdio da parede septal, diferenciando-se da cardiomiopatia isquêmica e outras causas não-isquêmicas. O acompanhamento desses pacientes com ressonâncias seriadas tem demonstrado que os pacientes com realce tardio na parede lateral tendem a ter melhor prognóstico, com recuperação da fração de ejeção do ventrículo esquerdo e desaparecimento do padrão do realce tardio; entretanto, os pacientes com realce mesocárdico septal parecem evoluir com prognóstico pior, com dilatação do ventrículo esquerdo e queda da fração de ejeção[8].

É interessante notar que até um terço dos pacientes com cardiomiopatia dilatada idiopática apresentam o mesmo realce tardio mesocárdico septal observado nos pacientes com miocardite, sugerindo que esses pacientes poderiam ter apresentando previamente miocardite subclínica e evoluído para cardiomiopatia dilatada[9]. Assim, a ressonância magnética tem se mostrado excelente ferramenta no auxílio diagnóstico e prognóstico dos pacientes com suspeita de miocardite.

Já a tomografia computadorizada com múltiplos detectores tem-se mostrado útil nos casos de pacientes jovens sem fatores de risco para doença arterial coronária admitidos nos serviços de emergência com dor torácica, marcadores de necrose positivos e alterações eletrocardiográficas em que é iminente a exclusão de doença coronária e a hipótese de miocardite necessita ser confirmada. Estudos iniciais vêm demonstrando que, além da exclusão da doença coronária, a avaliação do realce tardio para confirmação do diagnóstico de miocardite também é possível de maneira análoga à das imagens realizadas pela ressonância[10].

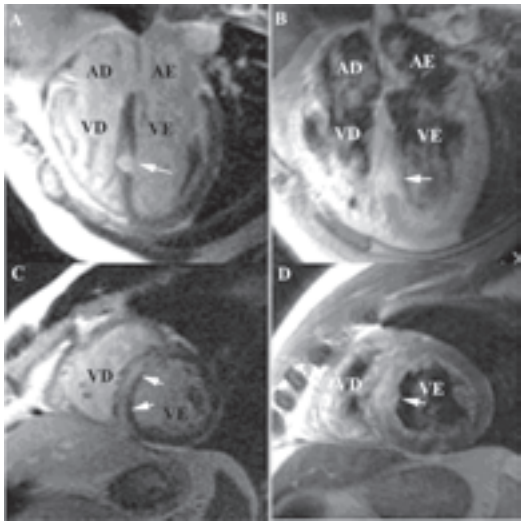

Figura 1. Ressonância magnética do coração de paciente com miocardite. Em A e C, eixos longo e curto demonstrando áreas de realce tardio mesocárdico septal (setas) característico da miocardite. Em B e D, eixos longo e curto demonstrando áreas de hipersinal ponderadas em T2 (setas), compatíveis com edema miocárdico característico da miocardite e sobrepostos com as áreas de realce tardio, caracterizando miocardite em sua fase aguda. AD = átrio direito; AE = átrio esquerdo; VD = ventrículo direito; VE = ventrículo esquerdo.

CARDIOMIOPATIA HIPERTRÓFICA

A cardiomiopatia hipertrófica, doença cardíaca genética

causada por mais de 200 mutações detectadas, caracteriza-se pela hipertrofia habitualmente assimétrica de qualquer segmento do miocárdio, com ausência de outras comorbidades que possam justificar a hipertrofia miocárdica. A grande heterogeneidade da apresentação da doença, desde indivíduos assintomáticos até aqueles que sofrem morte súbita como primeiro sintoma, faz com que o diagnóstico e a adequada estratificação de risco sejam fundamentais nessa doença, que é a maior causadora de morte súbita cardíaca em jovens[11].

Nos últimos anos, a ressonância magnética cardíaca emergiu como excelente ferramenta na avaliação tanto diagnóstica como prognóstica dos pacientes com cardiomiopatia hipertrófica[12]. A comparação das avaliações anatômica e funcional com o ecocardiograma demonstrou superioridade da avaliação dos segmentos hipertrofiados pela ressonância, principalmente nos casos em que a hipertrofia miocárdica se encontrava predominantemente nas paredes ântero-lateral, lateral e apical[13].

Além da avaliação anatômica, a caracterização da fibrose miocárdica pela técnica do realce tardio da ressonância magnética cardiovascular tem se mostrado importante ferramenta no auxílio diagnóstico e na estratificação de risco para morte súbita desses pacientes. Assim, estudos com ressonância têm demonstrado alta prevalência de fibrose miocárdica nos pacientes hipertróficos[14]. Além disso, observou-se que a fibrose miocárdica na cardiomiopatia hipertrófica apresentava-se com padrões específicos, habitualmente em múltiplos focos, em geral presentes nas áreas entre a junção do septo e a parede livre do ventrículo direito. Podia ser difusa ou confluente, independentemente da anatomia coronária, diferenciando-se das cardiomiopatias isquêmicas e não-isquêmicas, em que o padrão da fibrose miocárdica, apesar de não ser patognômico, é peculiar da doença[15] (Figura 2).

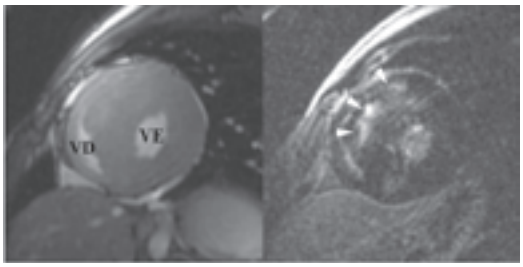

Figura 2. Ressonância magnética do coração de paciente com cardiomiopatia hipertrófica. Imagens em eixo curto. À esquerda, observa-se acentuada hipertrofia septal pelas imagens adquiridas pela técnica de *steady-state free precession*. À direita, observam-se áreas de realce tardio em múltiplos focos (setas), característicos da cardiomiopatia hipertrófica. VD = ventrículo direito; VE = ventrículo esquerdo.

Demonstrou-se que a maior quantidade e o padrão difuso da fibrose miocárdica analisados pela ressonância magnética cardiovascular estavam relacionados à presença de dois ou mais fatores de risco clássicos para morte súbita nessa doença e/ou pacientes que evoluíam para a forma dilatada da doença[16]. Além disso, outros estudos demonstraram que a presença da fibrose miocárdica estava relacionada à presença do registro de taquicardia ventricular não-sustentada registrada no Holter[17,18].

Recentemente foi demonstrada a potencial utilização da tomografia computadorizada com múltiplos detectores na avaliação da fibrose miocárdica de maneira análoga à da ressonância magnética cardiovascular[19]. Assim, foi possível avaliar a fibrose miocárdica com a tomografia em pacientes com cardiomiopatia hipertrófica e em portadores de cardiodesfibriladores implantáveis por indicação clínica, uma vez que estes têm contraindicação à ressonância magnética. Assim, embora numa amostra pequena de pacientes com cardiomiopatia hipertrófica e cardiodesfibriladores implantáveis implantados há pelo menos 12 meses, demonstrou-se a direta correlação entre fibrilação ventricular tratada de modo apropriado pelo desfibrilador e massa de fibrose miocárdica avaliadas pela tomografia. Além disso, os pacientes com registros de fibrilação ventricular apresentavam o dobro da massa de fibrose miocárdica quando comparados àqueles que não apresentavam registros de arritmias ventriculares malignas no cardiodesfibrilador implantável[20].

Dessa maneira, os estudos com ressonância magnética cardiovascular e tomografia computadorizada da fibrose miocárdica de pacientes com cardiomiopatia hipertrófica corroboram a hipótese de que a fibrose seja um importante substrato na gênese das arritmias malignas, que podem levar esses pacientes à morte súbita. Isso foi sugerido por estudos anatomopatológicos, que constataram considerável quantidade de fibrose miocárdica em pacientes hipertróficos que faleceram em decorrência de morte súbita cardíaca ou em corações hipertróficos explantados de pacientes submetidos a transplante cardíaco.

AMILOIDOSE

Estima-se que mais de 10 milhões de pessoas sejam acometidas por amiloidose nos Estados Unidos[21]. A forma mais comum, antes conhecida como amiloidose primária, atualmente é classificada como amiloidose AL sistêmica e caracteriza-se pelo depósito de proteínas fibrilares AL derivadas de cadeias de imunoglobulina leve que acometem o coração em mais de 90% das vezes[22].

O retardo no diagnóstico, seja pela dificuldade da realização de método invasivo, como a biópsia endomiocárdica, considerada padrão de referência, seja pela relativa baixa acurácia dos demais métodos diagnósticos habitualmente utilizados na prática clínica, como o ecocardiograma e o eletrocardiograma, faz com que o adequado tratamento quimioterápico não consiga ser instituído a tempo, visto que o diagnóstico é realizado em formas avançadas de insuficiência cardíaca, com estado geral do paciente bastante debilitado[22].

Nesse cenário, a ressonância magnética emergiu como importante ferramenta diagnóstica não-invasiva nos quadros de amiloidose cardíaca, em que, além da excelente avaliação da anatomia, da função e da hipertrofia miocárdica, é possível visualizar os depósitos miocárdicos de proteína amiloide por meio da técnica do realce tardio[23] (Figura 3).

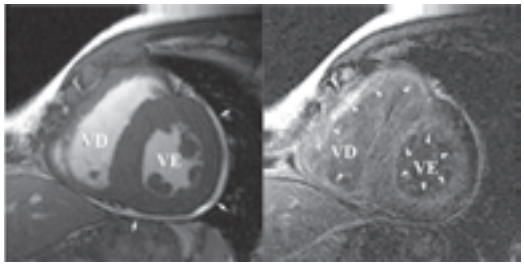

Figura 3. Ressonância magnética do coração de paciente com amiloidose. Imagens em eixo curto. À esquerda, técnica em *steady-state free precession*, demonstrando espessamento das paredes do ventrículo esquerdo e do ventrículo direito secundário ao depósito de proteína amiloide no miocárdio (as setas brancas indicam discreto derrame pericárdico). À direita, técnica de realce tardio demonstrando depósito de proteína amiloide (setas) subendocárdica circunferencialmente, característica da amiloidose. VD = ventrículo direito; VE = ventrículo esquerdo.

Assim, o realce tardio nos pacientes com amiloidose cardíaca apresenta-se nas regiões subendocárdicas circunferencialmente, retratando o depósito das proteínas amiloides nessas regiões e justificando a chamada "hipertrofia" de todas as paredes cardíacas, resultando em insuficiência cardíaca diastólica.

Além disso, estudo comparativo entre a biópsia miocárdica e a técnica não-invasiva de realce tardio pela ressonância na detecção da amiloidose cardíaca demonstrou sensibilidade de 80%, especificidade de 94%, valor preditivo positivo de 92% e valor preditivo negativo de 85%, ratificando o poder de acurácia diagnóstica do método[24].

Além disso, Maceira et al.[25], estudando a cinética do gadolínio em pacientes com amiloidose, demonstraram que diferenças da intensidade de sinal medidas entre o subepicárdio e o subendocárdio menores de 23 ms corresponderiam a maior depósito de proteína amiloide no miocárdio e pior prognóstico desses pacientes.

Dessa maneira, a ressonância magnética tem se tornado importante ferramenta no diagnóstico e no prognóstico dos pacientes com amiloidose.

HEMOCROMATOSE

A ressonância magnética cardiovascular trouxe grande contribuição para o diagnóstico e para o tratamento dos pacientes com sobrecarga de ferro cardíaco. O conhecimento das propriedades paramagnéticas do ferro tecidual permitiu o estabelecimento de um parâmetro de quantificação pela ressonância magnética cardiovascular (T2*) que varia de maneira inversamente proporcional ao acúmulo de ferro tecidual[26].

Atualmente, o valor de T2* menor que 20 ms é considerado diagnóstico de sobrecarga de ferro cardíaco. É importante ressaltar que o T2* tem o potencial de diagnosticar a sobrecarga de ferro cardíaco antes mesmo do surgimento de disfunção diastólica, que precede a disfunção sistólica na história natural dessa cardiomiopatia potencialmente reversível. Independe, ainda, da presença de fibrose miocárdica no segmento miocárdico analisado, um achado presente em até 30% dos pacientes.

Nesse contexto, a quantificação do ferro cardíaco pela ressonância magnética cardiovascular é o melhor preditor de evolução para disfunção sistólica ventricular que requeira tratamento. Por outro lado, a ferritina sérica e a quantificação do ferro hepático pela biópsia não guardam relação com o grau de sobrecarga de ferro cardíaco.

Atualmente, a instituição de tratamento com quelantes de ferro – deferoxamina e deferiprona – e o monitoramento de seu efeito baseiam-se, entre outros parâmetros, no T2*[27]. A combinação do T2* com o uso de quelantes foi tão eficaz no tratamento da sobrecarga de ferro que uma queda de aproximadamente 66% na mortalidade desses pacientes foi observada no registro de talassemia do Reino Unido após sua adoção na prática clínica.

Finalmente, a tomografia computadorizada cardiovascular não encontra aplicação na sobrecarga de ferro cardíaco, uma vez que não permite sua quantificação.

OUTRAS CARDIOMIOPATIAS

A fibrose miocárdica identificada pela ressonância car-

díaca com a técnica do realce tardio também pode ser útil na estratificação prognóstica, e na determinação e no controle terapêutico em várias outras situações. Na doença de Chagas, a fibrose miocárdica, além de extremamente frequente, guarda paralelo com a classe funcional, a função ventricular e as formas da doença (menor na fase indeterminada)[28]. O aspecto no realce tardio é bastante variado, sendo a maioria de padrão subendocárdico ou transmural, embora sejam comuns os padrões mesocárdicos, subepicárdicos e difusos. O realce tardio também pode ser utilizado para identificar os estágios precoces de envolvimento miocárdico nas distrofias musculares[29] e servir como marcador da gravidade da doença valvar aórtica[30], assim como para auxiliar o mapeamento para ablação de arritmias ventriculares[31].

De acordo com o padrão da fibrose ventricular demonstrada pelo realce tardio, a ressonância magnética pode auxiliar na caracterização e diferenciação de diversas cardiomiopatias, dentre elas: endomiocardiofibrose (doença de padrão restritivo caracterizada pelo processo fibrótico envolvendo o endocárdio de um ou de ambos os ventrículos, principalmente na porção apical), amiloidose cardíaca (doença de padrão difuso de realce tardio associada a hipertrofia ventricular e septo interatrial), e envolvimento cardíaco pela sarcoidose.

DOENÇAS VALVARES

A ressonância magnética contribui na avaliação de doenças valvares, fornecendo informações sobre a morfologia das valvas, identificando e quantificando as disfunções, e avaliando a repercussão destas nas funções cardíacas global e segmentar. O estudo da morfologia das valvas pela ressonância magnética encontra limitações no baixo contraste entre a estrutura da valva e a câmara cardíaca, além de ter menor resolução temporal que o ecocardiograma, tornando este o exame de escolha nessas situações. No entanto, a ressonância magnética pode ser bastante útil quando se deseja uma análise precisa da função e do remodelamento ventriculares secundários à doença valvar, pois essas informações são importantes na determinação do momento da indicação cirúrgica. Além disso, métodos de quantificação de fluxo (*phase contrast*) podem auxiliar na avaliação mais acurada das regurgitações valvares, sendo a ressonância magnética mais limitada na abordagem das estenoses[32].

AVALIAÇÃO DO PERICÁRDIO

O desenvolvimento da tomografia computadorizada e da ressonância magnética cardiovascular tem trazido grande contribuição para a avaliação do pericárdio. Apesar de o ecocardiograma ser o exame de primeira escolha para a avaliação pericárdica, esse método apresenta limitações importantes, especialmente em pacientes com janela acústica inadequada ou deformidades torácicas. Além disso, o ecocardiograma muitas vezes não permite a identificação de pequenos derrames pericárdicos, especialmente os loculados, e não apresenta boa acurácia para a identificação de espessamentos pericárdicos[33]. Tanto a tomografia computadorizada como a ressonância magnética apresentam excelente resolução espacial e, em decorrência da alta resolução de contraste, permitem boa diferenciação entre a fina estrutura fibrosa do pericárdio e as lâminas de líquido e gordura adjacentes. A tomografia fornece informações morfológicas e é particularmente apropriada para a pesquisa de calcificação pericárdica, enquanto a ressonância magnética propicia a análise tanto anatômica como de possíveis alterações na função e motilidade cardíacas causadas por afecções no pericárdio. Dessa forma, a ressonância magnética é, na maioria das vezes, o método mais adequado para a avaliação dessa estrutura[34].

O pericárdio é uma membrana fibrocolágena fina, relativamente inelástica, que envolve o coração e parte dos grandes vasos e é composta por duas lâminas (pericárdios visceral e parietal) separadas entre si por um espaço virtual preenchido pelo líquido pericárdico (normalmente de 15 ml a 50 ml). Sua espessura normal medida tanto pela tomografia computadorizada como pela ressonância magnética não ultrapassa 2 mm[35]. Nas imagens de ressonância magnética, o pericárdio pode ser avaliado utilizando-se várias sequências de pulso e as diferenças nas intensidades de sinal obtidas (sequências pesadas em T1 ou T2; com ou sem saturação de gordura; realce tardio com pulsos de inversão e recuperação) são úteis para se diferenciar a linha pericárdica do derrame e da gordura adjacentes, além de ser útil na identificação da presença de edema (inflamação). As sequências em movimento (cinerressonância) permitem avaliar a motilidade cardíaca e a presença de aderências pericárdicas, e, por meio da técnica do *phase-contrast*, estudar o padrão de enchimento ventricular, fornecendo, portanto, sinais diretos e indiretos do comprometimento da função cardíaca decorrentes do acometimento do pericárdio.

O ecocardiograma é o exame de escolha para a detecção de derrame e diagnóstico de tamponamento pericárdico. No entanto, a ressonância magnética é mais sensível para a detecção de pequenos derrames pericárdicos[36] e é precisa na caracterização dos sinais indiretos de tamponamento, como colapso diastólico da parede livre do ventrículo direito, compressão do átrio direito durante a sístole, padrões anormais de enchimento ventricular e fluxo nas veias cavas. Além dis-

so, tanto a ressonância magnética como a tomografia computadorizada podem, por meio da análise da intensidade de sinal e atenuação, respectivamente, sugerir a composição do derrame pericárdico. A tomografia computadorizada e a ressonância magnética, por sua maior capacidade de identificar estruturas anatômicas e interfaces em todo o tórax, também são superiores na definição de cistos pericárdicos (geralmente localizados no seio cardiofrênico direito), divertículos, hematomas e neoplasias primárias ou metastáticas.

A ressonância cardíaca é particularmente útil para a avaliação de pacientes com suspeita de pericardite constritiva. Essa afecção é caracterizada pela constrição do coração com prejuízo do enchimento ventricular, causada por um pericárdio geralmente espessado, fibrosado e/ou calcificado[37]. Suas causas mais comuns são infecções virais, tuberculose, neoplasias, doenças do tecido conjuntivo e após manipulações cirúrgicas ou infarto agudo do miocárdio. Um dos pontos mais importantes é o diagnóstico diferencial da pericardite constritiva com as cardiomiopatias restritivas, em decorrência da semelhança do quadro clínico e das diferenças de prognóstico e tratamento. O espessamento pericárdico maior que 4 mm, associado a um quadro clínico de insuficiência cardíaca diastólica, é altamente sugestivo de pericardite constritiva e, em muitos casos, se limita ao lado direito do coração, o que obriga a uma avaliação dessa estrutura em vários planos de corte. É importante enfatizar, no entanto, que a tomografia é superior à ressonância magnética para a detecção de calcificação pericárdica e que nem o espessamento nem a calcificação são sinais obrigatórios na pericardite constritiva[34]. No entanto, a ressonância magnética fornece sinais morfológicos e funcionais indiretos associados à pericardite constritiva, que podem ser muito úteis: estreitamento e alteração da forma dos ventrículos (formato tubular), aumento dos átrios, dilatação das veias cavas e hepáticas, presença de derrame pleural, retificação e movimentação paradoxal do septo interventricular, e alterações do padrão de enchimento ventricular por meio do estudo do fluxo através das valvas atrioventriculares.

A tomografia e, especialmente, a ressonância cardíaca apresentam várias vantagens em relação ao ecocardiograma por propiciarem maior detalhamento anatômico e terem maior acurácia na detecção de espessamento pericárdico e derrames loculados. Assim, esses métodos devem ser considerados como preferenciais, especialmente na suspeita de pericardite constritiva e massas pericárdicas[34].

MASSAS CARDÍACAS

A ecocardiografia transtorácica é a técnica mais utilizada na avaliação inicial de massas cardíacas. No entanto, na maioria das vezes esse método fornece informações incompletas quanto à relação das massas com o pericárdio e estruturas adjacentes ao coração. Tais limitações são parcialmente superadas com a ecocardiografia transesofágica, porém ambas as modalidades apresentam campo de visão limitado e não permitem caracterização das estruturas quanto ao tipo histológico. A tomografia computadorizada permite ótima definição anatômica, mas também apresenta limitações para a caracterização tecidual, além de não avaliar a mobilidade das estruturas. Nesse sentido, a ressonância magnética é particularmente vantajosa, pois, por meio de suas imagens com grande contraste tecidual e alta resolução tanto espacial como temporal, permite adequada caracterização da anatomia das massas, sua mobilidade, sua extensão e relação com estruturas mediastinais e vasculares vizinhas. As diversas técnicas de aquisição de imagens com diferentes sequências de pulso da ressonância magnética fornecem informações relevantes quanto ao tipo histológico (presença de gordura, conteúdo hemorrágico e necrótico, melanina, líquido) e à vascularização das massas. Em conjunto com os dados clínicos, podem auxiliar na distinção entre massas neoplásicas benignas ou malignas, massas não-neoplásicas (trombos, cistos) ou estruturas outras que, pela sua localização, apresentam comportamento “maligno” (invasão e compressão de estruturas vasculares)[34].

Entre as massas não-neoplásicas, os trombos intracavitários são os mais comuns. A aparência do trombo nas imagens de ressonância magnética vai depender da idade do trombo e das sequências de pulso utilizadas. Trombos agudos aparecem brilhantes nas imagens ponderadas tanto em T1 como em T2; trombos subagudos aparecem brilhantes em T1 e com baixo sinal em T2 (pelos efeitos paramagnéticos da metahemoglobina); e trombos crônicos possuem baixo sinal em imagens ponderadas em T1 e T2 (depleção de água). A utilização de contraste de gadolínio aumenta a acurácia do método para identificação dos trombos, tornando a ressonância magnética superior aos métodos ecocardiográficos[38]. Outras massas cardíacas não tumorais bem caracterizadas pela ressonância magnética são: vegetações valvares e abscessos perivalvares, cistos pericárdicos (baixo sinal em T1, alto sinal em T2, sem realce tardio), cistos hidáticos e peribrônquicos, aneurismas do septo interatrial e do seio de Valsalva, e hipertrofia lipomatosa do septo interatrial.

A incidência de massas cardíacas neoplásicas é muito baixa, estimada em 0,002%-0,3% em estudos de autópsias, sendo os tumores metastáticos cerca de 40 vezes mais frequentes que os tumores primários[39]. As metástases cardíacas podem resultar de invasão direta (carcinomas broncogêni-

cos, linfoma), disseminação hematogênica (neoplasias pulmonares e de mama, melanomas, linfomas e leucemia), linfática (via mais comum dos linfomas e mais rara nos carcinomas) ou por contiguidade com estruturas vasculares venosas (carcinomas hepatocelulares, renais, endometriais, tireoidianos).

Os tumores primários cardíacos são muito raros (0,0017%-0,28%), sendo em três quartos das vezes benignos. Mais da metade dos tumores benignos são mixomas (mais comuns em adultos), sendo os outros lipomas, fibroelastomas papilíferos e rabdomiomas (estes predominantes em crianças)[40]. Os mixomas são mais comuns em mulheres a partir da quarta década e em 90% dos casos caracterizam-se por nódulos solitários de localização atrial, móveis e com predileção para o septo interatrial. Nas imagens de ressonância magnética, os mixomas aparecem com intensidades de sinal heterogêneas (refletindo sua heterogeneidade histopatológica associada a áreas de fibrose, calcificação e hemorragia), geralmente hipointensos em T1 e brilhantes em imagens ponderadas em T2, com padrão também heterogêneo na perfusão e no realce tardio. Seus principais diagnósticos diferenciais são com trombos e com o fibroelastoma papilífero. Este último tipo de neoplasia primária geralmente acomete estruturas valvares preferencialmente do lado esquerdo do coração e tem como principais sintomas os eventos embólicos. São tumores pequenos, em geral pedunculados e móveis, frequentemente confundidos com vegetações. Os lipomas são os segundos tumores cardíacos mais frequentes (cerca de 10%), em geral descobertos incidentalmente, com frequência localizados no ventrículo esquerdo e no átrio direito e caracterizados à ressonância magnética com hipersinal em T2 pela presença de tecido adiposo. O rabdomioma é o tumor primário cardíaco mais comum na infância. Tende a desaparecer com o avançar da idade e é caracterizado, à ressonância magnética, por alto sinal intermediário nas imagens ponderadas em T1 e sinal intermediário em T2, sem realce tardio[39]. Outros tumores cardíacos primários são: fibromas, paraganglioma intrapericárdico, hemangiomas (massas heterogêneas iso ou hipointensas em T1 e hiperintensas em T2) e teratomas.

Dos tumores malignos primários cardíacos, o angiossarcoma é o tipo histológico mais comum em adultos, enquanto o rabdomiossarcoma é o mais frequente na infância. O angiossarcoma tem o aspecto de couve-flor nas imagens de ressonância magnética, com hipersinal em T1 e T2. O rabdomiossarcoma caracteriza-se por ter sinal homogêneo e iso ou discretamente hiperintenso em relação ao miocárdio em imagens ponderadas em T1 e hiperintenso em T2, com realce tardio acentuado. Outras neoplasias malignas primárias do coração são outros tipos de sarcoma, linfoma primário cardíaco e mesotelioma pericárdico[39].

Mais importante ainda que auxiliar na caracterização do tipo histológico, a ressonância magnética é útil na delimitação das bordas tumorais e da relação destas com as estruturas vizinhas, tendo grande utilidade na determinação e no planejamento da possível abordagem cirúrgica. Todas essas características a tornam o método de escolha para a avaliação de massas cardíacas.

AVALIAÇÃO DE DOENÇAS DA AORTA

A avaliação da aorta pode ser realizada por meio de diferentes métodos de imagem, e a tomografia computadorizada e a ressonância magnética tornaram-se exames de referência por serem não-invasivos, por terem capacidade multiplanar e por apresentarem cobertura total do vaso em um único exame, possibilitando, assim, grande número de aplicações[34].

As vantagens da ressonância magnética sobre a tomografia computadorizada na avaliação da aorta são basicamente ausência de radiação, maior resolução de contraste, menor toxicidade do contraste, e superioridade na resolução temporal. As desvantagens são menor resolução espacial, limitação na caracterização de estruturas aéreas e cálcio, tempo de exame, custo e disponibilidade[41].

Para a avaliação de aneurismas, tromboses, dissecções e síndrome aórtica aguda, tanto a tomografia computadorizada como a ressonância magnética podem ser utilizadas como método de escolha com resultados semelhantes. A tomografia tem sido utilizada de preferência nos quadros agudos, principalmente pela maior velocidade do exame e pela dificuldade de monitorização do paciente no interior do equipamento de ressonância magnética. Por outro lado, no acompanhamento desses pacientes a ressonância magnética se torna a primeira escolha pela ausência de radiação, exceto naqueles pacientes cujos artefatos gerados por metais como endopróteses metálicas limitam a avaliação diagnóstica. Embora na maioria das situações clínicas os dois métodos sejam equivalentes em termos de sensibilidade e especificidade, deve-se ressaltar que na investigação das aortites a resolução de contraste superior da ressonância magnética favorece esse método, que também deve ser o exame de escolha quando se deseja obter mensuração de fluxos e estimativas de gradientes pressóricos, como na coarctação de aorta[42].

TROMBOEMBOLISMO PULMONAR

A tomografia computadorizada com múltiplos detecto-

res revolucionou o modo pelo qual avalia a circulação pulmonar, principalmente nos casos de suspeita de tromboembolismo pulmonar. A tomografia tem papel importante no diagnóstico do tromboembolismo pulmonar, pela sua alta sensibilidade, especificidade, valores preditivos positivos e negativos, e também por fatores como disponibilidade, reprodutibilidade e capacidade de fornecer diagnósticos alternativos[43]. Esse exame deve ser realizado com técnica angiotomográfica, em aparelho com múltiplos detectores. Nessas condições, um exame negativo para tromboembolismo pulmonar em paciente de baixa probabilidade clínica para tromboembolismo pulmonar é suficiente para se excluir esse diagnóstico em cerca de 96% dos casos, assim como um exame positivo para tromboembolismo pulmonar em paciente de alta probabilidade clínica para tromboembolismo pulmonar é suficiente para confirmar esse diagnóstico em cerca de 96%. Os casos de probabilidade intermediária com exames negativos ou positivos devem ser interpretados à luz dos demais achados clínicos e laboratoriais, pois nesse cenário os valores preditivos positivos e negativos se encontram ao redor de 90% a 92%, ou seja, com até 10% de falsos positivos/negativos[44].

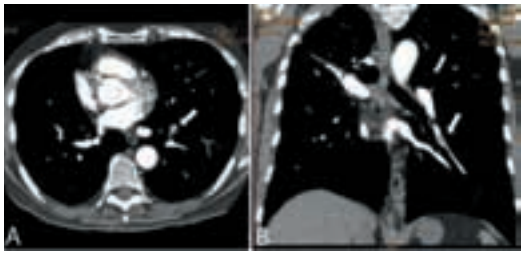

Figura 4. Angiotomografia das artérias pulmonares nos planos axial (A) e coronal (B), evidenciando trombo segmentar no lobo inferior esquerdo (setas).

CARÓTIDA

A discussão a seguir será focada na detecção das estenoses carotídeas, não sendo as demais afecções desses vasos abordadas neste artigo.

A avaliação inicial das carótidas é usualmente realizada pela ultrassonografia, que apresenta sensibilidade que varia entre 91% e 97%, para detecção de estenoses acima de 70% em pacientes assintomáticos, concordante no grau de estenose com a angiografia digital em cerca de 90% dos casos[45]. A limitação da ultrassonografia está relacionada com o método, que é operador-dependente, além de alguns casos cuja anatomia desfavorece a obtenção de imagens adequadas.

A tomografia computadorizada e a ressonância magnética são métodos que independem da anatomia do paciente e com pequena influência do operador, embora sejam necessários protocolos adequados e pós-processamento de imagens[46].

A tomografia computadorizada e a angiorressonância apresentam altas sensibilidade e especificidade, com valores que variam entre 95%-100% e 98%-100%, respectivamente, para detectar estenoses acima de 70%. A correlação desses métodos é excelente com a angiografia digital, principalmente quando se utiliza a técnica rotacional[47].

A ressonância magnética pode ainda ser realizada sem contraste por meio de uma técnica denominada *time of flight* (TOF). Essa técnica apresenta sensibilidades próximas da tomografia computadorizada quando o exame apresenta boa qualidade diagnóstica; no entanto, pelas suas limitações inerentes, essa técnica deve ser empregada apenas nos pacientes com limitação ao uso do contraste.

Pelos dados apresentados, fica claro que tanto a tomografia computadorizada como a ressonância magnética são ótimas opções na avaliação não-invasiva das estenoses carotídeas. Esses métodos, além de determinar a estenose, podem avaliar as paredes do vaso para quantificar as demais lesões. A avaliação da placa propriamente dita também pode ser realizada por esses métodos, que podem demonstrar calcificações, hemorragias, ulcerações e outras características internas das placas, auxiliando no direcionamento da conduta[48].

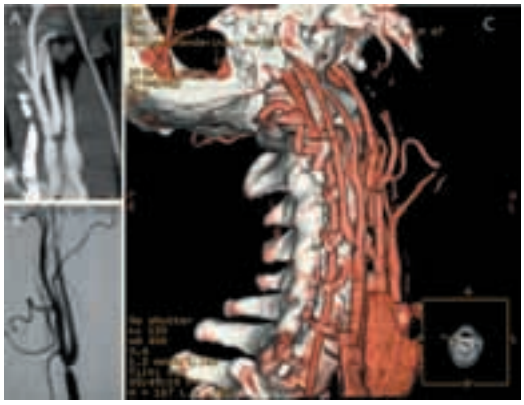

Figura 5. Imagens de angiotomografia cervical com reconstrução sagital (A) e tridimensional (C), e angiografia digital (B), demonstrando estenose da carótida comum direita.

MEMBROS INFERIORES

Neste tópico a discussão também será restrita às estenoses, em que a avaliação ultrassonográfica é mais restrita que

nas carótidas, com sensibilidade e especificidade variando de 70% a 90%, dependendo das séries.

A tomografia computadorizada e a ressonância magnética, ambas com técnica angiográfica (com contraste), apresentam resultados semelhantes, sendo opções não-invasivas para o diagnóstico das estenoses. A tomografia computadorizada, em meta-análise recente, apresentou sensibilidade de 92% (variando de 89% a 95%) e especificidade de 93% (variando de 91% a 95%), semelhantes aos dados publicados para ressonância magnética.

Assim como nas carótidas, é possível a realização da ressonância magnética sem contraste, com resultados satisfatórios, naqueles pacientes com contraindicação ao contraste, com sensibilidade de 85% a 92% e especificidade de 81% a 88%[49].

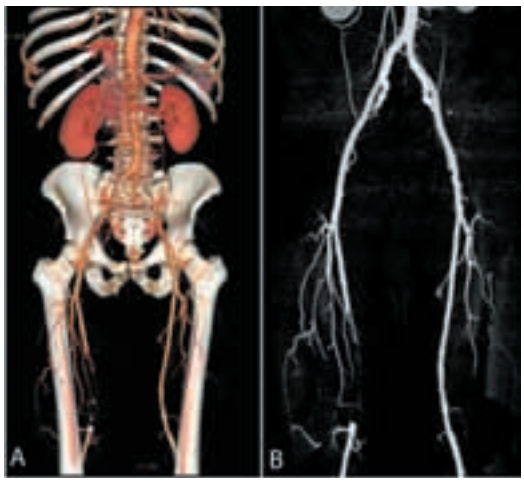

Figura 6. Imagens de angiotomografia de membros inferiores (em A, cervical com reconstrução tridimensional; em B, coronal em *maximum intensity projection*), demonstrando oclusão da artéria femoral superficial direita.

ARTÉRIAS RENAIS

Tanto a angiorressonância como a angiotomografia das artérias renais são ótimos métodos não-invasivos para a avaliação das artérias renais. Ambas as modalidades permitem a análise das artérias em cortes axiais e em imagens reformatadas em múltiplos planos, permitindo análise acurada para detecção de estenoses arteriais com alta sensibilidade e especificidade. Vasbinder et al.[50] publicaram uma meta-análise comparando a angiorressonância, a angiotomografia, o ultrassom Doppler das artérias renais e a renografia com captopril para o diagnóstico de estenose das artérias renais. A angiorressonância com uso de gadolínio e a angiotomografia tiveram acurácia bastante elevada e comparável, com área sob a curva ROC de 0,99. Os demais métodos apresentaram desempenho significativamente inferior, especialmente nos pacientes com função renal deteriorada. A angiotomografia apresenta a desvantagem da nefrotoxicidade do contraste iodado, sendo a angiorressonância preferível nos pacientes com déficit da função renal.

REFERÊNCIAS BIBLIOGRÁFICAS

1. McKenna WJ, Thiene G, Nava A, Fontaliran F, Blomstrom-Lundqvist C, Fontaine G, et al. Diagnosis of arrhythmogenic right ventricular dysplasia/cardiomyopathy. Task Force of the Working Group Myocardial and Pericardial Disease of the European Society of Cardiology and of the Scientific Council on Cardiomyopathies of the International Society and Federation of Cardiology. Br Heart J. 1994;71(3):215-8.
2. Tandri H, Saranathan M, Rodriguez ER, Martinez C, Bomma C, Nasir K, et al. Noninvasive detection of myocardial fibrosis in arrhythmogenic right ventricular cardiomyopathy using delayed-enhancement magnetic resonance imaging. J Am Coll Cardiol. 2005;45(1):98-103.
3. McCrohon JA, Moon JC, Prasad SK, McKenna WJ, Lorenz CH, Coats AJ, et al. Differentiation of heart failure related to dilated cardiomyopathy and coronary artery disease using gadolinium-enhanced cardiovascular magnetic resonance. Circulation. 2003;108(1):54-9.
4. Wu KC, Weiss RG, Thiemann DR, Kitagawa K, Schmidt A, Dalal D, et al. Late gadolinium enhancement by cardiovascular magnetic resonance heralds an adverse prognosis in nonischemic cardiomyopathy. J Am Coll Cardiol. 2008,51:2414-21.
5. Westenberg JJ, Lamb HJ, van der Geest RJ, Bleeker GB, Holman ER, Schalij MJ, et al. Assessment of left ventricular dyssynchrony in patients with conduction delay and idiopathic dilated cardiomyopathy. J Am Coll Cardiol. 2006;47(10):2042-8.
6. Abdel-Aty H, Boye P, Zagrosek A, Wassmuth R, Kumar A, Messroghli D, et al. Diagnostic performance of cardiovascular magnetic resonance in patients with suspected acute myocarditis: comparison of different approaches. J Am Coll Cardiol. 2005;45(11):1815-22.
7. Mahrholdt H, Goedecke C, Wagner A, Meinhardt G, Athanasiadis A, Vogelsberg H, et al. Cardiovascular magnetic resonance assessment of human myocarditis: a comparison to histology and molecular pathology. Circulation. 2004;109(10):1250-8.

8. Mahrholdt H, Wagner A, Deluigi CC, Kispert E, Hager S, Meinhardt G, et al. Presentation, patterns of myocardial damage, and clinical course of viral myocarditis. Circulation. 2006;114(15):1581-90.
9. Assomull RG, Prasad SK, Lyne J, Smith G, Burman ED, Khan M, et al. Cardiovascular magnetic resonance, fibrosis, and prognosis in dilated cardiomyopathy. J Am Coll Cardiol. 2006;48(10):1977-85.
10. Boussel L, Gamondes D, Staat P, Elicker BM, Revel D, Douek P. Acute chest pain with normal coronary angiogram: role of contrast-enhanced multidetector computed tomography in the differential diagnosis between myocarditis and myocardial infarction. J Comput Assist Tomogr. 2008;32(2):228-32.
11. Maron BJ, McKenna WJ, Danielson GK, Kappenberger LJ, Kuhn HJ, Seidman CE, et al. American College of Cardiology/European Society of Cardiology clinical expert consensus document on hypertrophic cardiomyopathy. A report of the American College of Cardiology Foundation Task Force on Clinical Expert Consensus Documents and the European Society of Cardiology Committee for Practice Guidelines. J Am Coll Cardiol. 2003 Nov 5;42(9):1687-713.
12. Shiozaki AA, Kim RJ, Parga JR, Tassi EM, Arteaga E, Rochitte CE. Cardiovascular magnetic resonance in hypertrophic cardiomyopathy. Arq Bras Cardiol. 2007;88(2):243-8.
13. Moon JC, Fisher NG, McKenna WJ, Pennell DJ. Detection of apical hypertrophic cardiomyopathy by cardiovascular magnetic resonance in patients with non-diagnostic echocardiography. Heart .2004;90(6):645-9.
14. Pons-Llado G, Carreras F, Borras X, Palmer J, Llauger J, Bayes de LA. Comparison of morphologic assessment of hypertrophic cardiomyopathy by magnetic resonance versus echocardiographic imaging. Am J Cardiol. 1997;79(12):1651-6.
15. Choudhury L, Mahrholdt H, Wagner A, Choi KM, Elliott MD, Klocke FJ, et al. Myocardial scarring in asymptomatic or mildly symptomatic patients with hypertrophic cardiomyopathy. J Am Coll Cardiol. 2002;40(12): 2156-64.
16. Moon JC, McKenna WJ, McCrohon JA, Elliott PM, Smith GC, Pennell DJ. Toward clinical risk assessment in hypertrophic cardiomyopathy with gadolinium cardiovascular magnetic resonance. J Am Coll Cardiol. 2003;41(9):1561-7.
17. Adabag AS, Maron BJ, Appelbaum E, Harrigan CJ, Buros JL, Gibson CM, et al. Occurrence and frequency of arrhythmias in hypertrophic cardiomyopathy in relation to delayed enhancement on cardiovascular magnetic resonance. J Am Coll Cardiol. 2008;51(14):1369-74.
18. Dimitrow PP, Klimeczek P, Vliegenthart R, Pasowicz M, Oudkerk M, Podolec P, et al. Late hyperenhancement in gadolinium-enhanced magnetic resonance imaging: comparison of hypertrophic cardiomyopathy patients with and without nonsustained ventricular tachycardia. Int J Cardiovasc Imaging. 2008;24(1):77-83.
19. Shiozaki AA, Santos TS, Artega E, Rochitte CE. Images in cardiovascular medicine. Myocardial delayed enhancement by computed tomography in hypertrophic cardiomyopathy. Circulation. 2007;115(17):e430-e431.
20. Shiozaki AA, Santos TS, Arteaga E, Mady C, Parga JR, Avila LF, et al. Correlation between myocardial fibrosis and cardiac sudden death in hypertrophic cardiomyopathy [abstract]. J Am Coll Cardiol. 2009 Nov 3;51(10 Supl A):A907-A958. 3-11-2009.
21. Kyle RA, Linos A, Beard CM, Linke RP, Gertz MA, O'Fallon WM, et al. Incidence and natural history of primary systemic amyloidosis in Olmsted County, Minnesota, 1950 through 1989. Blood. 1992;79(7):1817-22.
22. Selvanayagam JB, Hawkins PN, Paul B, Myerson SG, Neubauer S. Evaluation and management of the cardiac amyloidosis. J Am Coll Cardiol. 2007;50(22):2101-10.
23. Perugini E, Rapezzi C, Piva T, Leone O, Bacchi-Reggiani L, Riva L, et al. Non-invasive evaluation of the myocardial substrate of cardiac amyloidosis by gadolinium cardiac magnetic resonance. Heart. 2006;92(3):343-9.
24. Vogelsberg H, Mahrholdt H, Deluigi CC, Yilmaz A, Kispert EM, Greulich S, et al. Cardiovascular magnetic resonance in clinically suspected cardiac amyloidosis: noninvasive imaging compared to endomyocardial biopsy. J Am Coll Cardiol. 2008;51(10):1022-30.
25. Maceira AM, Prasad SK, Hawkins PN, Roughton M, Pennell DJ. Cardiovascular magnetic resonance and prognosis in cardiac amyloidosis. J Cardiovasc Magn Reson. 2008;10(1):54.
26. Anderson LJ, Holden S, Davis B, Prescott E, Charrier CC, Bunce NH, et al. Cardiovascular T2-star (T2*) magnetic resonance for the early diagnosis of myocardial iron overload. Eur Heart J. 2001;22:2171-9.
27. Tanner MA, Galanello R, Dessi C, Smith GC, Westwood MA, Agus A, et al. A randomized, placebo-controlled, double-blind trial of the effect of combined therapy with deferoxamine and deferiprone on myocardial iron in thalassemia major using cardiovascular magnetic resonance. Circulation. 2007;115:1876-84.
28. Rochitte CE, Oliveira PF, Andrade JM, Ianni BM, Parga JR, Ávila LF, et al. Myocardial delayed enhancement by

magnetic resonance imaging in patients with Chagas' disease: a marker of disease severity. J Am Coll Cardiol. 2005;46:1553-8.
29. Silva MC, Meira ZMA, Giannetti JG, Silva MM, Campos AFO, Barbosa MM, et al. Myocardial delayed enhancement by magnetic resonance imaging in patients with muscular dystrophy. J Am Coll Cardiol. 2007;49:1874-9.
30. Nigri M, Azevedo CF, Rochitte CE, Schraibman V, Tarasoutchi F, Pommerantzeff PM, et al. Contrast-enhanced magnetic resonance imaging identifies focal regions of intramyocardial fibrosis in patients with severe aortic valve disease: Correlation with quantitative histopathology. Am Heart J. 2009;157:361-8.
31. Bogun FM, Desjardins B, Good E, Gupta S, Crawford T, Oral H, et al. Delayed-enhanced magnetic resonance imaging in nonischemic cardiomyopathy utility for identifying the ventricular arrhythmia substrate. J Am Coll Cardiol. 2009;53:1138-45.
32. Cawley PJ, Maki JH, Otto CM. Cardiovascular magnetic resonance imaging for valvular heart disease technique and validation. Circulation. 2009;119:468-78.
33. Engel PJ. Echocardiographic findings in pericardial disease. In: Fowler NO, ed. The pericardium in health and disease. Armonk, NY: Futura; 1985. p. 99-151.
34. Rochitte CE, Pinto IM, Fernandes JL, Filho CF, Jatene A, Carvalho AC, et al. I Diretriz de Ressonância e Tomografia Cardiovascular da Sociedade Brasileira de Cardiologia. Grupo de Estudo em Ressonância e Tomografia Cardiovascular (GERT) do Departamento de Cardiologia Clínica da Sociedade Brasileira de Cardiologia. Arq Bras Cardiol. 2006;87(3):e60-100.
35. Wang ZJ, Reddy GP, Gotway MB, Yeh BM, Hetts SW, Higgins CP. CT and MR imaging of pericardial disease. Radiographics.2003;23:S167-80.
36. Mulvalgh SL, Rokey R, Vick GWD, Johnston DL. Usefulness of nuclear magnetic resonance imaging for evaluation of pericardial effusions, and comparison with two-dimensional echocardiography. Am J Cardiol. 1989;64:1002-9.
37. Myers RBH, Spodick DH. Constrictive pericarditis: clinical and pathophysiologic characteristics. Am Heart J. 1999;138(2 Pt 1):219-32.
38. Mollet NR, Dymarkowski S, Volders W, Wathiong J, Herbots L, Rademakers FE, et al. Visualization of ventricular thrombi with contrast-enhanced magnetic resonance imaging in patients with ischemic heart disease. Circulation. 2002;106(23):2873-6.
39. Sparrow PJ, Kurian JB, Jones TR, Sivananthan UM. MR imaging of cardiac tumors. Radiographics. 2005;25(5): 1255-76.
40. Grebenc ML, Rosado de Christenson ML, Burke AP, Green CE, Galvin JR. Primary cardiac and pericardial neoplasms: radiologic-pathologic correlation. Radiographics. 2000;20(4):1073-103.
41. Kalva SP, Mueller PR. Vascular imaging in the elderly. Radiol Clin North Am. 2008;46(4):663-83.
42. Hartnell GG. Imaging of aortic aneurysms and dissection: CT and MRI. J Thorac Imaging. 2001;16(1):35-46.
43. Stein PD, Fowler SE, Goodman LR, Gottschalk A, Hales CA, Hull RD, et al. Multidetector computed tomography for acute pulmonary embolism. N Engl J Med. 2006;354(22):2317-27.
44. Stein PD, Woodard PK, Weg JG, Wakefield TW, Tapson VF, Sostman HD, et al. Diagnostic pathways in acute pulmonary embolism: recommendations of the PIOPED II Investigators. Radiology. 2007;242(1):15-21.
45. Grant EG, Benson CB, Moneta GL, Alexandrov AV, Baker JD, Bluth EI, et al. Carotid artery stenosis: gray-scale and Doppler US diagnosis – Society of Radiologists in Ultrasound Consensus Conference. Radiology. 2003;229(2): 340-6.
46. Phillips CD, Bubash LA. CT angiography and MR angiography in the evaluation of extracranial carotid vascular disease. Radiol Clin North Am. 2002;40(4):783-98.
47. Saba L, Sanfilippo R, Pirisi R, Pascalis L, Montisci R, Mallarini G. Multidetector-row CT angiography in the study of atherosclerotic carotid arteries. Neuroradiology. 2007;49(8):623-37.
48. Wardlaw JM, Chappell FM, Best JJ, Wartolowska K, Berry E. Non-invasive imaging compared with intra-arterial angiography in the diagnosis of symptomatic carotid stenosis: a meta-analysis. Lancet. 2006;367(9521): 1503-12.
49. Heijenbrok-Kal MH, Kock MC, Hunink MG. Lower extremity arterial disease: multidetector CT angiography meta-analysis. Radiology. 2007;245(2):433-9.
50. Vasbinder GB, Nelemans PJ, Kessels AG, Kroon AA, Maki JH, Leiner T, et al. Diagnostic tests for renal artery stenosis in patients suspected of having renovascular hypertension: a meta-analysis. Ann Intern Med. 2001;135:401-11.