Uso racional dos exames de imagem na avaliação do coração de atleta

Ibraim Masciarelli Francisco Pinto[1], Tiago Senra Garcia[1], Maximilian Gospos[1]

Rev Soc Cardiol Estado de São Paulo. 2014;24(1):76-83
RSCESP (72594)-2108

A intensa atividade física em treinamentos e competições, particularmente nos esportes profissionais, exige importantes adaptações por parte das câmaras cardíacas e levam o coração a trabalhos extremos, que podem gerar arritmias, além de outros sintomas cardíacos. Por outro lado, as condições intensas de funcionamento cardíaco podem fazer com que doenças cardíacas incipientes se manifestem. Estas condições fazem com que a avaliação do atleta com suspeita de cardiopatias seja cuidadosa e, muitas vezes, inclua a realização de exames de imagem. A interpretação dos resultados destes exames, porém, pode não ser muito simples, pois muitas das mudanças que se seguem à constante prática de esportes ainda não são totalmente conhecidas e elas podem variar de acordo com as características genéticas, de sexo, etnia, tipo de treino e esporte praticado. Deve-se considerar, também, que o uso indiscriminado de exames de imagem pode gerar custos elevados e também à suspensão desnecessária da prática de esportes, que, por sua vez, carregam consigo elevado impacto social e pessoal. Neste artigo, propomos o uso integrado e racional destas tecnologias, sempre consideradas após a suspeição de cardiopatias. Além do ecocardiograma, a ressonância, em especial ao se pesquisar doenças musculares e para buscar fibrose miocárdica, como a tomografia, em especial diante da suspeita de doença coronária obstrutiva ou por origem anômala destes vasos, podem auxiliar na tomada de decisão correta em cada caso individualizado.

Descritores: atletas, diagnóstico por imagem, doenças cardiovasculares/diagnóstico, técnicas de diagnóstico cardiovascular.

Cardiac image in the evaluation of the athlete`s heart

The intense physical activity in training and competitions mainly in professional sports require important adaptations of the heart chambers and take the heart to extreme work which can cause arrhythmias and other cardiac symptoms.Therefore, intense heart work can cause heart disease. Do to this fact, it is important to be careful when assessing athletes with suspected cardiopathies and often the performance of imaging tests is required. Interpretation of the results of these tests, however, may not be so simple because many of the alterations that follow the constant practice of sports are not yet fully known, and they may vary according to the genetic characteristics of gender, ethnicity, type of training, and sports practiced. One should consider, too, that the indiscriminated use of imaging tests can generate high costs and unnecessary discontinuation of the practice of sports, which eventually will cause high social and personal impact. This article proposes integrated and rational use of these technologies, always after suspicion of heart diseases. Besides ECHO, MRI is fundamental especially when searching muscular diseases and myocardial fibrosis. Whereas, CT can assist in making the right decision particularly on the suspicion of coronary obstructive disease or for the anomalous origin of these vessels.

Descriptors: athletes, cardiovascular, cardiovascular diseases/diagnosis, diagnostic imaging, diagnostic techniques.

[1] Instituto Dante Pazzanese de Cardiologia.
Endereço para correspondência:
Ibraim Masciarelli Francisco Pinto. Instituto Dante Pazzanese de Cardiologia. Av. Dr. Dante Pazzanese, nº 500. Vila Mariana. São Paulo - SP. Brasil. CEP: 04012-909.
E-mail: ibraim.pinto@gmail.com

A realização sistemática e constante de atividades físicas, em especial se relacionadas à atividade profissional, implica na ocorrência de alterações adaptativas que decorrem da necessidade do coração atender às necessidades de oxigênio do organismo frente ao esforço realizado[1]. Dentre estas mudanças, destacam-se o aumento dos volumes ventriculares e a hipertrofia miocárdica em graus que variam conforme características genéticas, sexo, idade, da intensidade do treinamento e o tipo do esporte que o atleta pratica[2-5].

Esta ampla gama de alterações ainda não é conhecida em sua totalidade e pode ser difícil de distinguir de algumas cardiopatias, especialmente aquelas que se encontram em estados incipientes, o que pode representar um desafio diagnóstico, em especial quando existem sintomas atípicos[1,2,6-8]. Esta dificuldade é potencializada pelo fato de que alguns sintomas e sinais de alterações cardiovasculares podem estar presentes em atletas profissionais sem cardiopatia, em especial palpitações e síncope. Fármacos utilizados por atletas para potencializar o desempenho físico podem exacerbar ou até mesmo provocar sintomas e, devido à frequente coexistência de todos estes elementos, não é raro que se necessite de exames subsidiários para esclarecer dúvidas clínicas em atletas[7,9,10]. Além disso, esta investigação em atletas sintomáticos é de extrema importância, pois a presença de doenças cardíacas nesta população relaciona-se à ocorrência de eventos adversos significativos, sendo o mais temível deles a morte súbita[5,11,12]. Em diferentes países do mundo, diversas cardiopatias figuram como importante causa de mortalidade neste subgrupo, com impacto social e ético muito elevado[6,8,9,12,13].

Por outro lado, o uso indiscriminado de exames diagnósticos pode implicar em custos elevados e à tomada de condutas impróprias, até com a suspensão desnecessária de atividades profissionais, o que demonstra que devem ser estabelecidos critérios formais para a utilização destes métodos. Isso traz uma dificuldade adicional, pois ainda não há consenso ou evidências suficientemente sólidas para definir os critérios de indicação e de interpretação de cada uma das metodologias disponíveis em atletas. Este dilema é ainda maior no caso de atletas assintomáticos que apresentam achados incidentais em exames de triagem, assunto de intenso debate, no momento[14].

Este artigo tem por objetivo rever as contribuições dos exames de imagem para a avaliação da anatomia, do aspecto funcional e para a caracterização tecidual do coração de atletas. Também iremos rever as condições que mais frequentemente necessitam de avaliação complementar e discutir a contribuição relativa destes testes na prática clínica.

Exames de imagem e aspectos morfológicos

A identificação de alterações anatômicas é fundamental para confirmar o diagnóstico de várias condições associadas à morte súbita em atletas, tais como a cardiopatia arritmogênica do ventrículo direito, cardiomiopatia hipertrófica, cardiomiopatia dilatada, cardiomiopatia restritiva e a origem anômala de artérias coronárias[7,8,15]. Os exames de imagem devem incluir a análise da morfologia das quatro câmaras cardíacas, deve ser feita a medida dos eixos das cavidades e a determinação do aspecto dos átrios e ventrículos, incluindo a determinação da proporção dos eixos. Embora a mensuração dos volumes ventriculares seja habitualmente considerada como parte da análise funcional, a interpretação dos aspectos anatômicos deve incluir a determinação dos volumes do átrio esquerdo, dos ventrículos ao final de diástole e a relação entre a espessura parietal e os volumes dos ventrículos, parâmetro este que pode ser útil para definição diagnóstica, como discutiremos adiante.

Deve haver cautela, contudo, em relação ao uso isolado dos dados anatômicos, pois ainda existem muitas dúvidas quanto à definição de normalidade dos valores aferidos nos exames realizados[8,9,11,15,16]. Uma dúvida frequente ao se avaliar atletas é definir se há ou não hipertrofia patológica, pois a presença de cardiomiopatia hipertrófica é potencialmente grave. Muitas vezes, há sobreposição entre os valores limítrofes de doença e aqueles considerados como representando o limite superior da normalidade em atletas de elite[17]. Em virtude disso, desenvolveram-se índices que consideram a relação entre os diferentes parâmetros morfológicos, tais como a espessura miocárdica e os volumes dos ventrículos ao final de diástole. Este índice, que pode ser calculado rapidamente a partir dos dados obtidos na análise rotineira, pode ser utilizado por diferentes exames de imagem, já tendo sido validado para o ecocardiograma e para a ressonância magnética em estudos que deixaram clara sua utilidade para distinguir jogadores de futebol saudáveis de portadores de cardiomiopatia hipertrófica[4,17]. Este índice de remodelamento, quando aumentado, é condizente com hipertrofia e pode ser útil para distinguir entre normalidade e doença em atletas cuja medida isolada da espessura do miocárdio não permite definir ou afastar com certeza a presença de cardiomiopatia hipertrófica.

A avaliação da morfometria cardíaca, em especial do ventrículo esquerdo, também pode contribuir para determinar a normalidade ou a presença de doenças cardíacas. Schiros et al.[18] compararam atletas com pacientes portadores de insuficiência mitral e indivíduos sedentários e sem cardiopatia diagnosticada. Eles demonstraram que tanto os atletas de elite como os portadores de regurgitação mitral apresentavam cardiomegalia com aumento significante dos volumes ventriculares em relação aos casos controles, mas os casos não patológicos mantinham a morfologia elíptica do coração normal[18].

Este achado confirma, na prática clínica, o conceito fisiológico de que a forma das diferentes câmaras cardíacas tem implicação direta na função e na qualidade de contração dos ventrículos e que a mudança da relação dos eixos cardíacos, com perda da forma elíptica do ventrículo esquerdo pode traduzir danos teciduais[19]. Esta abordagem já foi validada para analisar o impacto de tratamentos cirúrgicos em portadores de disfunção ventricular esquerda, demonstrando-se o benefício da recuperação da morfologia habitual do ventrículo esquerdo na melhoria da função desta câmara[19]. Caso pesquisas adicionais confirmem a utilidade deste índice, sua aplicação pode auxiliar

a distinguir casos de respostas adaptativas ao esforço de atletas com algum tipo de cardiomiopatia incipiente ou com sequelas pós-miocardite que apresentem quadros clínicos mal definidos[19].

A detecção de eventuais obstruções nas artérias coronárias também faz parte da análise morfológica e deve ser realizada sempre que houver suspeita clínica condizente com a existência de estenoses naquele território arterial. Estas podem estar presentes em duas circunstâncias distintas. Pode tratar-se de suspeita clínica de origem anômala destas artérias ou de doença arterial coronária consequente à presença de aterosclerose, que embora seja uma condição mais prevalente em atletas com idade acima dos 35 anos, tem tido sua presença descrita também em populações mais jovens[12,20].

Nestas condições, o exame não invasivo com maior utilidade clínica é a tomografia computadorizada de múltiplos detectores, que possibilita a análise incruenta daqueles vasos. A proporção de doença coronária como causa de morte súbita tem aumentado nos últimos anos, pois os atletas têm exercido suas atividades até faixas etárias mais avançadas e, ao mesmo tempo, indivíduos na quinta e sexta década de vida dedica-se a atividades físicas intensas, tais como a prática de maratonas, corridas de longa distância e até mesmo competem em categorias sêniores[12]. Neste subgrupo, assim como na população em geral, a principal indicação deste exame se dá quando o objetivo principal é excluir a presença de doença arterial coronária como causa dos sintomas, especialmente em casos de pacientes de baixo e intermediário risco[21].

Exames funcionais, por sua vez, são indicados quando se planeja avaliar indivíduos de risco mais elevado, quando o objetivo principal do exame é o de confirmar a presença de aterosclerose que provoque obstruções funcionalmente significativas e, nestes casos, a escolha pode levar ao uso da ecocardiografia por estresse, da ressonância magnética com estresse farmacológico, ou da cintilografia de perfusão miocárdica[12,21]. Quando a suspeita clínica é mais compatível com origem anômala destes vasos, pode-se escolher a ressonância magnética para evitar a exposição do paciente à radiação ionizante, mas a acurácia da reprodução da anatomia é mais fiel pela tomografia computadorizada[14].

Outras condições clínicas também podem ser definidas a partir da análise da morfologia das câmaras cardíacas, tais como a endomiocardiofibrose, a presença de cardiopatias congênitas e de doenças da aorta. Uma condição, porém, exige cautela e se refere ao diagnóstico de miocárdio não compactado, que se baseia na relação entre miocárdio não compactado e compactado igual ou superior a 2,3:1, na ausência de outra anormalidade estrutural. A dificuldade maior se dá, pois estes achados já foram relatados por diferentes tipos de imagem como achados incidentais em atletas assintomáticos e que não apresentavam outras anormalidades. Isso reforça o aspecto de que os achados dos exames subsidiários devem ser analisados e valorizados conforme as características clínicas dos atletas a serem avaliados[14].

Exames de imagem e aspectos funcionais

A despeito da relevância da avaliação anatômica, a análise funcional de atletas com suspeita de cardiomiopatias é fundamental em diversas circunstâncias. Este tipo de avaliação faculta a documentação de que efetivamente existe disfunção diastólica e/ou sistólica de algum dos ventrículos, permite o estudo do funcionamento das valvas cardíacas e a identificação de alterações regionais da movimentação das paredes de ambos os ventrículos. Além disso, é a partir da documentação da existência de anormalidades ao esforço, sejam espontâneas sejam induzidas pelo estresse físico ou farmacológico, que se pode confirmar a presença de alterações, tais como cardiomiopatia hipertrófica com estenose sub-aórtica, cardiopatia arritmogênica do ventrículo direito, disfunção ventricular associada à hipertensão, hipertensão pulmonar, doenças da aorta, em especial alterações congênitas desconhecidas, dentre outras.

Seja qual for o método de imagem empregado, é fundamental que se realizem as medidas dos parâmetros relacionados aos aspectos funcionais da maneira mais objetiva possível. Caso não se disponha de programas de computador para realizar as medidas de forma automática, recomenda-se fortemente que a análise seja feita por dois observadores, de forma independente, em especial nos casos em que houver dúvidas na interpretação das imagens. A medida da deformação miocárdica deve ser analisada, assim como devem ser quantificadas anomalias de fluxo que possam traduzir refluxo ou estenoses valvares. Também é fundamental que se ajustem as medidas obtidas à área de superfície corpórea, que varia de modo importante conforme a modalidade de esporte praticada. Este aspecto ganha em importância ao lembrarmos que o conceito de atletas envolve atividades tão distintas como tênis de mesa, esgrima, corredores de diferentes distâncias, nadadores, ciclistas, futebolistas e halterofilistas, dentre outras, cada uma delas com impacto específico e distinto sobre a musculatura periférica do praticante[5,15,22,23].

A avaliação da contratilidade regional não pode ser negligenciada, especialmente porque algumas manifestações de cardiopatias, tais como arritmias e síncope, podem surgir antes que exista perda da função global do ventrículo esquerdo ou do ventrículo direito[2,12,15,16,22,24-26]. Duas condições podem ser utilizadas como exemplo para sustentar este enunciado. Algumas modalidades esportivas, como o esqui alpino e a corrida de longa distância, por exemplo, associam-se com aumento mais pronunciado da espessura da parede do ventrículo esquerdo e a distinção entre adaptação normal e a presença de hipertrofia patológica pode ser muito difícil[27]. Uma possibilidade de exploração é o uso de técnicas mais sofisticadas de ecocardiografia, tal como a imagem tridimensional[28], mas, muitas vezes, é preciso lançar mão de outras modalidades de imagem, com particular destaque para a ressonância magnética[27,29,30].

Usando apenas a avaliação funcional, Petersen et al.[7] afirmaram que podiam identificar coração de atleta com acerto

de 100% em relação aos casos de hipertrofia patológica. Nestes últimos, os valores indexados eram mais de 35% superiores em relação aos dados encontrados na população saudável não atleta[7]. Por outro lado, esta estratégia confirmou o diagnóstico de 80% dos casos de portadores de cardiomiopatia hipertrófica e definiu que em 22% a hipertrofia era secundária à presença de hipertensão arterial sistêmica[7]. Além disso, a prática clínica também demonstra que, a despeito destes resultados animadores, pode haver dificuldade diagnóstica adicional em casos cujo grau de hipertrofia não seja tão pronunciado. Nestes, a avaliação da intensidade e da direção do deslocamento no miocárdio ao longo do ciclo cardíaco pode dar informações adicionais, assim como a determinação da presença de estenose sub-aórtica, que não faz parte do espectro de adaptações que caracterizam o coração de atleta[7,8,28].

Outra condição na qual a avaliação da contratilidade regional é de extrema importância é quando há suspeita de cardiopatia arritmogênica do ventrículo direito[26,31]. A cavidade ventricular direita passa por adaptações semelhantes às vistas no ventrículo contralateral em casos de atletas, com aumento das dimensões e da espessura parietal, que podem gerar artefatos capazes de simular a presença de pequenas áreas de hipocinesia ou de discinesia ventricular[22]. Em muitos casos de displasia, alterações contráteis regionais sutis antecedem as modificações mais evidentes e há a necessidade de se analisar em pormenores a movimentação, o espessamento e o sincronismo do deslocamento das paredes do ventrículo direito ao longo do ciclo cardíaco[15,26,32].

A análise pela ecocardiografia pode ser suficiente num expressivo número de casos, mas muitas outras vezes é necessário lançar mão da análise por ressonância magnética, que com maior resolução espacial e de contraste permitirá maior acurácia na confirmação do diagnóstico[15,26,32]. Além disso, a ressonância oferece a possibilidade de se realizar ampla exploração por imagem do ventrículo direito, sem nenhum tipo de restrição, tornando possível, assim, encontrar eventuais defeitos de contratilidade regionais que estejam presentes. Contudo, mesmo que se encontrem alterações regionais, é necessário cautela na interpretação destes resultados, pois a presença destas anormalidades isoladamente não permite confirmar o diagnóstico de displasia.

Para este fim, outras análises devem ser feitas, tais como a pesquisa dos volumes indexados (ajustados para a área de superfície corpórea do paciente), a avaliação da função contrátil e a análise comparativa do índice de remodelamento indexado do ventrículo direito em relação ao esquerdo[26]. Este último parâmetro pode ser de relevância na prática clínica, uma vez que se houver doença, o ajuste da câmara direita tem valores mais distantes do normal e diferentes também daqueles obtidos na avaliação do ventrículo esquerdo[26]. Mesmo com a possibilidade de se empregar todos estes índices, existem casos nos quais restam dificuldades diagnósticas e, conforme discutiremos em outra seção, há a necessidade de se realizar a avaliação do miocárdio, a exemplo do que ocorre diante de outras suspeitas clínicas.

A avaliação funcional também dá informações fundamentais quando se avalia portadores de cardiopatias congênitas. Atletas profissionais raramente apresentam anomalias complexas, mas já foram publicados casos de portadores de defeitos sutis, sem grande repercussão hemodinâmica, que participavam de competições internacionais[33,34]. Uma destas condições é a presença de valva aórtica bicúspide, cuja interação com a prática de esportes profissionais, ou em alto nível, é complexa e, frequentemente exige a realização de exames adicionais[34,35]. Relatos apontam que esta anomalia pode comprometer até 2,5% dos atletas e parte significativa destes apresentará risco de morte súbita de causa cardíaca[34], recomendando-se, portanto, o acompanhamento cuidadoso destes pacientes, mesmo que a presença do defeito não impeça a prática de esportes competitivos.

Na verdade, a decisão quanto a suspender ou não a prática de atividades físicas é complexa nesta população. Parece existir consenso no sentido de que a prática de atividade física não implica em piora funcional, nem mesmo implica em aumento adicional das dimensões ventriculares. Mas já foi relatado que os portadores destes tipos de anomalia evoluem com mais frequência para sobrecarga volumétrica e redução da função contrátil do que atletas sem alterações cardíacas[34] e, por isso, devem ser alvo de monitoração e acompanhamento por meio de métodos de imagem. Isto leva à recomendação de que esta anomalia deva ser procurada ativamente, até como consequência de sua prevalência, e os pacientes acompanhados, utilizando-se inclusive formas mais sofisticadas de análise do relaxamento e da contratação segmentar[36], uma vez que a detecção precoce de anormalidades é fundamental no sentido de procurar prevenir a instalação de insuficiência cardíaca e a morte súbita nestes pacientes.

Habitualmente, a análise deste tipo de anormalidade é feita com eficácia pela Doppler-ecocardiografia, ficando a realização de outros tipos de exames para casos excepcionais. Há consenso de que a atividade física deveria ser suspensa apenas se há arritmias documentadas ou quando os exames de imagem demonstram a presença de disfunção ventricular[37].

Há tendência, no momento, de adotar postura semelhante no que se refere a atletas com defeitos em outras valvas cardíacas. Alguns autores afirmam que diante de anormalidades com pequeno grau de repercussão hemodinâmica, poder-se-ia realizar o acompanhamento evolutivo, sem a necessidade de interromper a prática de esportes. Langer et al.[38] demonstraram que portadores de insuficiência mitral ou aórtica de grau menor ou igual a II e que não mostrem alterações significativas à ecocardiografia podem praticar esportes, inclusive competitivo, sem restrições. Por outro lado, caso existam modificações dos parâmetros funcionais, mesmo que sutis, o paciente já deve ser considerado como pertencente ao grupo de risco para a incidência de morte súbita e afastado da prática de atividades esportivas[38].

Quando existe suspeita de comprometimento da aorta, seja por doença congênita, seja por alterações adquiridas, também exige avaliação funcional pormenorizada e, se houver algum sinal de piora da função ventricular, a atividade física

deve ser suspensa[39]. Porém, como já mencionado, não há unanimidade de que a atividade deva ser interrompida caso o defeito seja de grau leve e não exista repercussão hemodinâmica e há tendência a se tolerar diâmetros mais expressivos da aorta do que na população sedentária para se definir que existem aortopatias[39].

Um cuidado especial existe no caso de jogadores profissionais de basquete, pois neste grupo há maior prevalência de síndrome de Marfan[14,40]. Yim et al.[40] afirmam que o encontro de regurgitação da valva aórtica é mais comum e que qualquer paciente portador de sinais sugestivos de síndrome de Marfan deveria ser submetido à avaliação cuidadosa e, se houver incompetência valvar, o atleta deve ser afastado das atividades físicas profissionais[40], em virtude do maior risco inerente a esta condição. Eles também mencionam que nesta população deva-se considerar a complementação da avaliação com tomografia computadorizada ou ressonância magnética para complementar a análise dos defeitos valvares, analisar o impacto sobre a função ventricular e estender a análise para o restante da aorta torácica[40].

A avaliação funcional pode ser feita em casos com suspeita de disfunção ventricular para definir se há ou não comprometimento do miocárdio ou ainda diante da suspeita de cardiomiopatias ou miocardites. A detecção de defeitos na contratilidade pode indicar a presença de patologia, mas, por vezes, é necessário também realizar avaliações que forneçam mais dados sobre a condição do miocárdio, como discutiremos em outra seção[14]. Isto não permite, contudo, que se negligencie com a determinação dos parâmetros funcionais, tais como a variação da espessura e dos volumes ventriculares ao final de diástole e ao final de sístole, fração de ejeção e débito cardíaco, ou ainda dos índices de remodelamento e de hipocinesia regional, que são dados fundamentais para a tomada de decisão em especial quanto à necessidade de suspender a realização de atividades físicas.

Muitas vezes, a avaliação funcional deve ser feita sob estresse físico ou farmacológico, com o objetivo de se esclarecer o quadro clínico ou determinar a gravidade de um defeito[14]. Este tipo de abordagem fornece informações que podem esclarecer a presença de gradientes intraventriculares significantes, em suspeitas de cardiomiopatia hipertrófica, por exemplo, e potencializar defeitos regionais ou globais em pacientes com suspeita de miocardite. Uma das condições nas quais este tipo de exame é fundamental é observada quando há suspeita de doença arterial coronária.

A realização de exames que definem a qualidade da perfusão miocárdica pode revelar a presença de isquemia, o limiar no qual este evento ocorre e indicar a necessidade de revascularização percutânea ou cirúrgica[14]. Este tipo de exame, por sua vez, é particularmente indicado em casos de risco elevado e raramente utilizado em assintomáticos. A tomografia de coronárias, a despeito de ser um exame anatômico, pode ser realizada quando há conflito destes exames, ou se houver condição de paciente com risco intermediário ou baixo, no qual não é possível excluir a presença de obstruções coronárias como causa dos sintomas apresentados pelo paciente[14]. Da mesma forma, as avaliações funcionais podem ser feitas após exame de tomografia que tenha revelado lesões moderadas ou se havia artefatos que impediam a quantificação precisa do grau de estenose por este exame[21].

Exames de imagem e avaliação do miocárdio

A possibilidade de fornecer dados a respeito da condição do miocárdio e permitir a correlação entre este tipo de achado e o quadro clínico é um dos aspectos mais interessantes dos exames de imagem. Com este tipo de abordagem, pode-se inferir se há ou não a presença de fibrose ou necrose e quantificar a extensão destes defeitos[5,7,14,30,41,42]. Diferentes exames tentam, de algum modo, fornecer dados que traduzam a presença de anormalidades estruturais no miocárdio, incluindo a tomografia computadorizada e o ecocardiograma com Doppler tecidual.

A tomografia computadorizada apresenta, inclusive, perspectiva animadora com o potencial das técnicas de dupla ou múltipla energia para investigar a presença de anormalidades miocárdicas. Este avanço tecnológico abre a perspectiva de se obter informações sobre o tecido miocárdico a partir da análise da interação deste com o meio de contraste iodado, num plano muito mais avançado do que aquele que era possível até pouco tempo atrás e pode vir a ocupar destacado papel no estudo incruento do músculo cardíaco. Porém, até o momento, o maior volume de dados publicados em estudos avaliando atletas com suspeita de cardiopatia é com a ressonância magnética[5,7,14,30,41,42].

A pesquisa de realce tardio indica a existência de processo inflamatório, necrose ou fibrose[21]. Este processo foi descrito e validado inicialmente para diagnosticar a presença de necrose ou fibrose após infarto do miocárdio, mas experiências posteriores demonstraram que se tratava de um poderoso marcador de mau prognóstico em pacientes com suspeita de diferentes cardiomiopatias[21].

A utilidade clínica desta informação atingiu tal patamar de relevância que sua presença e a morfologia de sua apresentação passaram a ser aceitas como forma de confirmar a presença de algumas condições clínicas, tais como miocardite, fibrose pós-infarto do miocárdio e como marcador de necrose em casos de cardiomiopatia hipertrófica, dentre outros[14,21]. Os resultados favoráveis fizeram com que esta abordagem fosse aplicada também para a avaliação de atletas com suspeita clínica de cardiopatias. Plaisier et al.[31] demonstraram que este tipo de análise aumentava a acurácia da diferenciação diagnóstica de displasia em atletas com arritmias. Isto é uma contribuição importante, porque, como já discutimos, a análise da contratilidade regional do ventrículo direito em atletas pode revelar imagens passíveis de serem confundidas com as alterações da contratilidade regional existentes nos portadores de displasia arritmogênica[26].

O realce tardio auxilia também no esclarecimento diagnóstico em casos de suspeita diagnóstica de pericardite ou miocardite. Neste último, alguns autores tem associado

a forma de apresentação das áreas de realce com o agente etiológico e até mesmo com o prognóstico destes pacientes[14,21]. Embora a real prevalência de miocardite em atletas ainda seja tema de discussão, não há dúvidas de que, quando presente, ela representa uma situação de risco que, caso não seja tratada adequadamente, pode levar à morte do atleta[14]. A presença de realce tardio também pode ser útil no sentido de determinar se há ou não necrose em portadores de cardiomiopatia hipertrófica, um elemento que auxilia na definição do diagnóstico, uma vez que a presença de fibrose não é esperada em casos da hipertrofia adaptativa do coração de atleta[7,14,30,41]. Além de ser de relevância para a determinação do diagnóstico, este dado também tem valor prognóstico e pode indicar a existência de casos nos quais o tratamento da arritmia para prevenir morte súbita necessita ser mais agressivo.

Em decorrência dos resultados expostos acima, entende-se que a avaliação das características do miocárdio em atletas deve fazer parte da investigação de atletas com suspeita de cardiopatias, em especial naqueles casos nos quais os dados morfológicos ou funcionais não forneceram todas as informações necessárias, ou não esclareceram plenamente o diagnóstico.

Alguns serviços têm procurado desenvolver técnicas de realce tardio a partir da tomografia com objetivos e resultados semelhantes aos conseguidos com a ressonância. Temos aplicado este tipo de metodologia no nosso serviço com sucesso, tanto em casos com suspeita de cardiomiopatia hipertrófica como em casos de miocardite. Contudo, alguns tópicos relacionados à dose de radiação e o uso de contraste iodado devem ser solucionados antes deste tipo de abordagem ganhar uso disseminado.

Exames de imagens em atletas sintomáticos

A partir da discussão dos dados de literatura e da experiência do nosso serviço, acreditamos que seja possível propor um fluxograma sugerindo a realização racional dos exames de imagem. Quando utilizados de forma racional eles podem auxiliar a esclarecer o diagnóstico, estabelecer o prognóstico e auxiliar na escolha do melhor tratamento no momento adequado (Figura 1).

Conforme discutimos ao longo deste artigo, a realização de exames de imagem pode contribuir de maneira decisiva para o estabelecimento diagnóstico de diferentes situações clínicas. As Figuras 2 a 5 trazem alguns exemplos destas condições.

Uso de métodos de imagem em atletas assintomáticos

Há grande debate envolvendo o uso rotineiro de exames de imagem como primeira linha na triagem de atletas assintomáticos. Alguns autores afirmam que o uso dos exames de imagem pode encontrar casos de cardiopatias graves que não apresentam quadro clínico, mas que podem levar os atletas à morte no nível de esforço que estes realizam.

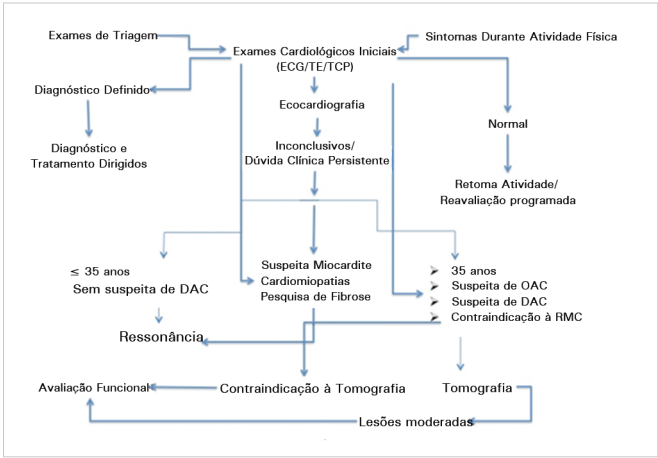

Figura 1. A realização de exames de imagem é normalmente feita após o encontro de alguma alteração encontrada nos exames de triagem. Habitualmente, o início compreende a realização do ecocardiograma. Se este definir o diagnóstico, pode-se tomar a conduta mais adequada para o caso, incluindo o retorno à prática de esportes, com reavaliações programadas, conforme a indicação clínica. Caso persistam dúvidas, pode-se considerar avançar na investigação. A escolha pode recair sobre a ressonância (RMC) se a suspeita mais forte for da presença de alterações do miocárdio. Caso a suspeita aponte para a maior premência de avaliação de doença coronária (DAC) ou origem anômala de coronária (OAC), a escolha pode recair sobre a tomografia. Caso exista contraindicação para algum destes exames, o outro poderia ser realizado na tentativa de esclarecer o diagnóstico.

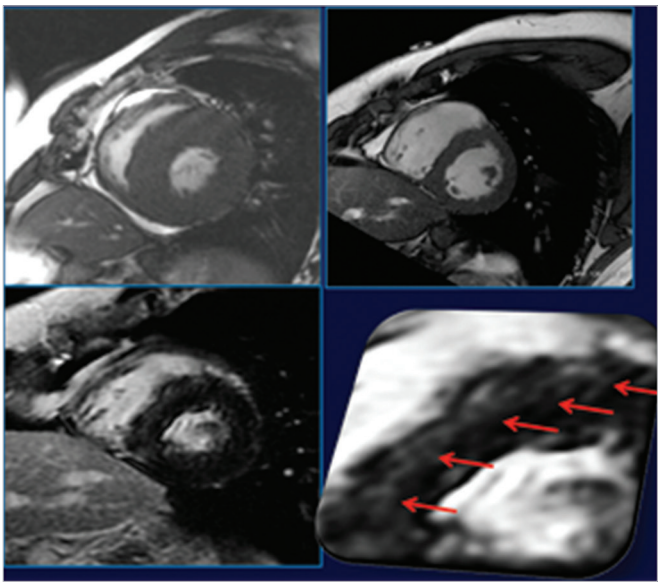

Figura 2. Ressonância magnética de atleta com queixa de palpitações e pré-síncope e com espessura miocárdica de 14 mm ao final de diástole ao ecocardiograma e à ressonância. Este último, porém, demonstrou também a presença de pequenas áreas de realce tardio, que já traduziam a presença de fibrose e confirmavam a natureza patológica das alterações encontradas.

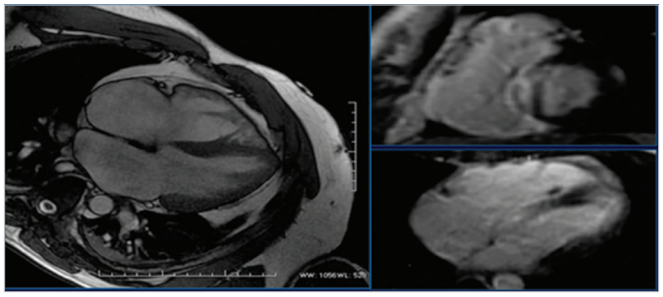

Figura 3. Paciente de 28 anos, praticante de arremesso de martelo, que apresentava síncopes e palpitações. O ecocardiograma sugeriu a presença de redução da contratilidade do ventrículo direito. Este achado foi confirmado pela ressonância, que também demonstrava a presença de realce tardio na parede do VD e no septo. A combinação destes achados sugeria o diagnóstico de displasia arritmogênica do ventrículo direito.

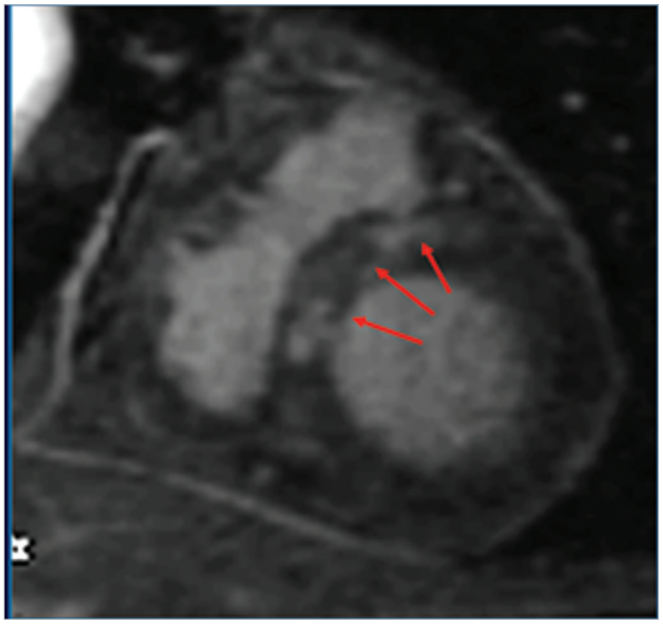

Figura 4. Atleta (jogador profissional de tênis), com queixa de cansaço e tonturas que, ao ecocardiograma, apresentava discreta redução da contratilidade ventricular e espessura diastólica de 13 mm, sem outros sinais de cardiopatia estrutural. A ressonância confirmou o comprometimento da função ventricular e demonstrou a presença de realce tardio na porção média, achado característico de miocardite.

Outros, contudo, apontam a falta de evidências sólidas que pudessem sustentar o uso rotineiro, afirmando que a aplicação indiscriminada destes exames pode levar a erros diagnósticos, a suspensão desnecessária de atividades físicas com potencial ruína financeira destes atletas e que o número de casos diagnosticados não justifica a utilização de métodos sem base clínica para o uso destes. Alguns afirmam que pode haver até realce tardio, em especial em maratonistas, sem que exista nenhuma cardiopatia subjacente. Contudo, não se dispõem de estudos de acompanhamento no longo prazo para definir-se o real impacto destes achados. Não há dúvidas, porém, que

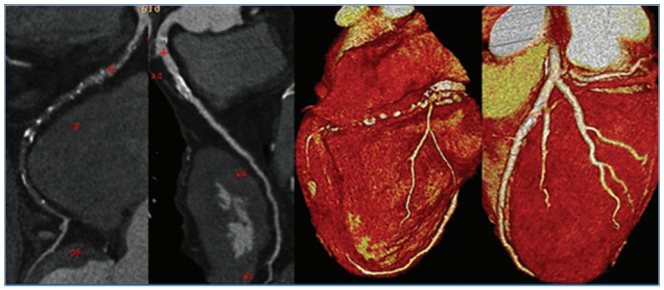

Figura 5. Maratonista de 37 anos com história familiar de doença coronária que apresentou quadro de síncope e dispneia de início súbito. O ecocardiograma mostrou hipocinesia anterior, o teste ergométrico sugeriu isquemia e a tomografia revelou oclusão da artéria coronária direita com circulação colateral a partir da artéria descendente anterior que mostrava placa de ateroma discreta e calcificada.

algum tipo de avaliação de triagem deve ser feita e que, diante da presença de alterações clínicas, exames de imagem devem ser realizados e contribuirão de modo decisivo para o manejo adequado destes casos.

Referências

1. Baggish AL,Wood MJ. Athlete's heart and cardiovascular care of the athlete: scientific and clinical update. Circulation. 2011;123(23):2723-35. PMID: 21670241 DOI: http://dx.doi.org/10.1161/CIRCULATIONAHA.110.981571
2. Sechtem U. The athlete's heart revisited. Eur Heart J. 1996;17(8):1138-40. PMID: 8869851 DOI: http://dx.doi.org/10.1093/oxfordjournals.eurheartj.a015027
3. Shapira Y, Sagie A, Paz R. [Athlete's heart, or: where is the cut-off point between a healthy adaptive response and heart disease? Part I]. Harefuah. 1998;135(12):610-4. PMID: 10911495
4. De Castro S, Pelliccia A, Caselli S, Di Angelantonio E, Papetti F, Cavarretta E, et al. Remodelling of the left ventricle in athlete's heart: a three dimensional echocardiographic and magnetic resonance imaging study. Heart. 2006;92(7):975-6. PMID: 16775107 DOI: http://dx.doi.org/10.1136/hrt.2005.069401
5. Naylor LH, George K, O'Driscoll G, Green DJ. The athlete's heart: a contemporary appraisal of the 'Morganroth hypothesis'. Sports Med. 2008;38(1):69-90. PMID: 18081368 DOI: http://dx.doi.org/10.2165/00007256-200838010-00006
6. Shephard RJ. The athlete's heart: is big beautiful? Br J Sports Med.1996;30(1):5-10. PMID: 8665119 DOI: http://dx.doi.org/10.1136/bjsm.30.1.5
7. Petersen SE, Selvanayagam JB, Francis JM, Myerson SG, Wiesmann F, Robson MD, et al. Differentiation of athlete's heart from pathological forms of cardiac hypertrophy by means of geometric indices derived from cardiovascular magnetic resonance. J Cardiovasc Magn Reson. 2005;7(3):551-8. DOI: http://dx.doi.org/10.1081/JCMR-200060631
8. Zaidi A, Sharma S. The athlete's heart. Brit J Hosp Med (Lond). 2011;72(5):275-81.
9.Pavlik G, Major Z, Varga-Pintér B, Jeserich M, Kneffel Z. The athlete's heart Part I (Review). Acta Physiol Hung. 2010;97(5):337-53. DOI: http://dx.doi.org/10.1556/APhysiol.97.2010.4.1
10. Pavlik G, Major Z, Csajági E, Jeserich M, Kneffel Z. The athlete's heart. Part II: influencing factors on the athlete's heart: types of sports and age (review). Acta Physiol Hung. 2013;100(1):1-27. DOI: http://dx.doi.org/10.1556/APhysiol.100.2013.1.1
11. Scharhag J, Urhausen A, Schneider G, Rochette V, Kramann B, Kindermann W. [Left ventricular mass in endurance-athletes with athlete's heart and untrained subjects-comparison between different echocardiographic methods and MRI]. Z Kardiol. 2003;92(4):309-18. DOI: http://dx.doi.org/10.1007/s00392-003-0907-6

12. Prakken NH, Velthuis BK, Cramer MJ, Mosterd A. Advances in cardiac imaging: the role of magnetic resonance imaging and computed tomography in identifying athletes at risk. Br J Sports Med. 2009;43(9):677-84. DOI: http://dx.doi.org/10.1136/bjsm.2008.054767
13. Prakken NH, Cramer MJ, Olimulder MA, Agostoni P, Mali WP, Velthuis BK. Screening for proximal coronary artery anomalies with 3-dimensional MR coronary angiography. Int J Cardiovasc Imaging. 2010;26(6):701-10. DOI: http://dx.doi.org/10.1007/s10554-010-9617-0
14. La Gerche A, Baggish AL, Knuuti J, Prior DL, Sharma S, Heidbuchel H, et al. Cardiac imaging and stress testing asymptomatic athletes to identify those at risk of sudden cardiac death. JACC Cardiovasc Imaging. 2013;6(9):993-1007. DOI: http://dx.doi.org/10.1016/j.jcmg.2013.06.003
15. Utomi V, Oxborough D, Whyte GP, Somauroo J, Sharma S, Shave R, et al. Systematic review and meta-analysis of training mode, imaging modality and body size influences on the morphology and function of the male athlete's heart. Heart. 2013;99(23):1727-33. DOI: http://dx.doi.org/10.1136/heartjnl-2012-303465
16. Zandrino F, Molinari G, Smeraldi A, Odaglia G, Masperone MA, Sardanelli F. Magnetic resonance imaging of athlete's heart: myocardial mass, left ventricular function, and cross-sectional area of the coronary arteries. Eur Radiol. 2000;10(2):319-25. DOI: http://dx.doi.org/10.1007/s003300050051
17. Scharf M, Brem MH, Wilhelm M, Schoepf UJ, Uder M, Lell MM. Cardiac magnetic resonance assessment of left and right ventricular morphologic and functional adaptations in professional soccer players. Am Heart J. 2010;159(5):911-8. DOI: http://dx.doi.org/10.1016/j.ahj.2010.02.027
18. Schiros CG, Ahmed MI, Sanagala T, Zha W, McGiffin DC, Bamman MM, et al. Importance of three-dimensional geometric analysis in the assessment of the athlete's heart. Am J Cardiol. 2013;111(7):1067-72. DOI: http://dx.doi.org/10.1016/j.amjcard.2012.12.027
19. Breda JR, Aguiar LF, Branco JN, Catani R, Pinto I, Nakano E, et al. Myocardial revascularization and ventricular restoration through pacopexy. Arq Bras Cardiol. 2007;88(2):173-8. PMID: 17384834 DOI: http://dx.doi.org/10.1590/S0066-782X2007000200007
20. Thiene G, Basso C, Corrado D. Sudden death in the young and in the athlete: causes, mechanisms and prevention. Cardiologia. 1999;44 Suppl 1(Pt 1):415-21.
21. Rochitte CE, Pinto IM, Fernandes JL, Filho CF, Jatene A, Carvalho AC, et al; Grupo de Estudo em Ressonancia e Tomografia Cardiovascular do Departamento de Cardiologia Clinica da Sociedade Brasileira de Cardiologia. [Cardiovascular magnetic resonance and computed tomography imaging guidelines of the Brazilian Society of Cardiology]. Arq Bras Cardiol. 2006;87(3):e60-100.
22. Scharhag J, Schneider G, Urhausen A, Rochette V, Kramann B, Kindermann W. Athlete's heart: right and left ventricular mass and function in male endurance athletes and untrained individuals determined by magnetic resonance imaging. J Am Coll Cardiol. 2002;40(10):1856-63. PMID: 12446071 DOI: http://dx.doi.org/10.1016/S0735-1097(02)02478-6
23. Prakken NH, Velthuis BK, Teske AJ, Mosterd A, Mali WP, Cramer MJ. Cardiac MRI reference values for athletes and nonathletes corrected for body surface area, training hours/week and sex. Eur J Cardiovasc Prev Rehabil. 2010;17(2):198-203. DOI: http://dx.doi.org/10.1097/HJR.0b013e3283347fdb
24. Pluim BM, Lamb HJ, Kayser HW, Leujes F, Beyerbacht HP, Zwinderman AH, et al. Functional and metabolic evaluation of the athlete's heart by magnetic resonance imaging and dobutamine stress magnetic resonance spectroscopy. Circulation. 1998;97(7):666-72. PMID: 9495302 DOI: http://dx.doi.org/10.1161/01.CIR.97.7.666
25. Teske AJ, Prakken NH, De Boeck BW, Velthuis BK, Doevendans PA, Cramer MJ. Effect of long term and intensive endurance training in athletes on the age related decline in left and right ventricular diastolic function as assessed by Doppler echocardiography. Am J Cardiol. 2009;104(8):1145-51. PMID: 19801039 DOI: http://dx.doi.org/10.1016/j.amjcard.2009.05.066
26. Luijkx T, Velthuis BK, Prakken NH, Cox MG, Bots ML, Mali WP, et al. Impact of revised Task Force Criteria: distinguishing the athlete's heart from ARVC/D using cardiac magnetic resonance imaging. Eur J Prev Cardiol. 2012;19(4):885-91. PMID: 21690305 DOI: http://dx.doi.org/10.1177/1741826711414215
27. Ghorayeb N, Batlouni M, Pinto IM, Dioguardi GS. [Left ventricular hypertrophy of athletes: adaptative physiologic response of the heart]. Arq Bras Cardiol. 2005;85(3):191-7. DOI: http://dx.doi.org/10.1590/S0066-782X2005001600008
28. Bicudo LS, Tsutsui JM, Shiozaki A, Rochitte CE, Arteaga E, Mady C, et al. Value of real time three-dimensional echocardiography in patients with hypertrophic cardiomyopathy: comparison with two-dimensional echocardiography and magnetic resonance imaging. Echocardiography. 2008;25(7):717-26. DOI: http://dx.doi.org/10.1111/j.1540-8175.2008.00684.x
29. Teske AJ, Prakken NH, De Boeck BW, Velthuis BK, Doevendans PA, Cramer MJ. Echocardiographic deformation imaging reveals preserved regional systolic function in endurance athletes with left ventricular hypertrophy. Br J Sports Med. 2010;44(12):872-8. DOI: http://dx.doi.org/10.1136/bjsm.2008.054346
30. Luijkx T, Cramer MJ, Buckens CF, Zaidi A, Rienks R, Mosterd A, et al. Unravelling the grey zone: cardiac MRI volume to wall mass ratio to differentiate hypertrophic cardiomyopathy and the athlete's heart. Br J Sports Med. 2013 Jun 14. [Epub ahead of print] DOI: http://dx.doi.org/10.1136/bjsports-2013-092360
31. Plaisier AS, Burgmans MC, Vonken EP, Prakken NH, Cox MG, Hauer RN, et al. Image quality assessment of the right ventricle with three different delayed enhancement sequences in patients suspected of ARVC/D. Int J Cardiovasc Imaging. 2012;28(3):595-601. DOI: http://dx.doi.org/10.1007/s10554-011-9871-9
32. Luijkx T, Cramer MJ, Prakken NH, Buckens CF, Mosterd A, Rienks R, et al. Sport category is an important determinant of cardiac adaptation: an MRI study. Br J Sports Med. 2012;46(16):1119-24. DOI: http://dx.doi.org/10.1136/bjsports-2011-090520
33. Braksator W, Krol W, Hoffman P, Kuch M, Konopka M, Mamcarz A, et al. [The professional athlete with the ventricular septum defect]. Kardiol Pol. 2010;68(9):1067-9.
34. Stefani L, Galanti G, Toncelli L, Manetti P, Vono MC, Rizzo M, et al. Bicuspid aortic valve in competitive athletes. Br J Sports Med. 2008;42(1):31-5. DOI: http://dx.doi.org/10.1136/bjsm.2006.033530
35. Galanti G, Stefani L, Toncelli L, Vono MC, Mercuri R, Maffulli N. Effects of sports activity in athletes with bicuspid aortic valve and mild aortic regurgitation. Br J Sports Med. 2010;44(4):275-9. DOI: http://dx.doi.org/10.1136/bjsm.2008.047407
36. Stefani L, De Luca A, Maffulli N, Mercuri R, Innocenti G, Suliman I, et al. Speckle tracking for left ventricle performance in young athletes with bicuspid aortic valve and mild aortic regurgitation. Eur J Echocardiogr. 2009;10(4):527-31. DOI: http://dx.doi.org/10.1093/ejechocard/jen332
37. Hirth A, Reybrouck T, Bjarnason-Wehrens B, Lawrenz W, Hoffmann A. Recommendations for participation in competitive and leisure sports in patients with congenital heart disease: a consensus document. Eur J Cardiovasc Prev Rehabil. 2006;13(3):293-9.
38. Langer C, Butz T, Mellwig KP, Oepangat E, Fruend A, Faber L, et al. Elite athletes with mitral or aortic regurgitation and their cardiopulmonary capability. Acta Cardiol. 2013;68(5):475-80. PMID: 24283108
39. Mellwig KP, van Buuren F, Gohlke-Baerwolf C, Bjornstad HH. Recommendations for the management of individuals with acquired valvular heart diseases who are involved in leisure-time physical activities or competitive sports. Eur J Cardiovasc Prev Rehabil. 2008;15(1):95-103. PMID: 18277193 DOI: http://dx.doi.org/10.1097/HJR.0b013e3282ef9973
40. Yim ES. Aortic root disease in athletes: aortic root dilation, anomalous coronary artery, bicuspid aortic valve, and Marfan's syndrome. Sports Med. 2013;43(8):721-32. DOI: http://dx.doi.org/10.1007/s40279-013-0057-6
41. Cheng TO. Delayed gadolinium enhancement and elevated plasma brain natriuretic peptide are useful in differentiating hypertrophic cardiomyopathy from athlete's heart. J Cardiol. 2009;53(2):314-5. DOI: http://dx.doi.org/10.1016/j.jjcc.2009.02.003
42. Prakken NH, Cramer MJ, Teske AJ, Arend M, Mali WP, Velthuis BK. The effect of age in the cardiac MRI evaluation of the athlete's heart. Int J Cardiol. 2011;149(1):68-73. DOI: http://dx.doi.org/10.1016/j.ijcard.2009.11.047