PLACA VULNERÁVEL DA AORTA: ASPECTOS CLÍNICOS E IMPLICAÇÕES TERAPÊUTICAS

ENIO BUFFOLO, JOSÉ AUGUSTO MARCONDES DE SOUZA

Disciplinas de Cirurgia Cardiovascular e Cardiologia — Escola Paulista de Medicina — Universidade Federal de São Paulo

Endereço para correspondência: Rua Borges Lagoa, 564 — cj. 93 — CEP 04038-001 — São Paulo — SP

A aorta é freqüentemente comprometida pelo processo aterosclerótico. A instabilização dessas placas na aorta, assim como ocorre nas artérias coronárias, pode ser parte do processo etiopatogênico de importantes síndromes clínicas, como acidente vascular cerebral embólico, embolia arterial periférica, úlcera penetrante e hematoma intramural.

A aorta só passou a ser reconhecida como parte desses processos a partir do desenvolvimento de novos métodos de imagem, como o ecocardiograma transesofágico e a ressonância nuclear magnética.

A complicação dessas placas, com a formação de trombo em sua superfície, é importante fonte de embolia. Em pacientes com acidente vascular cerebral embólico, sem fonte embólica definida, é obrigatória a investigação da aorta com um dos exames de imagem acima descritos.

A partir da década de 80, avançamos no conhecimento das dissecções aórticas e suas variantes: úlcera de aorta e hematoma intramural. A placa de ateroma pode ser o substrato anatomopatológico inicial dessas entidades. A evolução clínica desses doentes é temerosa, uma vez que possuem, comparativamente, maior tendência à ruptura espontânea da aorta que a dissecção clássica. Para o diagnóstico, pode-se utilizar a angiografia, a tomografia computadorizada, a ressonância magnética nuclear e o ecocardiograma transesofágico. O tratamento deve ser individualizado, considerando os casos de acometimento da aorta ascendente como emergência, semelhante à conduta adotada para a dissecção aórtica tipo A. Quando o acometimento aórtico ocorre na aorta descendente, pode-se optar pelo tratamento clínico, pelo tratamento cirúrgico por meio da troca do segmento de aorta acometido ou pela utilização de endopróteses auto-expansíveis.

Palavras-chave: acidente vascular cerebral, úlcera de aorta, hematoma intramural, aterosclerose.

(Rev Soc Cardiol Estado de São Paulo 2002;4:577-83)

RSCESP (72594)-1247

INTRODUÇÃO

O comprometimento do sistema arterial pelo processo aterosclerótico é o substrato anatomopatológico de importantes síndromes clínicas, como insuficiência coronária, acidente vascular cerebral e doença renovascular, entre outras.

A aorta também é, freqüentemente, sede do processo aterosclerótico, sendo sua manifestação clínica mais freqüente o aneurisma da aorta, em geral na aorta abdominal. A presença de placas de ateroma na aorta, de forma mais localizada, é muitas vezes clinicamente silenciosa, porém pode fazer parte do mecanismo de doença de várias entidades clínicas só recentemente reconhecidas.

Os mecanismos de doença desenvolvidos a partir da ateromatose da aorta, assim como suas

abordagens terapêuticas, serão discutidos neste artigo.

DESENVOLVIMENTO DA PLACA DE ATEROMA

É processo lento, desenvolvido ao longo de décadas, e realizado em fases[1]. Tem como fatores de risco para seu desenvolvimento o envelhecimento, a hipertensão arterial, o diabetes melito, a hipercolesterolemia, o tabagismo e a hereditariedade.

A placa de ateroma propriamente dita é considerada fase final de um processo degenerativo, quando já existe a desestruturação arterial e os processos de reparação e remodelamento já estão operando.

As três primeiras fases (I-III) desse processo são habitualmente sem repercussão clínica, tendo principalmente expressão histológica. Nessas fases, ocorrem: atração macrofágica para o interior da parede arterial pela presença de material lipoprotéico e sua fagocitose, levando à formação das "foam cells" (fase I); acúmulo dessas células em camadas (estrias lipídicas), próprio da fase II; e acúmulo extracelular de material lipídico (fase III).

As fases subseqüentes (IV-VI) ocorrem após a quarta década de vida, estando a placa de ateroma já bem constituída, com seu centro lipídico e cápsula fibrosa. Essa placa, na dependência da atuação de fatores metabólicos, inflamatórios e hemodinâmicos, pode, por exemplo, apresentar alterações qualitativas do conteúdo lipídico e da resistência da cápsula fibrosa, e estar sujeita a complicações, como fissura, ulceração e formação de trombo.

Esse substrato anatomopatológico, sucintamente descrito, é o mais freqüentemente observado nas doenças da aorta.

PLACA DE ATEROMA E PROCESSOS DA DOENÇA

Aorta como fonte embólica

Anteriormente de pequena relevância clínica, em decorrência da falta de métodos diagnósticos precisos, as placas de ateroma na aorta passaram a ser diagnosticadas com maior freqüência a partir da sofisticação de métodos de imagem, como o ecocardiograma transesofágico e a ressonância nuclear magnética. Muitas vezes são achados de investigação de rotina na realização dos exames citados.

Placas de ateroma e risco de acidente vascular cerebral isquêmico

As placas de ateroma na aorta, principalmente quando complicadas, podem ser importante fonte de êmbolos[2]. Nos pacientes com acidente vascular cerebral isquêmico de origem embólica, em quem não se detecta fonte a partir das câmaras cardíacas ou das artérias carótida e vertebrais, é obrigatória a avaliação da aorta ascendente e do arco aórtico.

Existe forte associação entre a presença de placas de ateroma, diagnosticadas pelo ecocardiograma transesofágico, método de escolha para essa avaliação, e o risco de acidente vascular cerebral isquêmico. Entre os pacientes com mais de 60 anos de idade, com acidente vascular cerebral isquêmico, 60% têm placas de ateroma próximas à origem da artéria subclávia esquerda. Esse risco é particularmente maior nas placas com mais de 4 mm de espessura e nas placas com ulceração com mais de 2 mm de profundidade[3]. O provável mecanismo de embolia a partir dessas placas é a formação de coágulos em sua superfície. Outro possível material que pode ser embolizado a partir das placas de ateroma são partículas de colesterol. Naturalmente, essas placas de ateroma podem ser fonte embolígena para outros territórios vasculares, porém freqüentemente de menor repercussão clínica.

O manuseio clínico desses pacientes, no que diz respeito à prevenção secundária de novos eventos embólicos, deve ser feito pelo controle dos fatores de risco para desenvolvimento do processo aterosclerótico e pela administração de agentes antiplaquetários e/ou anticoagulantes orais. Não há nenhum estudo clínico randomizado que especificamente compare esses dois agentes na prevenção de recorrência de acidente vascular cerebral isquêmico de origem embólica a partir da aorta.

Diferentemente dos pacientes com acidente vascular cerebral isquêmico embólico de origem cardíaca (como, por exemplo, pacientes com fibrilação atrial ou trombo mural), situação na qual a administração de anticoagulantes é a preferida, para os pacientes com acidente vascular cerebral isquêmico embólico de origem não cardíaca o ácido acetilsalicílico tem eficácia semelhante à dos agentes anticoagulantes para redução de risco de sua recorrência, segundo estudo clínico realizado por Mohr e colaborado-

res[4]. Por esse motivo, o ácido acetilsalicílico pode constituir primeira opção de tratamento por ser mais barato, com menor risco de efeitos colaterais, e pela não necessidade de controle de exames de coagulação.

Para pacientes com intolerância ao ácido acetilsalicílico, a administração de agentes do grupo das diidropiridinas, como clopidogrel e ticlopidina, é alternativa razoável, uma vez que esses agentes reduzem a recorrência de eventos cardiovasculares em até 30%[5].

Aorta com fonte de embolia periférica

Êmbolos originados da aorta são responsáveis por 5% dos pacientes com embolia arterial periférica. Destes, 10% a 25% têm comprometida a bifurcação aórtica, situação denominada embolia a cavaleiro[6].

Os pacientes com diagnóstico de embolia arterial periférica devem ser submetidos a anticoagulação sistêmica. Se possível, e quando necessário, devem ser tratados com embolectomia por cateteres de Fogarty ou por cirurgia aberta para reperfusão do segmento isquêmico.

Placas de ateroma e variantes da dissecção aórtica

As placas de ateroma na aorta também estão intimamente relacionadas ao desenvolvimento de duas entidades clínicas, só reconhecidas recentemente: a úlcera penetrante de aorta e o hematoma intramural.

As úlceras penetrantes de aorta, apesar de descritas em 1934, por Shennan[7], só foram definidas clinicamente, em 1986, por Stanson e colaboradores[8], como lesões compostas por placas ateroscleróticas que se ulceram e desorganizam a lâmina elástica interna da parede aórtica, com capacidade de penetrar profundamente em sua camada média ou até a adventícia. Sabe-se que o acometimento em profundidade da parede aórtica, por essas úlceras, está relacionado ao grau de adesão entre suas camadas no segmento periplaca, o qual está diretamente relacionado à intensidade do processo inflamatório local[9].

O comprometimento da parede aórtica pela úlcera penetrante de aorta não é uniforme, variando desde a dissecção intramural limitada, formando um hematoma intramural localizado de pequena dimensão, até a formação de um pseudoaneurisma ou o rompimento da parede aórtica livremente para a cavidade pleural ou mediastinal.

Evidentemente, nos casos em que processo inflamatório periúlcera não é tão importante, essa lesão pode funcionar como orifício de entrada para uma dissecção aórtica clássica. Segundo Stanson e colaboradores[8], a maioria dos pacientes apresenta lesão única, podendo, às vezes, ser múltiplas.

No hematoma intramural de aorta, contrariamente à dissecção e à úlcera, não se observa lesão intimal. Nesses casos, acredita-se que a lesão principal é a ruptura do "vasa vasorum" na parede aórtica. Isso pode ocorrer espontaneamente em doentes hipertensos, após trauma torácico ou em região aterosclerótica.

À análise histológica pode-se observar um hematoma desorganizado na porção externa da camada média da aorta. Nesses casos, não há solução de continuidade da íntima, e o espaço dissecado não se comunica diretamente com a luz aórtica.

Controvérsias surgiram sobre a possível origem dos hematomas intramurais a partir de lesões ulcerosas da aorta. Nesses casos, Banning[10] propõe o termo hemorragia mural, resguardando o termo hematoma intramural para os casos ocorridos por lesões do "vasa vasorum" da aorta

Os pacientes mais acometidos pelas variantes das dissecções aórticas estão habitualmente entre a sexta e a oitava décadas de vida, e são freqüentemente portadores de hipertensão arterial, enfisema pulmonar, cardiopatia, insuficiência renal crônica e diabetes melito. Tanto o hematoma intramural como a úlcera penetrante de aorta são doenças que acometem principalmente aortas com diâmetros superiores, encontradas nos casos de dissecção aórtica clássica. Não é incomum sua associação com o aneurisma de aorta abdominal, especialmente nos casos de úlcera penetrante, assim como aterosclerose coronária e carotídea, o que é infreqüente nas dissecções clássicas.

A incidência das variantes da dissecção aórtica é desconhecida, pois ainda são pouco diagnosticadas. Stanson e colaboradores[8], revendo seus dados de 684 pacientes com diagnóstico de dissecção aórtica, encontraram 16 casos de úlcera penetrante de aorta (2,3%). Hussein e colaboradores[11] encontraram 5 casos de úlcera penetrante de aorta entre 42 pacientes com dissecção aórtica (11,9%), e Moscowitz e cola-

boradores[12] encontraram 3 casos de úlcera penetrante de aorta entre 45 pacientes com dissecção aórtica (6,6%).

Do ponto de vista clínico, a úlcera penetrante de aortas acomete preferencialmente grupos etários mais avançados (acima de 70 anos) e pacientes com intensa ateromatose parietal. É mais freqüente na aorta descendente e não tem predileção por sexo. Já o hematoma intramural tem maior incidência entre os hipertensos de base com tendência a crises hipertensivas e o comprometimento aterosclerótico da aorta é menos intenso.

Clinicamente a dor constitui o achado comum, observando-se associação de dor na face anterior do tórax ao acometimento da aorta ascendente e dor torácica posterior, interescapular, às vezes com irradiação para as regiões caudais, acompanhando o envolvimento da aorta torácica descendente.

Como já exposto, os fenômenos isquêmicos viscerais ou de extremidade observados nas dissecções aórticas não estão presentes nas úlceras penetrantes de aorta e nos hematomas intramurais.

Os estudos de Coady e colaboradores[9], realizados na Universidade de Yale, revelaram que as variantes da dissecção têm igualmente propensão à ruptura. Curiosamente, na aorta descendente, essas variantes têm maior gravidade que a dissecção tipo B clássica.

A suspeita clínica continua sendo o ponto-chave do diagnóstico. Sempre que estivermos diante de um caso de dor torácica intensa e atípica, devemos incluir, em nossa lista de possíveis diagnósticos, as variantes da dissecção aórtica. Entretanto, nesse caso, apenas a clínica não basta. Os exames de imagem são fundamentais. Chama particularmente a atenção para o diagnóstico a dor torácica de forte intensidade na ausência de alterações do eletrocardiograma ou dos marcadores bioquímicos de necrose miocárdica.

A tomografia computadorizada, a ressonância nuclear magnética e o ecocardiograma transesofágico são os exames mais indicados nos dois casos, e apresentam resultados superponíveis quanto a sensibilidade e especificidade[13,14]. A escolha entre esses exames depende da disponibilidade e da experiência do serviço, assim como das condições clínicas do paciente. Nos pacientes hemodinamicamente instáveis, o ecocardiograma transesofágico é mais seguro, pois pode ser realizado à beira do leito, sem necessidade de transporte do paciente, o que geralmente o expõe a riscos adicionais (Fig. 1).

A angiografia tem utilidade limitada pela alta incidência de resultados falsos negativos (baixa sensibilidade) e pela disponibilidade de outras opções menos invasivas (Fig. 2).

A úlcera penetrante de aorta é observada, de forma semelhante, em todos os quatro métodos diagnósticos, como erosão na parede aórtica cheia de contraste, freqüentemente associada a áreas de calcificação, sem evidência de retalho de íntima dissecado, como se observa na dissecção clássica (Fig. 1).

Diferentemente do conceito tradicional, reconhece-se hoje a gravidade das úlceras penetrantes como causa de ruptura, dissecção, formação aneurismática ou mesmo dor crônica rebelde, devendo, por esse motivo, ser tratadas de forma agressiva[14].

Na atualidade, indica-se o tratamento intervencionista por meio da operação clássica de ressecção da área afetada e interposição de enxerto de dácron[15] ou, mais recentemente, a colocação de endopróteses por via femoral[16]. É nos casos de acometimento da aorta torácica descendente que o tratamento endovascular tem os melhores resultados, uma vez que, nesse segmento, existem, freqüentemente, bons cotos proximal e distal para ancoramento da endoprótese. O tratamento endovascular deve ser preferido, sempre que possível, pela menor invasividade e pelo menor risco de complicações, incluindo o risco de paraplegia.

Para os hematomas intramurais, a conduta apresenta controvérsias[17]. De maneira geral, aceita-se que o hematoma da aorta ascendente deva ser manipulado cirurgicamente com ressecção da aorta ascendente e interposição de enxerto de dácron. Nesses casos, deve-se ter cuidado em diferenciá-los da dissecção aórtica tipo B com envolvimento retrógrado da croça da aorta, pois pode ser necessário tratar simultaneamente a ruptura da aorta descendente com endoprótese auto-expansível.

Para hematomas intramurais da aorta descendente, cremos que a conduta é a observação clínica com tomografia semestral, para surpreendermos eventuais expansões. Nos casos complicados por expansão, ruptura iminente ou dor recorrente o tratamento endovascular é alternativa eficaz[16].

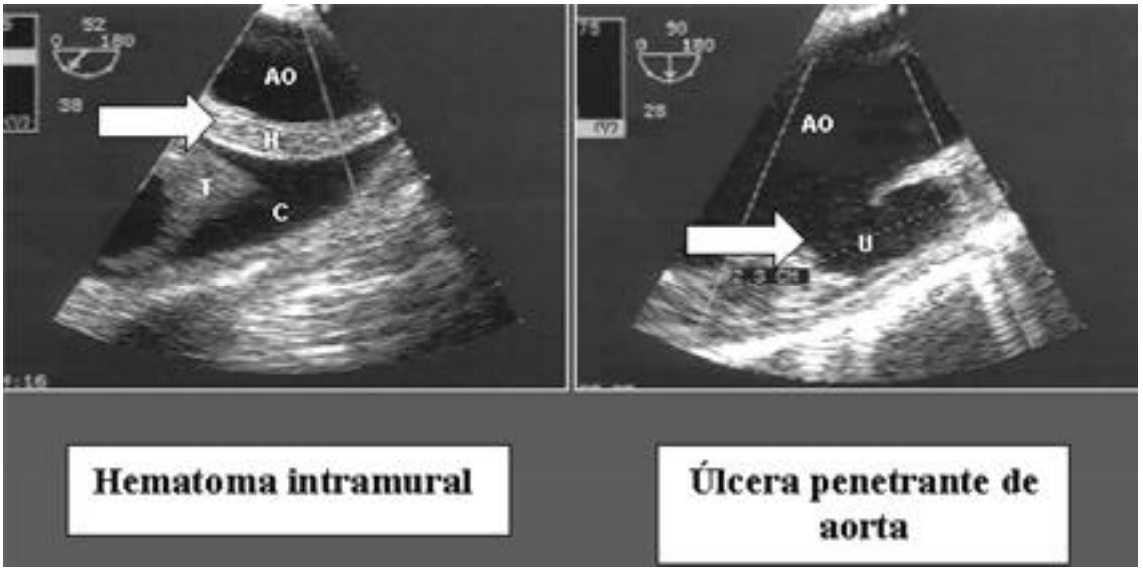

Figura 1. Hematoma intramural e úlcera penetrante de aorta demonstrados pelo ecocardiograma transesofágico.

CONCLUSÃO

A aorta é freqüente sede de processo aterosclerótico e esse é o principal substrato anatomopatológico de suas doenças. Só recentemente, graças à sofisticação dos exames de imagem, as placas de ateroma da aorta passaram a ser diagnosticadas com maior precisão e passaram a ter sua relevância clínica reconhecida.

Mesmo quando de forma localizada, a placa de ateroma na aorta pode ser fonte de êmbolos para territórios arteriais distantes, podendo, também, comprometer a estrutura arterial e predispondo ao surgimento das variantes da dissecção aórtica: a úlcera penetrante e o hematoma intramural.

O tratamento das placas de ateroma propriamente dito é o controle dos fatores de risco do processo aterosclerótico. Uma vez complicada sua evolução por embolia arterial, impõe-se o tratamento com antiagregantes plaquetários ou anticoagulantes. Nos casos das variantes da dissecção aórtica, o tratamento invasivo, quer por cirurgia clássica quer pelo tratamento endovascular, freqüentemente é necessário, em decorrência das altas taxas de complicações dessa doença.

Figura 2. Úlcera penetrante de aorta pela aortografia contrastada.

AORTIC ATHEROMAS: CLINICAL ASPECTS AND THERAPEUTIC IMPLICATIONS

ENIO BUFFOLO, JOSÉ AUGUSTO MARCONDES DE SOUZA

Aorta is frequently involved by the atherosclerotic process. Its clinical importance has been recognized inasmuch as atheromatous, fibrinous, thrombos or cholesterol particles can dislodge and may cause cerebral or peripheral embolic phenomena. Also, these plaques may suffer ulceration or intramural hemorrhage and predispose the aorta to dissection and rupture.

Since 1980, with the development in images acquisitions field by computed tomography and magnetic resonance imaging we have improved our acknowledgement in detecting protruding atheromas, penetrating atherosclerotic aortic ulcers and intramural aortic hematoma. Nowadays, we know that penetrating atherosclerotic aortic ulcers and intramural aortic hematoma occur mainly in elderly patients who suffer from hypertension, chronic renal failure, diabetes and emphysema. The clinical evolution of them is frightening once they have greater chance to spontaneous rupture than patients with classic aortic dissection. Diagnostic may be done by aortography, computed tomography, magnetic resonance imaging and transesophageal echocardiography. The treatment must be individualized. Always, cases with ascending aorta involvement must be conducted like type A aortic dissection and treated by aorta replacement. By the other side, when the ascending aorta is free and the descending aorta has been involved, there is a possibility to choose for the best management, among clinical, surgical or percutaneous treatment, according to the hemodynamic instability and the presence of complications.

Key words: stroke, penetrating atherosclerotic aortic ulcer, intramural hematoma, atherosclerosis.

(Rev Soc Cardiol Estado de São Paulo 2002;4:577-83)

RSCESP (72594)-1247

REFERÊNCIAS

1. Stary HC, Chandler AB, Dinsmore RE, Fuster V, Glagov S, Insull W, et al. A definiton of advanced types of atherosclerotic lesions and a histological classification of atherosclerosis. Circulation 1995;92:1355-74.
2. Amarenco P, Cohen A, Tzourio C, Bertrand B, Hommel M, Besson G, et al. Atherosclerotic disease of the aortic arch and the risk of ischemic stroke. N Engl J Med 1994;331:1474-9.
3. The French Study of Aortic Plaques in Stroke Group. Atherosclerotic disease of the aortic arch as a risk factor for recurrent ischemic stroke. N Engl J Med 1996;334:1216-21.
4. Mohr JP, Thompson JLP, Lazar RM, Levin B, Sacco RL, Furie KL, et al. A comparison of warfarin and aspirin for the prevention of recurrent ischemic stroke. N Engl J Med 2001; 345:1444-51.
5. Gent M, Blakely JA, Easton JD, Ellis DJ, Haschinski VC, Harbison JW, et al. The Canadian American Ticlopidine Study (CATS) in thromboembolic stroke. Lancet 1989;1:1215-20.
6. Heiskell CA, Conn J. Aortoarterial emboli. Am J Surg 1976;132:4-7.
7. Shennan T. Dissection aneurysms. Medical Research Council, Special Report Series No. 193; 1934.
8. Stanson AW, Kasmier FJ, Holier LH. Penetrating atherosclerotic ulcers of the thoracic aorta: natural history and clinicopathologic correlations. Ann Vasc Surg 1986;1:15-23.

9. Coady MA, Rizzo JA, Hammond GL, Pierce JG, Kopf GS, Elefteriades JA. Penetrating ulcer of the thoracic aorta: what is it? How do we recognize it? How do we manage it? J Vasc Surg 1998;27(6):1006-16.
10. Banning AP. Aortic intramural hematoma. N Engl J Med 1997;337(20):1476-7.
11. Hussein S, Glover JL, Bree R, Bendick PJ. Penetrating atherosclerotic ulcers of the thoracic aorta. J Card Surg 1989;9:710-7.
12. Moscowitz HD, Lampert C, Jacobs LE, Kotler MN. Penetrating atherosclerotic aortic ulcers. Am Heart J 1994;128:1210-7.
13. Yamada T, Tada S, Harada J. Aortic dissection without intimal rupture: dignoses with MR imaging and CT. Radiology 1988;168:347-52.
14. Vilacosta I, San Román JA, Ferreiros J, Aragoncillo P, Méndez R, Castillo JA, et al. Natural history and serial morphology of aortic intramural hematoma: a novel variant of aortic dissection. Am Heart J 1997;134:495-507.
15. Speziale G, Fattoch K, Chiavarelli R, Marino B. Repair of intramural hematoma of the ascending aorta without graft interposition. J Cardiovasc Surg 1999;40:547-8.
16. Buffolo E, Palma JH. Hot topics in aortic disease. II Symposium on Diseases of Aorta. São Paulo: Fontes Editorial; 1999.
17. Ohmi I, Tabayashi K, Moizumi Y, Komatsu T, Sekino Y, Goko C. Extremely rapid regression of aortic intramural hematoma. J Thorac Cardiovasc Surg 1999;118(5):968-9.