Rev. Sociedad Colombiana de Oftalmología Vol. 49 (3): 193 - 200, 2016

Subretinal fluid after successful idiopathic macular hole surgery. Is it a problem?

Líquido Subretiniano Luego de Cirugía Exitosa de Agujero Macular Idiopático, ¿Un Problema?

[1]Mauricio Arango H. MD
[2]Andrea Córdoba E. MD
[2]Juliana Montoya J. MD

Recibido 11/09/2016
Aceptado 12/09/2016

Resumen

Objetivo: Determinar la incidencia de líquido subretiniano luego de cirugía exitosa de agujero macular y su impacto sobre la agudeza visual final.

Diseño del estudio: Estudio retrospectivo y descriptivo.

Métodos: Se analizaron 32 ojos de 32 pacientes con diagnóstico de agujero macular tratado con vitrectomía más pelaje de la membrana limitante interna; se calculó la

[1] Oftalmólogo, Especialista en Retina y Vítreo. Docente Universidad CES. Medellín, Colombia.
[2] Residente de Oftalmología. Universidad CES. Medellín, Colombia.

Autor Responsable: Andrea Córdoba Echeverri
Dirección: Calle 15 D sur # 32-112.
Medellín, Colombia
Celular: 3156611234
Correo electrónico: andrecoe87@hotmail.com

Este estudio fue presentado en el XXXVIII Congreso Nacional e Internacional de Oftalmología. Cartagena, Colombia. Agosto de 2016.

El presente estudio se realizó sin ningún tipo de interés comercial.

incidencia de líquido subretiniano según los hallazgos de la tomografía de coherencia óptica del postoperatorio y se realizó comparación de variables entre los subgrupos con y sin presencia de líquido.

Resultados: Se obtuvo una incidencia de líquido subretiniano de 15.6%, sin evidenciarse una diferencia estadísticamente significativa entre los subgrupos con y sin líquido para las variables de edad, género, estado del cristalino, diámetro del agujero, posición postquirúrgica, agudeza visual mejor corregida prequirúrgica y postquirúrgica a los a los 3 y a los 6 meses. Se identificó menor cronicidad en los agujeros con presencia de líquido subretiniano que en aquellos que no lo presentaban.

Conclusiones: Los resultados obtenidos en este estudio, apoyan la teoría que sugiere que la presencia de líquido subretiniano no influye sobre la agudeza visual final alcanzada luego de vitrectomía más pelaje de la membrana limitante interna para el tratamiento de agujero macular. Además, se documentó una incidencia de líquido subretiniano inferior a la reportada previamente en la literatura, lo cual podría estar relacionado con la técnica quirúrgica utilizada.

Palabras claves: Liquido Subretiniano, Agujero Macular.

Abstract

Objective: To determine subretinal fluid incidence after successful macular hole surgery and its impact on visual recovery.

Study design: Retrospective and descriptive study.

Methods: 32 eyes of 32 patients with macular hole that were managed with vitrectomy and internal limiting membrane peeling were analyzed. Subretinal fluid incidence was calculated according to postoperative optical coherence tomography findings and subgroups with and without subretinal fluid were compared.

Results: We found a subretinal fluid incidence of 15.6%, with no statistically significant differences between subgroups for age, sex, lens status, hole diameter, postsurgical position, presurgical and postsurgical best corrected visual acuity at 3 and 6 months. The holes with subretinal fluid were less chronic compared with the holes without fluid.

Conclusions: This study supports the theory that proposes no influence of subretinal fluid in the visual recovery after vitrectomy with internal limiting membrane peeling for macular hole treatment. Additionally, the subretinal fluid incidence reported here is the lowest in literature; this could be explained by the surgical technique used.

Key words: Subretinal fluid, Macular hole.

Introducción

La vitrectomía posterior via pars plana es el tratamiento de elección para el manejo del agujero macular (AM), logrando tasas de cierre anatómico entre un 90 y un 100%, especialmente, cuando se combina con el pelaje de la membrana limitante interna (MLI),[1, 2, 3] pues su remoción, se considera un factor muy

importante que aumenta la probabilidad de cierre.[3, 4, 5, 6]

A pesar de las altas tasas de éxito anatómico, en múltiples ocasiones no existe una correlación con la mejoría funcional lograda, por esta razón, se han realizado estudios intentando aclarar los factores pre, intra y postoperatorios que pudieran explicar estos resultados.[7, 8]

Una de las alteraciones retinianas identificadas en el postoperatorio de la cirugía de AM mediante el uso de la Tomografía de Coherencia Óptica (OCT) corresponde a los defectos subfoveales externos hiporeflectivos o líquido subretiniano (LSR) (Figura 1), del cual se ha reportado una incidencia entre el 34 y el 58% de los postoperatorios de cirugía de AM [1, 2, 9, 10] y con reportes variables en cuanto al impacto que este genera sobre la recuperación visual, incluyendo: impacto negativo, [11] no impacto [12] e impacto transitorio; [1, 2, 3, 10] siendo este último, el más aceptado hasta el momento.

En este estudio, se busca determinar la incidencia de LSR luego de la cirugía exitosa para el tratamiento del AM; y además, determinar el efecto que genera dicho LSR sobre la recuperación visual.

Materiales y Métodos

Se realizó un estudio retrospectivo, descriptivo; en el cual se evaluaron las historias clínicas de todos los pacientes que fueron llevados a cirugía de AM entre enero de 2014 y octubre de 2015 por un único cirujano (M.A) en un único centro; para un total de 63 historias clínicas.

Se incluyeron los ojos con diagnóstico de AM que habían sido llevados a vitrectomía posterior via pars plana calibre 25+ con pelaje de MLI más facoemulsificación del cristalino e implante de lente intraocular (FACO + LIO) en aquellos fáquicos y vitrectomía simple en pseudofáquicos, durante el periodo de tiempo incluido y en quienes se había demostrado cierre del agujero en el primer OCT postoperatorio.

Se excluyeron los ojos de los cuales no existiera al menos un OCT postoperatorio disponible de los primeros 3 meses, y además, aquellos ojos con historia de cirugía vitreoretiniana o trauma ocular previo y patologías asociadas como opacidad corneal, glaucoma avanzado, degeneración macular relacionada con la edad avanzada, miopía axial alta (LA >26mm), antecedente de oclusiones vasculares, retinopatía diabética, ambliopía o historia de desprendimiento de retina.
(Figura 2).

Para cada uno de los casos incluidos se registraron las siguientes variables: género, edad, estado del cristalino al momento del diagnóstico (fáquico o pseudofáquico), diámetro menor interno del agujero en micras según lo evidenciado por el OCT, tiempo de evolución de los síntomas en meses al momento del diagnóstico, indicación o no de posición en el postoperatorio y agudeza visual mejor corregida (AVMC) prequirúrgica y postquirúrgica a los 3 y a los 6 meses del postoperatorio. Todas las agudezas visuales fueron tomadas de la historia clínica y convertidas de Snellen a decimal para facilitar el análisis estadístico.

Análisis Estadístico

El análisis estadístico se realizó con el software SPSS versión 21. Las variables cuantitativas se presentan con las medidas de tendencia central (promedio) y de dispersión (desviación estándar). Las variables categóricas

se presentan como porcentajes. El análisis bivariado incluyó la prueba de chi-cuadrado para las variables categóricas y la prueba *t* student para las variables cuantitativas. El nivel de confianza para las pruebas de hipótesis es del 95%. Se consideró estadísticamente significativa una p<0.05.

"Este estudio fue una investigación sin riesgo por ser de fuentes secundarias. Únicamente se obtuvo información mediante la revisión de historias clínicas y paraclínicos previamente realizados. Además, se respetó la identidad de los pacientes incluidos en todo momento.

Resultados

Se incluyeron en el análisis 32 ojos de 32 pacientes, con una edad media de 65.66 (DE +/- 6.8) años de los cuales un 78.1% eran pacientes femeninas. El diámetro menor interno del agujero estuvo disponible en el 75% de los pacientes (24/32) y fue de 453.88 (DE +/- 114.4) micras en promedio, con un tiempo de evolución medio según el inicio de los síntomas de 8.81 (DE +/- 11.6) meses.

La AVMC prequirúrgica promedio fue de 0.074 (DE +/- 0.064) (equivalente Snellen: 20/270) y en el postquirúrgico de 0.267 (DE +/- 0.135) (equivalente Snellen: 20/75) y 0.419 (DE +/- 0.212) (equivalente Snellen: 20/48) a los 3 y 6 meses respectivamente.

En el postoperatorio, un 28.1% de los pacientes guardaron posición boca abajo y un 71.9% no guardaron posición. Esto estuvo definido por la fecha en la cual se realizó la cirugía, ya que luego de Agosto de 2015 se suspendió en nuestro centro el uso de posición postquirúrgica para agujeros maculares menores a 600 micras.

Liquido Subretiniano

Se registró presencia de LSR en 5 de los 32 pacientes, con una incidencia de 15.6%. Este valor fue calculado basado en la presencia o ausencia de LSR en el primer OCT postoperatorio disponible que debía ser inferior a 3 meses.

Al realizar la comparación de las variables analizadas para los subgrupos con y sin LSR; no se encontró una diferencia estadísticamente significativa en cuanto a sexo (p=0.264), edad (p=0.646), estado del cristalino (p=0.590), diámetro menor interno del agujero (p=0.384), posición postquirúrgica (p=0.563), AVMC prequirúrgica (p=0.431), postquirúrgica a los 3 meses (p=0.540) y postquirúrgica a los 6 meses (p=0.216). (Tabla 1) (Figura 3).

La única diferencia estadísticamente significativa fue para el tiempo de evolución (p=0.007), siendo más crónicos los agujeros del grupo sin LSR (9.74 +/- 12.1 meses) que los del subgrupo con LSR (2.5 +/- 1.7 meses). Del subgrupo de los pacientes con LSR, se evaluaron los OCT adicionales disponibles para identificar el momento de desaparición del LSR y se documentó resolución de dicho líquido en los primeros 6 meses del postoperatorio en 3 pacientes y luego de los primeros 6 meses del postoperatorio en 2 pacientes.

Discusión

La presencia de LSR se ha propuesto como una de las razones que pudiera explicar la diferencia que existe entre el éxito anatómico y funcional luego del manejo quirúrgico del AM idiopático.

Se ha descrito una incidencia de LSR en el

postoperatorio de la cirugía de AM idiopático del 34 al 58%, [1, 2, 3, 9, 10] lo cual sugiere que es una condición bastante frecuente. Y aunque llama la atención la amplitud del rango de la incidencia descrita, la diferencia podría deberse al momento del postoperatorio en el cual se evalúa la presencia o ausencia del LSR por OCT, ya que en algunos estudios el OCT postoperatorio es realizado tan temprano como a las 2 semanas luego de la intervención ;[1] mientras que en otros estudios es mucho más tardío, incluso a los 3 meses postoperatorios.[3]

En nuestro estudio encontramos una incidencia de LSR de 15.6% a los 3 meses postoperatorios que es inferior a la descrita previamente en la literatura. Postulamos a continuación dos teorías que podrían explicar este resultado:

1. La marcación utilizada para guiar el pelaje de la MLI: En la totalidad de los pacientes incluidos en el estudio, el pelaje de la MLI fue guiado por la aplicación de Triamcinolona (Kenacort®) a diferencia de otros estudios que utilizaron Verde Indocianina,[1] Azul Tripan [2] u otras tinciones y debido a que al final del procedimiento se ha evidenciado la presencia de Triamcinolona en la base del AM (Figura 4), se considera que por su carácter antiinflamatorio o por la misma ocupación del espacio subfoveal, podría tener algún efecto que explique una menor tasa de LSR.

2. La amplitud del pelaje de la MLI: La extensión de esta es convencionalmente menor (aproximadamente de 1 diámetro de disco alrededor del agujero) en comparación con la realizada en nuestros pacientes, en los cuales se extiende dicho pelaje hasta las arcadas temporales y mínimo dos diámetros de disco temporales a la fóvea. (Figura 4C). Esta extensión consideramos que implica un efecto que puede ser importante en el cierre del AM, pues el área de liberación de fuerzas de tracción es mayor facilitando la ocurrencia del cierre.

Incluso, Ehlers et al, según lo evidenciado en el estudio PIONNER, realizaron un reporte acerca de los factores asociados con LSR persistente luego de cirugía para agujero macular. Identificaron en estos pacientes un aumento en la altura EZ-RPE (altura desde el epitelio pigmentario de la retina hasta la capa elipsoide) en las imágenes de OCT intraoperatorio en el área sobre la cual se había realizado el pelaje de la MLI y encontraron una relación inversa y estadísticamente significativa entre esta altura y la incidencia de LSR a las 2 semanas postquirúrgicas.[1]

Teniendo en cuenta lo anterior, se puede concluir que entre mayor sea el diámetro del pelaje de la MLI, mayor será la separación entre el epitelio pigmentario de la retina (EPR) y la capa elipsoide (EZ) y por ende, mayor el área de aumento en la altura EZ-EPR; lo cual podría explicar una menor incidencia de LSR postquirúrgico en nuestros pacientes.

En cuanto al impacto sobre la AV final, la literatura soporta un efecto de retraso en la recuperación de la AV en aquellos pacientes en quienes se detecta LSR, pero sin afectar la AV final alcanzada.[1,2] En nuestro estudio no encontramos diferencias estadísticamente significativas que soporten dicho retraso en la recuperación de la AV, con una AVMC postoperatoria similar para ambos grupos, con p=0.540 a los 3 meses y p=0.216 a los 6 meses.

El tamaño del agujero determinado por el diámetro menor interno y la posición asumida en el postoperatorio no demostraron influir sobre la presencia o ausencia de LSR. Sin embargo,

se detectó una diferencia estadísticamente significativa para la cronicidad del AM y su relación con la presencia de LSR que no había sido reportada previamente, siendo menos frecuente la presencia de LSR en los agujeros más crónicos (p=0.007).

Algunas desventajas de este estudio son su naturaleza retrospectiva, por lo cual tuvimos que ajustarnos a una muestra de pacientes limitada por la gran cantidad de OCT que no estaban disponibles o que se realizaron de manera muy tardía e implicaba excluir múltiples pacientes. Además, las agudezas visuales a los 3 y a los 6 meses se tomaron de la historia clínica que más se acercaba a este periodo de tiempo con una variación de +/- 15 días.

Por su carácter descriptivo, no nos permite establecer causalidad que explique la menor incidencia de LSR encontrada y lo expresado acerca de la extensión del pelaje de la MLI y la marcación utilizada para guiar el pelaje no son más que teorías basadas en observaciones personales, que requerirán estudios futuros para determinar su validez.

Otra consideración importante a tener en cuenta es la inclusión de algunos agujeros maculares crónicos, lo cual nos permitió identificar una menor incidencia de LSR en aquellos de menor tiempo de evolución (p=0.007), pero a la vez, dicha cronicidad puede afectar el grado de recuperación de la AV en el postoperatorio, por lo cual, los promedios de AVMC pre y postquirúrgica a los 3 y a los 6 meses pueden ser inferiores a los descritos en otros estudios.

En conclusión, la presencia de LSR en el postoperatorio de vitrectomía para el tratamiento de AM tiene una incidencia ampliamente variable en la literatura y no parece tener un efecto importante sobre la agudeza visual final alcanzada.

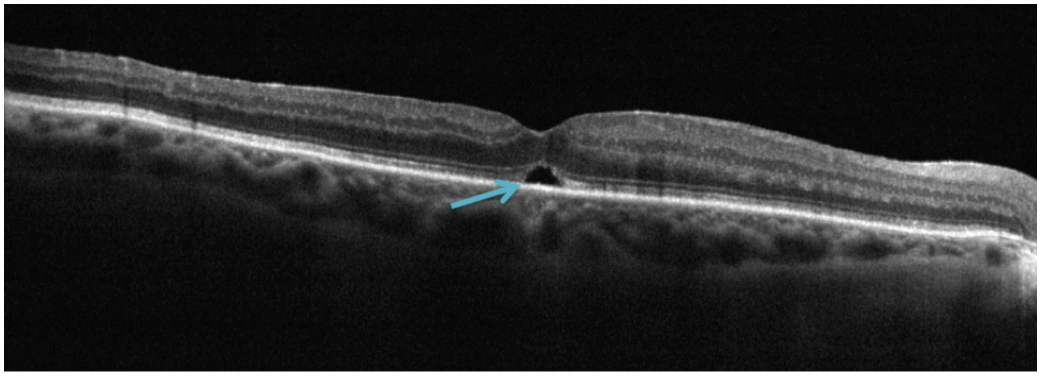

Figura 1. Tomografía de Coherencia Óptica. Flecha señala la presencia de un defecto subfoveal externo hiporeflectivo o líquido subretiniano.

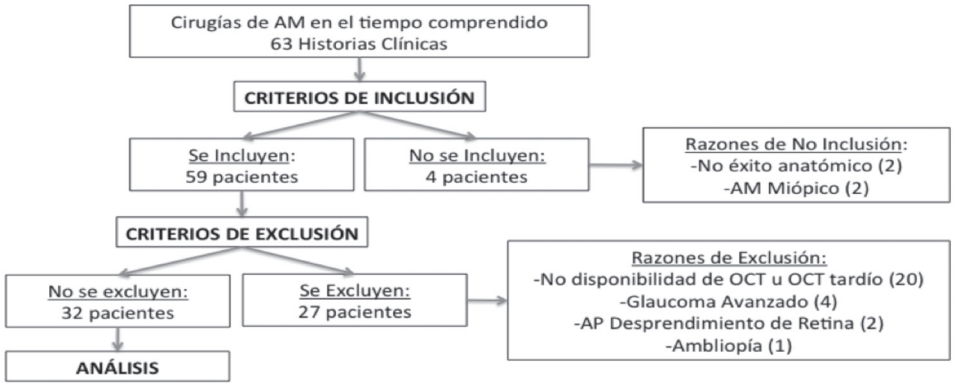

Figura 2. Metodología. Aplicación de criterios de inclusión y exclusión.

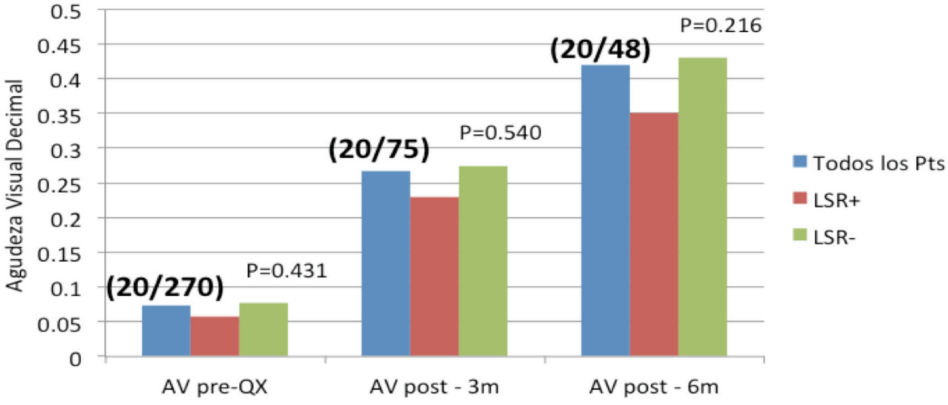

Figura 3. Agudeza visual decimal pre y posquirúrgica a los 3 y 6 meses para el total de los pacientes y para los subgrupos con y sin LSR. Se muestra equivalente Snellen para el total de los pacientes y valor de P al comparar los subgrupos con y sin LSR para cada uno de los periodos evaluados.

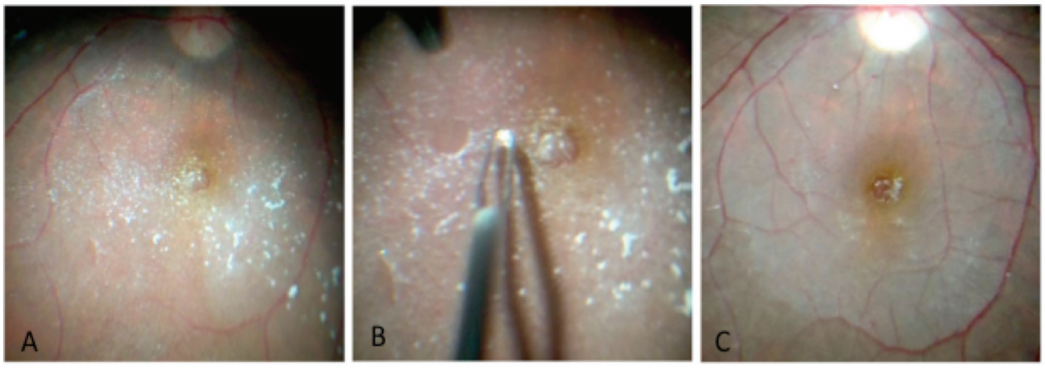

Figura 4. A: Marcación de MLI con triamcinolona. **B:** Pelaje de MLI previamente marcada con triamcinolona. **C:** Se observan depósitos de triamcinolona sobre agujero macular y área de pelaje de MLI que se extiende hasta ambas arcadas temporales y 2 diámetros de disco temporales a la fóvea.

TABLA 1. Comparación de variables en subgrupos con LSR (+) y sin LSR (-)

VARIABLE	LSR + (5/32)	LSR – (27/32)	VALOR DE P
Género (%)			p=0.264
1. **Masculino**	0	25.9	
2. **Femenino**	100	74.1	
Edad (años)	66.8 +/- 5.4	65.4 +/- 7.1	p=0.646
Cristalino (%)			p=0.590
• **Fáquicos**	100	88.9	
• **Pseudofáquicos**	0	11.1	
Diámetro menor interno (micra)	418.3 +/- 58.1	458.9 +/- 120.4	p=0.384
Tiempo de evolución (meses)	2.5 +/- 1.7	9.74 +/- 12.1	p=0.007
AVMC pre quirúrgica	0.058 +/- 0.042	0.077 +/- 0.067	p=0.431
AVMC postquirúrgica a los 3 meses	0.229 +/- 0.142	0.274 +/- 0.135	p=0.540
AVMC postquirúrgica a los 6 meses	0.350 +/- 0.100	0.431 +/- 0.225	p=0.216
Posición (%)			p=0.563
• **Con posición**	20	29.6	
• **Sin posición**	80	70.4	

Referencias

1. Ehlers JP, Itoh Y, Xu LT, Kaiser PK, Singh RP, Srivastava SK. Factors associated with persistent subfoveal fluid and complete macular hole closure in the PIONEER study. Invest Ophthalmol Vis Sci 2014;56(2):1141-6.
2. Tranos PG, Stavrakas P, Vakalis AN, Asteriadis S, Lokovitis E, Konstas AG. Persistent Subretinal Fluid After Successful Full-Thickness Macular Hole Surgery: Prognostic Factors, Morphological Features and Implications on Functional Recovery. Adv Ther 2015;32(7):705-14.
3. Christensen UC, Krøyer K, Sander B, Larsen M, la Cour M. Prognostic significance of delayed structural recovery after macular hole surgery. Ophthalmology 2009;116(12):2430-6.
4. García-Layana A, García-Arumí J, Ruiz-Moreno JM, Arias-Barquet L, Cabrera-López F, Figueroa MS. A review of current management of vitreomacular traction and macular hole. J Ophthalmol 2015;2015:809640.
5. Steel DH, Lotery AJ. Idiopathic vitreomacular traction and macular hole: a comprehensive review of pathophysiology, diagnosis, and treatment. Eye (Lond) 2013;27 Suppl 1:S1-21.
6. Chin EK, Almeida DR, Sohn EH. Structural and functional changes after macular hole surgery: a review. Int Ophthalmol Clin 2014;54(2):17-27.
7. Kusuhara S, Negi A. Predicting visual outcome following surgery for idiopathic macular holes. Ophthalmologica 2014;231(3):125-32.
8. Ehlers JP, Dupps WJ, Kaiser PK, Goshe J, Singh RP, Petkovsek D, et al. The Prospective Intraoperative and Perioperative Ophthalmic ImagiNg with Optical CoherEncE TomogRaphy (PIONEER) Study: 2-year results. Am J Ophthalmol 2014;158(5):999-1007.
9. Rahman R, Oxley L, Stephenson J. Persistent outer retinal fluid following non-posturing surgery for idiopathic macular hole. Br J Ophthalmol 2013;97(11):1451-4.
10. Takahashi H, Kishi S. Tomographic features of early macular hole closure after vitreous surgery. Am J Ophthalmol 2000;130(2):192-6.
11. Sears KS, Bhola RM, Winder S. Visually significant persistent outer retinal fluid following closure of a macular hole. Acta Ophthalmol Scand 2007;85(2):213-5.
12. Miura G, Mizunoya S, Arai M, Hayashi M, Yamamoto S. Early postoperative macular morphology and functional outcomes after successful macular hole surgery. Retina 2007;27(2):165-8.