Terapia con cierre asistido al vacío en un paciente de 15 años de edad con fascitis necrotizante y gangrena de Fournier

Liveth Arévalo-García [1] *Adriana Pérez-Padilla* [1]

OPEN ACCESS
Este artículo está bajo una licencia de Creative CommonsAttribution-NonCommercial-NoDerivs 3.0 Unported License

1 Médico Residente. Servicio de Cirugía Plástica. Hospital Enrique Garcés, Quito.

Correspondencia: Dra. Liveth Arévalo
e-mail:htevil@hotmail.com

Recibido: 16 – Diciembre – 2015
Aceptado: 13 – Abril – 2015

Palabras clave: Fascitis necrotizante, Gangrena de Fournier, Cierre asistido al vacío, Reporte de caso.

Resumen

Contexto
La fascitis necrotizante es una infección rápida con necrosis del tejido subcutáneo que puede progresar a zona inguinal y perineal dando lugar a la gangrena de Fournier.

Presentación de Caso
Se describe un paciente varón de 15 años de edad sin antecedentes patológicos relevantes, que ingresó al servicio de emergencia del Hospital Enrique Garcés con dolor intenso, edema, eritema y limitación funcional de miembro inferior izquierdo, que progresó a choque séptico secundario a fascitis necrotizante y gangrena de Fournier. Fue sometido a desbridamiento quirúrgico y terapia VAC (cierre asistido al vacío) como medio de curación de las zonas afectadas. Luego de colocar injertos autólogos de piel se mantuvo el sistema VAC sobre las zonas de lesión e injerto, con recambio del sistema cada 72 horas. Progresivamente se evidenció disminución en los valores de leucocitosis, neutrofilia e interleuquina-6. Luego de 50 días en UCI fue trasladado a hospitalización por 13 días más, culminando con éxito su cobertura total cutánea, dejando como secuela cicatrices y leve limitación funcional a nivel de rodilla izquierda. Fue dado de alta y referido al servicio de rehabilitación.

Conclusión
El sistema VAC es una opción terapéutica eficaz y segura para el tratamiento de heridas e infecciones severas del tejido blando.

Forma de citar este artículo:
Arévalo-García L, Adriana Pérez-Padilla A. Terapia con cierre asistido al vacío en un paciente de 15 años de edad con fascitis necrotizante y gangrena de Fournier. Rev Med Vozandes 2015; 26: 41 – 45.

Abstract

Therapy with vacuum assisted closure in a 15 years old patient with necrotizing fasciitis and Fournier's gangrene

Context
Necrotizing fasciitis is a quick infection with necrosis of subcutaneous tissue that may progress to inguinal and perineal area leading to Fournier's gangrene.

Case Report
A male patient aged 15 with no relevant medical history, who was admitted to emergency service at the Enrique Garcés hospital with severe pain, edema, erythema and functional limitation of the left leg that progressed to septic shock secondary to necrotizing fasciitis and Fournier's gangrene. He underwent surgical debridement and therapy with VAC (vacuum assisted closure) was used as a tool for healing the affected areas. After placing autologous skin grafts the VAC was maintained over areas of injury and grafting, with change of the system every 72 hours. A decrease was observed in the values of leukocytosis, neutrophilia and interleukin-6. After 50 days in ICU the patient was derived to hospitalization for 13 days. Its total skin coverage was successfully completed, leaving scars and mild functional limitation at the level of left knee. He was discharged and referred to rehabilitation services.

Conclusion
The VAC system is an effective and safe treatment option for wounds and severe soft tissue infections.

Keywords: Necrotizing fasciitis, Fournier's gangrene, Vacuum assisted closure, Case report.

Introducción

La gangrena de Fournier es una infección subcutánea progresiva del periné y los genitales. La mayoría de los casos son causados por flora polimicrobiana, que incluyen bacterias gram positivas, gram negativas y anaerobias. Estos organismos infecciosos se extienden rápidamente a lo largo de la fascia de Colles, fascia perineal, Dartos en el escroto y el pene, que puede comprometer incluso la fascia de Scarpa. La gangrena de Fournier constituye una emergencia quirúrgica con una tasa de mortalidad, que oscilan entre el 20% hasta el 80% según varios estudios [1–3]. El tratamiento requiere de un amplio espectro antibiótico y un agresivo y pronto desbridamiento quirúrgico [1, 2, 4].

La fascitis necrotizante se define clínicamente como una infección de tejidos blandos que cursa con inflamación rápidamente progresiva, necrosis de tejido celular subcutáneo y fascias, y el debilitamiento generalizado de la piel con preservación de los músculos, asociados a una alta tasa de morbi-mortalidad [4, 5]. Los factores de riesgo incluyen traumatismos, infecciones de heridas, alcoholismo, enfermedad vascular periférica, tabaquismo, inmunosupresión, diabetes, picaduras de insectos y el uso de drogas por vía parenteral [2, 4, 6].

Actualmente, la terapia de presión negativa es una alternativa en el tratamiento de las heridas complejas [2, 7]. El sistema VAC (cierre asistido al vacío) para el tratamiento de la infección de la herida quirúrgica consta de una bomba controlada electrónicamente, un apósito de espuma, sondas que drenan el exudado a través de una película adhesiva hermética que cubre la herida y usa una presión negativa ajustable (presión negativa intermitente entre 125 -130 mmHg), promoviendo así la circulación de la sangre y la curación [8].

Reporte de Caso

Paciente masculino de 15 años de edad, nacido y residente en Quito, sin antecedentes patológicos personales, quirúrgicos, ni alergias; sin hábitos de alcoholismo, tabaquismo o drogadicción. Presentó dolor intenso en miembro inferior izquierdo, teniendo como causa aparente caída desde su propia altura cuatro días antes sobre su rodilla izquierda; a las 24 horas presentó inflamación y limitación funcional por lo cual acudió a "sobador" quien realizó masajes y colocó sustancias (se desconoce cuáles) sobre miembro inferior izquierdo e indicó el uso de antiinflamatorios tópicos. A las 72 horas presentó agravamiento de su cuadro por lo que acudió a emergencias del Hospital Enrique Garcés. Al examen físico se evidenció edema de miembro inferior izquierdo (+++/+++), eritema, ampollas en pierna y llenado capilar mayor a tres segundos. Los exámenes de gabinete reportaron valores alterados: leucocitosis 15.87 k/uL, neutrofilia 13.32 k/uL (83.9%), hemoglobina 11.7 g/dL, hematocrito 33.8 g/dL, plaquetopenia 82000 k/uL; tiempos de coagulación prolongados: TP 24.9 seg, TTP 20 seg, INR 2.11; marcadores humorales de sepsis elevados: procalcitonina 80.3 ng/mL, interleuquina-6 >5000 pg/mL; en química sanguínea: glucosa 45 mg/dL, urea 95 mg/dL, creatinina 2.7mg/dL. Fue diagnosticado de celulitis de miembro inferior izquierdo más insuficiencia renal aguda, en base al cuadro clínico y exámenes de laboratorio. Se administró por vía intravenosa: hidratación, analgesia más antibioticoterapia (vancomicina 500mg cada 6 horas). Fue valorado por cirugía vascular descartándose síndrome compartimental. A las 24 horas de su ingreso al servicio de emergencia el paciente sufrió descompensación hemodinámica; en la biometría hemática se evidenció: leucocitosis de 30.07 k/uL; neutrofilia de 264 k/uL (87,7%); hemoglobina 14.1 g/dL; plaquetopenia de 45000 k/uL; interleuquina-6 >5000 pg/mL. Se decidió su ingreso a la Unidad de Cuidados Intensivos con diagnóstico de choque séptico con foco primario en partes blandas. Al examen se encontró necrosis de piel en zona perineal, escrotal y muslo izquierdo; **foto 1**. Con el diagnóstico de fascitis necrotizante más gangrena de Fournier, se inició terapia antibiótica intravenosa administrada por veinte y un días: imipenem (500 mg cada 12 horas), linezolid (600 mg cada 12 horas) y Clindamicina (600 mg cada 6 horas). Luego de valoración por cirugía general se planificó y realizó una limpieza quirúrgica, encontrando una piel escrotal necrótica más hematoma peritesticular, piel de región inguinal izquierda necrótica, edema de miembro inferior izquierdo, fascitis necrotizante desde región inguinal izquierda hacia cara lateral que compromete los compartimentos lateral, externo y posterior de muslo izquierdo y compartimento tibio-peróneo posterior; además, colección purulenta en tejidos blandos de rodilla izquierda en poca cantidad (3cc).

El control de exámenes complementarios posteriores a la limpieza quirúrgica demuestró cómo cambio más relevante la disminución de interleuquina-6 hasta 43.85 pg/mL. Las pruebas rápidas y confirmatorias para VIH efectuadas no fueron reactivas. Se consultó a nuestro servicio (cirugía plástica) y al examen físico se encontró necrosis de tejidos blandos y fascias de miembro inferior izquierdo en región inguinal; muslo en sus caras anterior, media y posterior; en pierna las caras lateral y posterior; signos de isquemia, secreción purulenta y testículos expuestos sin piel escrotal. Se realizaron curaciones convencionales en UCI, más limpiezas quirúrgicas por dos semanas consecutivas, con evolución tórpida. A partir de la tercera semana se realizaron limpiezas quirúrgicas cada 72 horas utilizando un sistema VAC de tipo domestico; **foto 2**. En la cuarta semana se aprecio un adecuado tejido de granulación y se decidió colocar injertos autólogos de piel parcial sobre región inguinal izquierda y pierna izquierda, manteniendo sistema VAC sobre zonas de lesión y zona injertada con recambio del sistema cada 72 horas por dos semanas más; **foto 3**.

Foto 1. Paciente con evidente Gangrena de Fournier, antes de la primera limpieza quirúrgica.

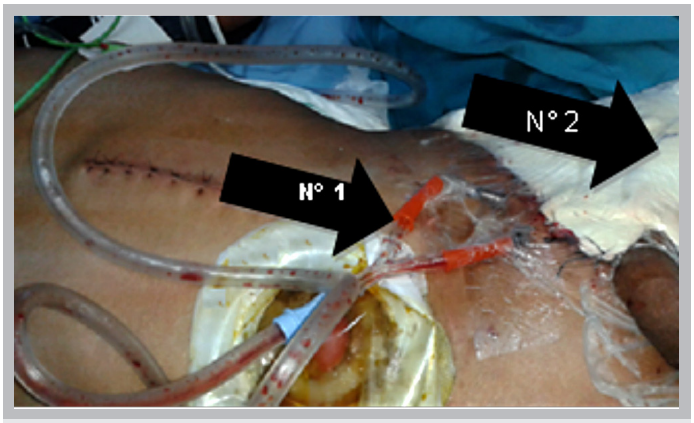

Foto 2. Componentes del Sistema VAC (cierre asistido al vacío): Flecha N°1 indica mangueras de succión del sistema VAC en funcionamiento con aspiración del exudado. Flecha N° 2 indica espumas de poliuretano cubiertas con película adhesiva.

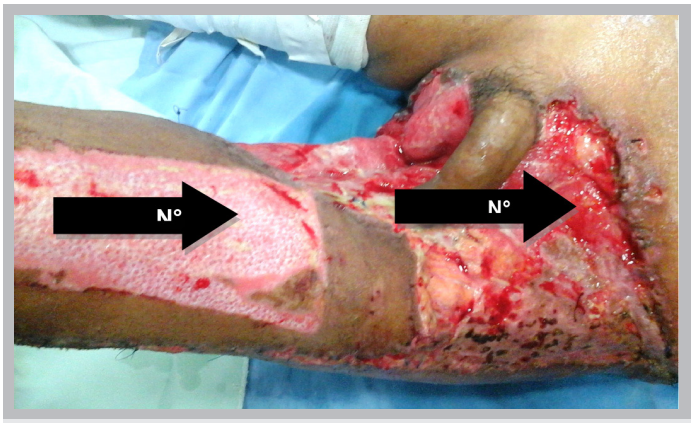

Foto 3. Evolución de las heridas luego de cuatro semanas de limpiezas quirúrgicas con sistema VAC. Flecha N° 1 indica zona donadora de injertos de piel parcial, flecha N° 2 indica zona receptora.

Foto 4. Injertos integrados. Paciente en condición estable y ambulatorio.

Progresivamente se evidenció disminución en los resultados de exámenes de gabinete realizados, posterior a la quinta limpieza quirúrgica y al segundo recambio con VAC: leucocitosis de 13.27 k/uL; neutrófilos 8.39 k/uL (63,2%); interleuquina-6 de 75.12 pg/mL. En la sexta semana se realizaron injertos autólogos de piel parcial en zona perineal, manteniendo el sistema. Al finalizar la séptima semana se observó injertos de piel integrados. Antes de la ultima colocación de injertos de piel, los resultados de biometría fueron: leucocitos 8.53 k/uL, neutrófilos 4 k/uL (46.8%), hemoglobina 11.2 g/dL, hematocrito 36%, plaquetas 492000 k/uL, interleuquina-6 de 25.38 pg/mL y procalcitonina 0.05 ng/mL. La disminución en las cifras de leucocitosis, neutrofilia e interleuquina-6 durante las primeras limpiezas quirúrgicas y la terapia VAC se expone en las **figuras 1** y **2**.

Luego de 50 días de hospitalización en UCI el paciente fue trasladado a hospitalización en el servicio de cirugía plástica por 13 días más, donde se culminó con éxito su cobertura total cutánea, dejando como secuela cicatrices y leve limitación funcional a nivel de rodilla izquierda; foto 4. Fue dado de alta y referido al servicio de rehabilitación.

Discusión

La gangrena de Fournier se define como una fascitis necrotizante rara, caracterizada por una endarteritis obliterante y trombosis de las arterias subcutáneas, que da como resultado una gangrena del tejido subcutáneo y de la piel. El tejido dañado puede extenderse al pene, pared abdominal anterior, región glútea e inguinal [2, 7]. La fascitis necrotizante es más frecuente en el sexo masculino, debido a la mayor incidencia

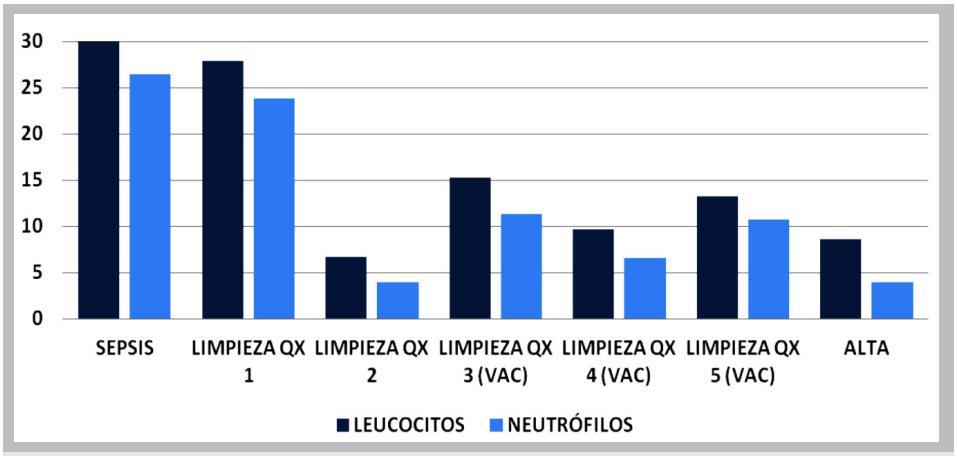

Figura 1. Variación en las cifras (en k/uL) de leucocitos y neutrófilos del paciente, desde el estado de shock séptico y luego de las limpiezas quirúrgicas sin terapia VAC, con terapia VAC y al momento del alta.

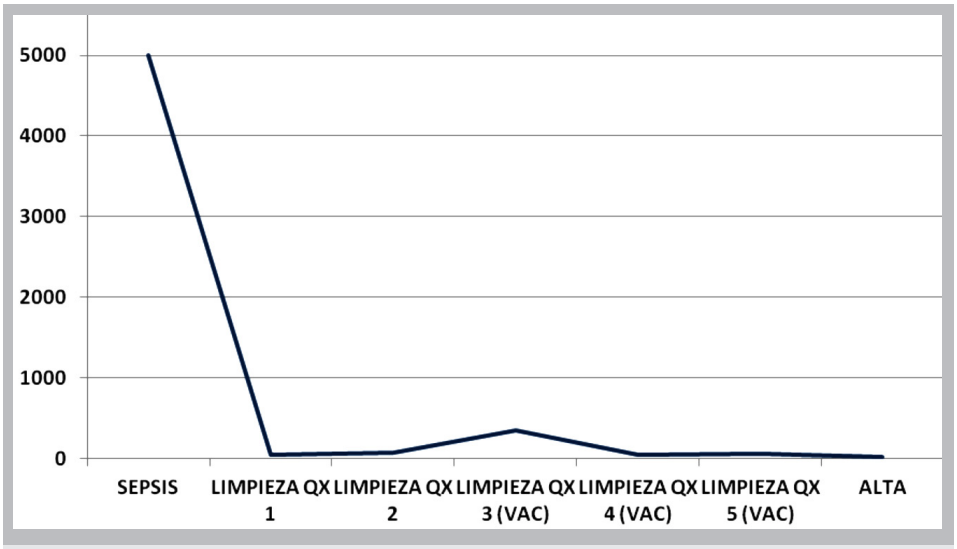

Figura 2. Variación en las cifras (en pg/mL) de Interleuquina-6 del paciente, desde el estado de shock séptico y luego de las limpiezas quirúrgicas sin terapia VAC, con terapia VAC y al momento del alta.

de trauma en varones [4]. Aunque la infección tiene predilección por el abdomen y la ingle, la mayoría de los investigadores han observado que la infección es más común en las extremidades; sin embargo, puede ocurrir en cualquier parte del cuerpo, incluyendo espalda, cuello y órbita [4]. Dentro de las manifestaciones clínicas, la más frecuente es el edema de la zona afectada (80%), seguido del dolor (79%), eritema (70%), flictenas (25%), necrosis de piel (24%) y crepitación (20%) [5].

La gangrena de Fournier debe ser diagnosticada y tratada inmediatamente, en particular en pacientes con antecedentes de enfermedades autoinmunes, alcoholismo, consumo de drogas por vía intravenosa, cáncer y diabetes mellitus. Esta última condición, junto con la edad avanzada, son factores muy predisponentes para una gangrena de Fournier [1, 4], aunque ninguna de estas condiciones estuvo presente en nuestro paciente. La enfermedad también se ha descrito como más frecuente en los países en vías de desarrollo y se atribuye a bajos niveles de higiene y la mala situación socioeconómica [1, 5]. Esta patología es considerada una infección polimicrobiana, donde las especies aisladas más comúnmente son las enterobacterias, especialmente Escherichia coli, seguidas por Streptococcus, Staphilococcus, Pseudomona aeruginosa, Bacteroides y Clostridium, gérmenes que están presentes en la flora normal gastrointestinal y perineal. Con menor frecuencia se identifican bacterias anaerobias. El foco de infección suele ser variable.

En el caso presentado la causa aparente de esta patología fue inicialmente el traumatismo que sufrió a nivel de rodilla izquierda y la posterior manipulación mediante masajes y aplicación de sustancias tópicas no especificadas por parte de un "sobador". El uso de este tipo de prácticas y tradiciones empíricas responde al ámbito cultural en que se ve envuelta nuestra sociedad, pero a

veces conllevan consecuencias y dejan secuelas graves, como lo ocurrido con el paciente. El microorganismo aislado fue Streptococcus beta hemolítico grupo A de un cultivo obtenido de partes blandas de la rodilla izquierda, lo cual podría estar acorde con el posible origen de la infección.

Durante el proceso de curación el paciente requiere en la mayoría de los casos de varias intervenciones de limpiezas quirúrgicas con excéresis de tejido necrótico, que algunas veces conlleva una pérdida importante de tejido perineal e incluso la realización de ostomía de descarga para el control de la infección en los casos más graves [6,7]. El caso presentado requirió una ileostomía debido a la contaminación de región inguinal y perineal con heces fecales.

El sistema VAC (cierre asistido al vacío) fomenta la perfusión, la migración de fibroblastos, la mitosis y proliferación celular; así como una eliminación del exceso de exudados y la reducción de edema localizado, todo lo cual aumenta la cicatrización [6, 9, 10]. Además, este sistema de presión negativa constante favorece un microambiente de anaerobiosis; induce la vascularización en las heridas, aumenta su oxigenación y disminuye por lo tanto el edema tisular, lo que proporciona un ambiente adecuado que previene la sobreinfección, como lo han demostrado estudios clínicos aleatorizados [6,10].

Lo anterior permite que el sistema VAC sea eficaz para el manejo de heridas infectadas complejas proporcionando mayor confort al paciente al disminuir de forma significativa el número de curaciones en quirófano y en planta, lo que implica también menos utilización de sedación evitando el subsecuente fenómeno de taquifilaxia. El recambio del sistema generalmente, se realiza cada 48 a 72 horas o de acuerdo a la necesidad [6, 7].

Según la literatura, se recomienda la terapia VAC cuando otros sistemas de curación han fallado [1, 9]. El sistema de cierre asistido al vacío de tipo domestico implementado en este caso, fue una herramienta útil para el manejo del paciente. Es así que, a diferencia de curaciones húmedas convencionales, la aplicación de esta terapia VAC de tipo doméstico, usando espumas de poliuretano, con una presión negativa intermitente entre 125 y 130 mmHg, facilitó la limpieza de la herida con aparecimiento rápido de tejido de granulación y la pronta cobertura con injertos autólogos de piel parcial. Cabe resaltar que al disminuir el número de curaciones con el uso del sistema VAC, se disminuyó el tiempo de hospitalización y sus costos asociados, el mismo que habría sido mayor empleando curaciones húmedas convencionales.

Conflictos de Interés

Los autores declaran no poseer conflictos de interés.

Agradecimiento

Al Dr. Edison Ramos (Jefe del servicio de Cirugía Plástica del Hospital Enrique Garcés); y al Dr. Byron Noroña (Medico Tratante del servicio de Cirugía Plástica del Hospital Enrique Garcés), por las facilidades brindadas para el reporte de este caso.

Financiamiento

Estudio financiado con fondos propios de los autores.

Contribuciones de los autores

Los autores declaran haber contribuido de forma similar en el artículo.

Referencias

1. Jiménez-Pacheco A, Arrabal-Polo MA, Arias-Santiago S, Arrabal-Martín M, Nogueras-Ocaña M, Zuluaga-Gómez A. Gangrena de Fournier. Análisis descriptivo y coste económico-sanitario de nuestra serie de 37 casos. Actas Dermo-Sifiliográficas 2012; 103: 29 – 35.

2. Ramírez-Pérez EA, Achell-Nava L, López-Maguey R, Trujillo-Ortíz L. Utilización de hidrocirugía con Versajet ®, sistema VAC ™ y reconstrucción perineal temprana para el manejo de gangrena de Fournier. Rev Mex Urol 2013; 73: 37 – 42.

3. Pastore AL, Palleschi G, Ripoli A, Silvestri L, Leto A, Autieri D, et al. A multistep approach to manage Fournier's gangrene in a patient with unknown type II diabetes: surgery, hyperbaric oxygen, and vacuum-assisted closure therapy: a case report. J Med Case Rep 2013; 7: 1.

4. Sadasivan J, Maroju NK, Balasubramaniam A. Necrotizing fasciitis. Indian J Plast Surg 2013; 46: 472 – 78.

5. GohT, Goh LG, Ang CH, Wong CH. Early diagnosis of necrotizing fasciitis. Br J Surg 2014; 101: e119 – 25.

6. Flores Cortés M, López Bernal F, Valera Sánchez Z, Prendes Sillero E, Pareja Ciuró F. Utilización del sistema de presión negativa (VAC) en la gangrena perineal: presentación de un caso. Cir Esp 2011; 89: 682 – 93.

7. Pérez Domínguez L, Pardellas Rivera H, Cáceres Alvarado N, López Saco A, Rivo Vázquez A, Casal Nuñez E. Vacuum assisted closure: utilidad en el abdomen abierto y cierre diferido: Experiencia en 23 pacientes. Cir Esp 2012; 90: 506 – 12.

8. Peinemann F, Sauerland S. Negative-pressure wound therapy: systematic review of randomized controlled trials. Dtsch Arztebl Int 2011; 108: 381 – 89.

9. Ontario Ministry of Health and Long-Term Care for the Ontario Health Technology Advisory Committee. Vacuum Assisted Closure Therapy for Wound Care. Health Technology Literature Review. Ontario; 2004.

10. Silberstein J, Grabowski J, Parsons K. Use of a vacuum-assisted device for Fournier's gangrene: a new paradigm. Rev Urol 2008; 10: 76 – 80.