Tumor infrecuente de los maxilares: tumor de Pindborg. Presentación de un caso clínico

Infrequent tumor of the jaws: Pindborg tumor. A clinical case report

Presentado: 31 de mayo de 2018
Aceptado: 12 de octubre de 2018

Nicolás Ariel Canessa, Gabriela Viviana Basso, Yanina Lucía Marcelloni
Instituto Médico Odontológico Especializado (IMOE), Hospital Español de Rosario, Santa Fe, Argentina

Resumen

El tumor odontogénico epitelial calcificante o tumor de Pindborg es una neoplasia odontogénica benigna y poco frecuente que afecta predominantemente la mandíbula. El objetivo de este trabajo fue reportar y discutir un caso clínico de una mujer de 65 años de edad que presentaba un tumor de Pindborg en la zona de sínfisis mentoniana. El diagnóstico presuntivo se realizó según los hallazgos clínicos y radiográficos. Se efectuó una biopsia incisional que confirmó el diagnóstico. El tratamiento se basó en la resección completa de la masa tumoral con legrado óseo quirúrgico periférico. Para la prevención de la fractura patológica, se colocó una placa de reconstrucción y relleno óseo en la lodge posquirúrgica. A pesar del porcentaje de recidiva en casos reportados en la literatura, el tratamiento fue conservador y el control a distancia después de 6 años fue favorable.

Palabras clave: Tumor epitelial calcificante, tumor de Pindborg, tumores odontogénicos.

Abstract

The calcifying epithelial odontogenic tumor (CEOT) or Pindborg tumor, is a rare benign but locally aggressive odontogenic neoplasm that affects the jaw. We report and discuss a case of a 65-year-old woman who presented a Pindborg tumor located in the mandibular symphysis region. The presumptive diagnosis was carried out by means of clinical and radiologic findings. The diagnosis was confirmed by the histological examination. Then, a resection of the entire mass was done, with osseous curettage. Reconstruction was achieved using a reconstruction plate system and bone void filler. Because of the risk of recurrence, the patient was followed closely. At the last follow-up examination 6 years after treatment the panoramic radiograph demonstrated that the cavity was almost completely ossified without any sign of CEOT recurrence.

Key words: *Calcifying epithelial odontogenic tumor, odontogenic tumors, Pindborg tumor.*

Introducción

El tumor de Pindborg es una neoplasia odontogénica benigna y poco frecuente que afecta principalmente la mandíbula. Este tumor, también conocido como tumor odontogénico epitelial calcificante (TOEC), fue anteriormente denominado ameloblastoma atípico u odontoma quístico.[1]

Según la última clasificación de tumores odontogénicos (TO) de la Organización Mundial de la Salud (OMS) en 2005, el TOEC se encuentra entre los tumores benignos que presentan epitelio odontogénico con estroma fibroso maduro sin ectomesénquima odontogénico.[2] El TOEC presenta dos variantes clínicas-topográficas: la intraósea (central) y la extraósea (periférica), con incidencia del 94% y el 6%, respectivamente.[3] La variante intraósea tiene predilección por la mandíbula (se localiza con mayor frecuencia en la región de premolares y molares) y contiene una sustancia mineralizada según su estadio evolutivo. La variante extraósea suele localizarse en la zona anterior de la mandíbula e involucra la encía.[4]

El TOEC se caracteriza por ser asintomático, y clínicamente se presenta como una masa sólida de

Canessa NA, Basso GV, Marcelloni YL. Tumor infrecuente de los maxilares: tumor de Pindborg. Presentación de un caso clínico. *Rev Asoc Odontol Argent* 2018;106:98-101.

crecimiento lento pero con carácter invasivo local y tendencia a la recidiva.[2,5] Se ha postulado que estos tumores podrían derivar de los elementos epiteliales del órgano del esmalte,[2,6] aunque algunos autores han informado que podrían originarse a partir de remanentes celulares de la lámina basal o del estrato basal del epitelio gingival; esto último justificaría la existencia de formas periféricas o extraóseas.[7-9]

En los hallazgos radiográficos puede presentarse como una lesión radiolúcida con márgenes definidos o no, con una cantidad variable de material radiopaco, dependiendo del tiempo de evolución de la lesión.[6]

Se llega al diagnóstico definitivo de este tumor por medio de la biopsia y su análisis morfohistopatológico, en el que se aprecia un componente de estroma fibroso con islas poliédricas de células epiteliales con abundante citoplasma eosinófilo, con bordes celulares distinguibles y puentes intercelulares muy visibles.[10-11] Sus núcleos son pleomórficos con nucléolos comunes gigantes. Las islas de tumor epitelial, así como el estroma que lo rodea, frecuentemente contienen calcificaciones concéntricas. El estroma tiene material eosinófilo que parece amiloide.[12] Debido a su pronunciado pleomorfismo nuclear, puede ser confundido con un carcinoma, con variable grado de malignidad. La ausencia de figuras mitóticas puede prevenir este error diagnóstico. Sin embargo, rara vez se han encontrado mitosis que pudieran hacen sospechar de la transformación maligna de este tumor.

El diagnóstico diferencial para el TOEC debe incluir el tumor odontogénico adenomatoide, el quiste odontogénico calcificante, el fibroodontoma ameloblástico y el odontoma.[3]

Debido al carácter localmente invasivo de este TO, el tratamiento de la lesión generalmente consiste en la resección ósea con margen de seguridad.[6] Sin embargo, la enucleación de la lesión en conjunto con la remoción de los dientes asociados se ha reportado con buenos resultados.[3]

El objetivo de este trabajo fue difundir un caso clínico de esta infrecuente neoplasia con localización en la zona anterior de la mandíbula, considerando sus etapas evolutivas, su dificultad en el diagnóstico, las variantes de tratamiento y el control a distancia.

Caso clínico

Una mujer de 65 años de edad, sin antecedentes de interés, consultó en el Servicio de Cirugía Bucomaxilofacial del Hospital Español de la ciudad de Rosario. Radiográficamente, se halló una imagen radiolúcida y un aumento de volumen en la zona anterior del maxilar inferior, ubicado en el área de incisivos, caninos y premolares del lado derecho. A la palpación a nivel de la zona vestibular anterior, se apreció un aumento de volumen discreto, no depresible.

Se solicitó una tomografía computarizada para determinar los límites de la lesión osteolítica y el compromiso de las piezas dentarias. En la figura 1A-B puede observarse la lesión provocada por el TO, con tejidos de variable grado de radiopacidad (calcificado) en su interior.

Luego de la firma del consentimiento informado, se realizó una biopsia incisional, de forma ambulatoria, con anestesia local infiltrativa. La muestra remitida al laboratorio reveló macroscópicamente una formación quística constituida por un tejido blanquecino de consistencia elástica, rodeado de tejido adiposo. En este tejido, se observaron microscópicamente depósitos pálidos parecidos al amiloide, entre células claras o de citoplasma eosinófilo y contornos poliédricos, propios del tumor de Pindborg (TOEC), todo lo cual permitió obtener un diagnóstico definitivo.

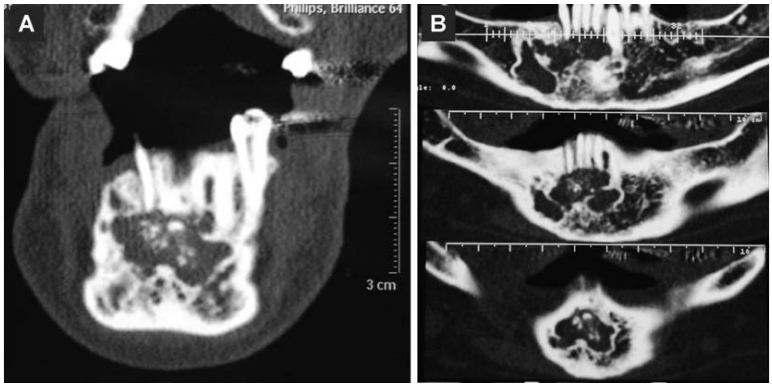

Figura 1. Tomografía computarizada que muestra la lesión situada en zona anterior del maxilar inferior. **A:** Corte coronal. **B:** Corte panorámico.

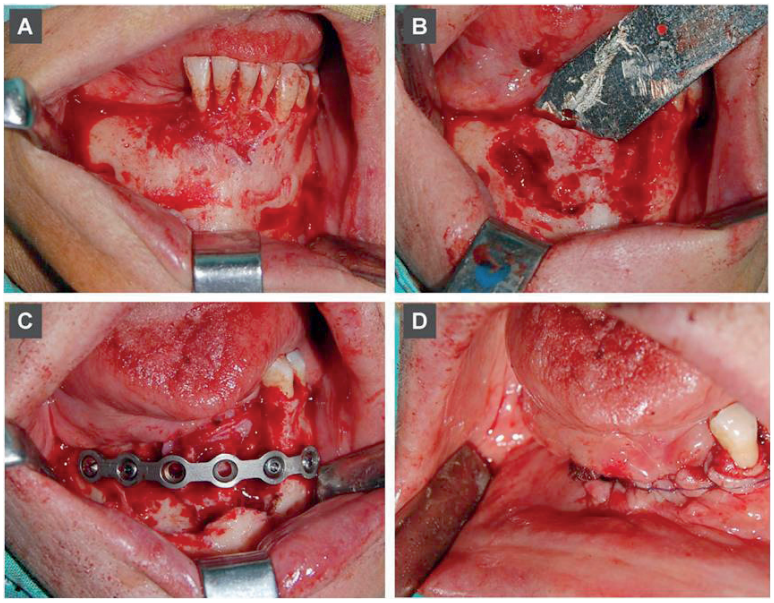

Figura 2. A: Decolado mucoperióstico con visualización de la pared ósea vestibular oradada por el tumor. **B:** Enucleación de la lesión tumoral de consistencia amiloide. **C:** Colocación de placa de titanio. **D:** Síntesis continua con Vycril 4-0.

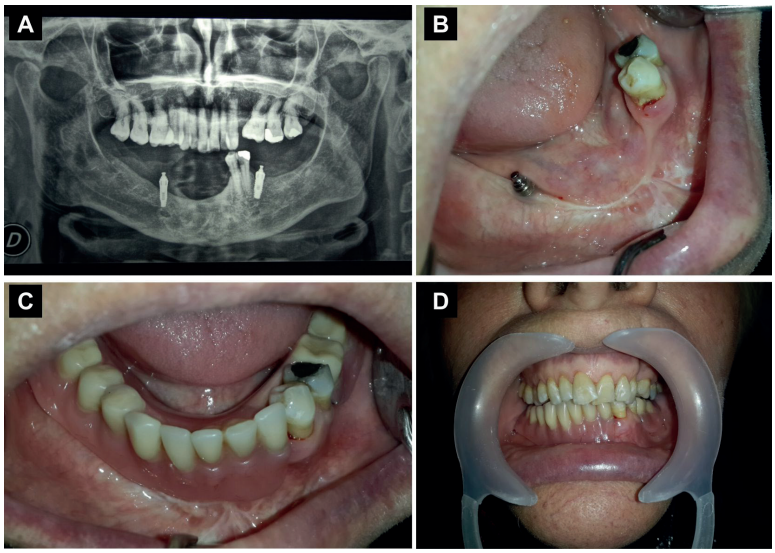

Figura 3. Control a distancia (5 años) de la resección del TO. **A:** Radiografía panorámica en la que se visualiza la cicatrización y la consolidación ósea en el área intervenida. **B:** Fotografía de la zona de la resección. **C-D:** Rehabilitación implantosoportada.

A partir de la tomografía axial computarizada y los resultados de la biopsia, se realizó la planificación del tratamiento. Se programó la cirugía bajo anestesia general. La técnica quirúrgica utilizada fue la enucleación total del tumor con legrado óseo periférico, la exodoncia de las piezas dentarias comprometidas en la patología, el posterior relleno óseo con hueso de banco homólogo liofilizado y el puenteo del defecto con placa de titanio como preventiva de fractura mandibular (fig. 2A-D).

La recuperación de la paciente fue favorable, según los controles clínicos y radiográficos. Al año de evolución se rehabilitó con prótesis implantosoportada y se retiró la placa de titanio colocada.

En el seguimiento del caso, durante un período de 5 años, se realizaron controles clínicos y radiográficos. En los sucesivos controles pudo observarse la regeneración ósea en la zona intervenida, sin hallar en este lapso signos de recidiva. La figura 3 corresponde al control radiográfico y clínico

del paciente a 5 años de la enucleación total del tumor.

Discusión

En los controles evolutivos clínicos e imageneológicos, se constató la ausencia de recidivas y una adecuada regeneración ósea de la región intervenida. También se observó una buena evolución de los implantes oseointegrados.

Los tumores odontogénicos epiteliales calcificantes son poco frecuentes: las referencias en la literatura de los últimos cinco años consisten en apenas veinte informes a nivel mundial.

Con respecto al intervalo de edad en que se presenta el tumor de Pindborg, este va de los 8 a los 92 años, aunque la edad media de manifestación clínica ronda los 40 años para las formas centrales (como en el caso presentado) y los 31 años para las periféricas, sin que exista predilección por ningún sexo.

La presentación más característica coincide en mayor parte con este caso: una masa o tumoración intraósea, generalmente mandibular, indolora, prácticamente asintomática, de crecimiento lento y progresivo pero con carácter invasivo local, que causa expansión de la región maxilar afectada y, por tanto, tumefacción local.

También se han informado casos de afectación maxilomandibular y bilaterales, y en el 52% se relacionaba con algún diente retenido.

Conclusiones

Es importante destacar que el tratamiento realizado resultó eficaz, pues no hubo recidiva durante 5 años de seguimiento posoperatorio en el que se realizaron controles clínicos y radiográficos.

El tumor odontogénico epitelial calcificante o tumor de Pindborg es de naturaleza benigna, poco frecuente, y puede afectar el maxilar y la mandíbula. Se localiza mediante un estudio radiográfico de rutina. Habitualmente es confundido con lesiones quísticas odontogénicas, por lo que se requiere su estudio histopatológico para definir el diagnóstico.

La casuística mundial del tumor de Pindborg es baja, tal como corroboran los informes en la literatura.

Teniendo en cuenta el comportamiento agresivo y expansivo local, así como la tasa de recidiva del 14% con tratamientos conservadores, el tratamiento de elección es el quirúrgico.

Los autores declaran no tener conflictos de interés en relación con este estudio y afirman no haber recibido financiamiento externo para realizarlo.

Referencias

1. Franklin CD, Pindborg JJ. The calcifying epithelial odontogenic tumor. A review and analysis of 113 cases. *Oral Surg Oral Med Oral Pathol* 1976;42:753-65.
2. Castro FFD, Cavada CC. Solución del caso 39. Tumor odontogénico epitelial calcificante (tumor de Pindborg). *Radiol* 2012;54:187-9.
3. Germanier Y, Bornstein MM, Stauffer E, Buser D. Calcifying epithelial odontogenic (Pindborg) tumor of the mandible with clear cell component treated by conservative surgery. Report of a case. *J Oral Maxillofac Surg* 2005;63:1377-82.
4. Vinayakrishna K, Soumithran CS, Sobhana CR, Biradar V. Peripheral and central aggressive form of Pindborg tumor of mandible. A rare case report. *J Oral Biol Craniofac Res* 2013;3:154-8.
5. Tabangay-Lim IM, Mallari RNC, Lacsamana NM, Paz DDZ, Villafuerte ARR, Quilendrino PRM. Racurrent calcifying epithelial odontogenic tumor (Pindborg tumor). A case study. *Oral Oncol E* 2005;41:259-66.
6. Yaedú RYF, Ferreira Rocha J, Dias-Ribeiro E, Consolaro A, Soarea Lara V, Sant'ana E. Tratamiento conservador de tumor epitelial odontogénico calcificante asociado al canino inferior retenido: relato de un caso clínico. *Rev Esp Cir Oral Maxilof* 2013;35:123-7.
7. Ai-Ru L, Zhen L, Jian S. Calcifying epithelial odontogenic tumors. A clinicopathologic study of nine cases. *J Oral Pathol* 1982;11:399-406.
8. Anderson HC, Kim B, Minkowitz S. Calcifying epithelial odontogenic tumor of Pindborg. An electron microscopic study. *Cancer* 1969;24:585-96.
9. Caro RB, Lagares DT, Jiménez FM, García-Perla A, Pérez G. Tumor odontogénico epitelial calcificante (tumor de Pindborg). *Med Oral* 2002;7:309-15.
10. Rapidis AD, Stavrianos SD, Andressakis D, Lagogiannis G, Bertin PM. Calcifying epithelial odontogenic tumor (CEOT) of the mandible. Clinical therapeutic conference. *J Oral Maxillofac Surg* 2005;63:1337-47.
11. Solomon A, Murphy CL, Weaver K, Weiss DT, Hrncic R, Eulitz M, *et al*. Calcifying epithelial odontogenic (Pindborg) tumor-associated amyloid consists of a novel human protein. *J Lab Clin Med* 2003;142:348-55.
12. Patiño B, Fernández-Alba J, García-Rozado A, Martin R, López-Cedrún JL, Sanromán B. Calcifying epithelial odontogenic (Pindborg) tumor. A series of four distinctive cases and a review of the literature. *J Oral Maxillofac Surg* 2005;63:1361-8.
13. Singh N, Sahai S, Singh S, Singh S. Calcifying epithelial odontogenic tumor (Pindborg tumor). *Nat J Maxillofac Surg* 2011;2:225-7.

Contacto:
Nicolás Canessa
nicolascane@hotmail.com
Alvear 1478, PB (S2000QGN)
Rosario, Santa Fe, Argentina