Os autores devem enviar seus artigos para publicação para o e-mail **ged@fbg.org.br**

Leishmaniose gástrica mimetizando adenocarcinoma: achados endoscópicos

Leishmaniasis gastric adenocarcinoma mimicking: endoscopic findings

José Cândido C. Xavier Júnior,[1] Deolino João Camilo Júnior,[1] Carla Pagliari,[2] Hélcio Froner de Mello,[1] Solange Correa Garcia Pires Dávila[3]

Em áreas endêmicas de leishmaniose, as formas atípicas da doença podem ser identificadas. Apresentamos caso de leishmaniose sistêmica, cujo diagnóstico foi realizado pela biópsia endoscópica. Paciente masculino, 45 anos de idade, HIV positivo fora de tratamento devido aos efeitos gástricos da medicação antirretroviral, que vive em Araçatuba – SP.

O paciente apresentou queixas dispépticas e "clocking" por dois anos. Foi submetido à endoscopia digestiva, tendo sido identificada volumosa lesão ulcerada com bordas sobrelevadas na região da incisura, estando coberta por fibrina e medindo aproximadamente 6cm x 4cm (figuras 1 e 2).

A biópsia endoscópica revelou processo ulcerativo intenso com tecido de granulação e vasos proliferados de endotélio alto (figura 3). Além disso, foram identificadas estruturas pequenas de aspectos plasmocitoide e localização intra e extracelular, as quais foram negativas para coloração da Prata e positivas para coloração do Giemsa. O estudo imunohistoquímico utilizando anticorpo policlonal de rato anti-*Leishmania amazonensis* (diluição 1:800) foi fortemente positivo (figura 4). O paciente foi tratado e encontra-se em acompanhamento ambulatorial.

Em países como o Brasil, deve-se ressaltar a relevância das doenças infecto-parasitárias como diagnóstico diferencial de adenocarcinoma à análise endoscópica, principalmente entre os pacientes HIV positivos. Acometimento gástrico por leishmaniose sistêmica é raro, sendo que, muitas vezes, a pêntade clássica de febre (perda de peso, hepatoesplenomegalia, pancitopenia e hipergamablobulinemia) não está presente. Clínicos e gastroenterologistas devem estar conscientes de que os achados endoscópicos da leishmaniose gástrica podem ser muito semelhantes aos achados de adenocarcinoma.

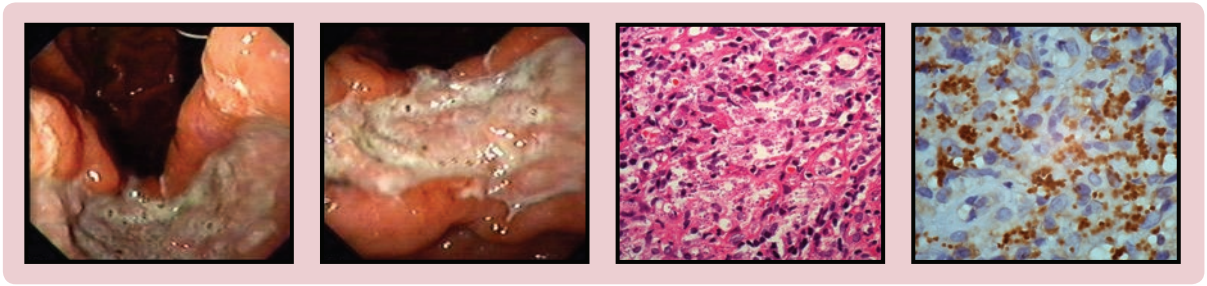

1. Instituto de Patologia de Araçatuba - Araçatuba – SP. **2.** Departamento de Patologia da Faculdade de Medicina da Universidade de São Paulo (FMUSP) - São Paulo - SP. **3.** Departamento de Patologia e Medicina Legal da Faculdade de Medicina de São José do Rio Preto (FAMERP) - São José do Rio Preto – SP. **Endereço para correspondência:** José Cândido Caldeira Xavier Júnior - Instituto de Patologia de Araçatuba - Rua Floriano Peixoto, 808 - Araçatuba – São Paulo – Brasil - CEP 16015-000/ **e-mail:** josecandidojr@yahoo.com.br. **Recebido em:** 30/02/2016. **Aprovado em:** 10/04/2016.