Características de la imagen con ^{68}Ga-PSMA PET/CT. Biodistribución normal y anormal

Image features with ^{68}Ga-PSMA PET/CT. Normal and abnormal biodistribution

Autores:

Carmona Clavijo Jaime MD*, González Espinoza Patricio MD, Colmenter Luis Felipe MD, PhD***, Haro Elfa MD ****.**

* Médico Cirujano. Médico Nuclear R2, Hospital Clínico de la Universidad de Chile.
** Médico Cirujano, jefe de Centro de Medicina Nuclear, Hospital Clínico de la Universidad de Chile.
*** Médico Nuclear, Editor Grupo Conceptualizando. Asesor Oncoimagen. Quito – Ecuador.
**** Médico Nuclear, jefe de la Unidad PET/CT SOLCA Guayaquil – Ecuador.

Comité de ética: *Ha revisado la privacidad y derechos de los pacientes.*

Correo para correspondencia del autor principal:
Dr. Jaime Carmona Clavijo
jaime.carmona@gmail.com

Fecha de recepción:
23 abril de 2018

Fecha de aceptación:
01 junio de 2018

Introducción

Un sistema de PET/CT integrado o multimodal es una combinación física de PET y CT que incluye adquisición secuencial de porciones de PET y CT.

El paciente permanece en la misma posición durante los dos exámenes. Un examen ^{68}Ga-PSMA PET/CT puede cubrir diversos rangos de imágenes coaxiales[1]. PSMA es una proteína transmembrana presente principalmente en todos los tejidos prostáticos.

El aumento de la expresión de PSMA se ve en una variedad de tumores malignos, Siendo el de próstata el más común[2]. La bio distribución (Fig.1) en el cuerpo humano del ^{68}Ga-PSMA PET/CT es:

- Glándula lagrimal,
- Glándulas salivales,
- Hígado, bazo,
- Intestino delgado,
- Colon
- Riñón

Objetivos

Este articulo tiene como objetivo ayudar a los médicos imagenólogos para clínicos, a reconocer las imágenes de ^{68}Ga-PSMA PET/CT mostrar características propias y ofrecer conocimientos generales de su interpretación en el área de diagnósticos dirigido al cáncer de próstata.

Figura 1. *Bio distribución en cuerpo entero del del ^{68}Ga-PSMA PET/CT.* ***Fuente:*** *Wolfgang P. Fendler at el. ^{68}Ga-PSMA PET/CT: Joint EANM and SNMMI procedure guideline for prostate cancer imaging: version 1.0. Eur J Nucl Med Mol Imaging, Electronic supplementary material the online version of this article (doi:10.1007/s00259-017-3670-z) contains supplementary material.*

En el caso de los pacientes donde la imagen está alterada, se evidencia actividad o captación del radiotrazador en zonas fuera de su biodistribución.

En la revisión general, se debe prestar atención a la próstata o lecho, vesículas seminales, ganglios linfáticos regionales y distantes, huesos, pulmones e hígado. Las regiones que pueden estar relacionadas con cualquier síntoma dado también deben recibir atención específica.

Además de los valores semicuantitativos, la acumulación de ^{68}Ga-PSMA debe informarse como baja, moderada o alta en comparación con la captación de fondo[3].

Las lesiones tumorales generalmente aparecen como captaciones focales más altas que la actividad de fondo adyacente[3].

Tomaremos como ejemplo un caso, que nos mostrará la capacidad de método. Presentamos un paciente de nacionalidad chilena, masculino de 72 años, con diagnóstico de cáncer de próstata (CP). Antecedentes patológicos: HTA y DM.

Conducta terapéutica

2005: Prostatectomía radical + radioterapia post-operatoria.
Biopsia: Carcinoma prostático Gleason 7. 2015: recidiva bioquímica.PSA: 0,18 ng/mL (febrero), aumentó a PSA: 1,7 ng/mL (julio).

Imágenes diagnósticas

Agosto de 2015: ^{68}Ga-PSMA PET/CT. PSA: 2,3 ng/mL al momento del examen.

Motivo del estudio: Re estadificación. Recidiva bioquímica.

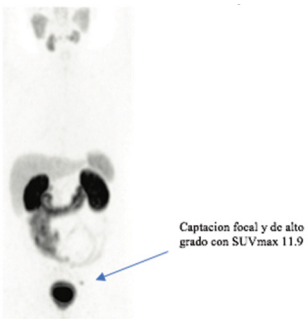

Figura 2. *Imagen MIP (Volumétrica) PET cuerpo entero. Se evidencia actividad hipermetabólica focal de moderado grado en región región izquierda de la pelvis.*

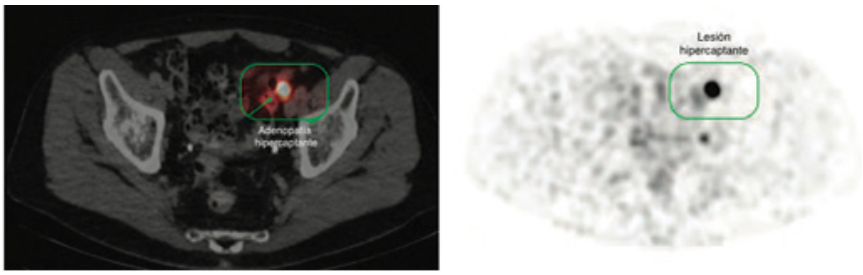

Figura 3. *Imágenes PET/CT y PET. Corte axial a nivel pélvico, adenopatía hiper captante de moderado grado de captación en cadena ilíaca externa izquierda (flecha).* ***Fuente:*** *Colmenter Luis. PET/CT con ^{18}F-FDG Conceptualizando. Amolca 2018.*

Hallazgos

Cambios postquirúrgicos de prostatectomía radical y disección ganglionar. No se observan masas, ni áreas de aumento de la fijación del radiotrazador a nivel del lecho operatorio, sin embargo, se identifica adenopatía en cadena ilíaca externa izquierda de aproximadamente 10 mm de diámetro mayor con una captación de alto grado SUV máximo de 11,9 que en control tardío incrementa a un SUV máximo. de 15.

Impresión

Adenopatía ilíaca externa izquierda con aumento de la fijación del radio-trazador, sospechosa de recidiva. No se observan otros signos.

Conducta terapéutica

Septiembre de 2015: linfadenectomía robótica, disección de 28 ganglios, de los cuales dos fueron positivos para CP, a nivel de cadena ilíaca izquierda, en los hallazgos de la PET/CT.

PSA post intervención: 0,086 ng/mL. Radioterapia localizada[4].

Los datos inmunohistoquímicos y de PET ^{68}Ga-PSMA han demostrado que la expresión aumentada de PSMA también se puede encontrar en la neovascularatura de cánceres no prostáticos como cáncer de colon, cáncer de esófago, cáncer de tiroides, cáncer de pulmón, carcinoma de células renales y tumores cerebrales, así como en tejido benigno[1,5-8].

Un importante obstáculo es la captación relevante del PSMA en los ganglios celíacos del sistema nervioso autónomo, que tiende a malinterpretarse como metasis de los ganglios linfáticos retroperitoneales[9].

Además, la captación en la enfermedad ósea de Paget, y otros ganglios, así como en las costillas (sin correlación morfológica en la TC) puede causar una mala interpretación de los hallazgos[10].

Bibliografía

1. Wolfgang P. Fendler at el. ^{68}Ga-PSMA PET/CT: Joint EANM and SNMMI procedure guideline for prostate cancer imaging: version 1.0. Eur J Nucl Med Mol Imaging, Electronic supplementary material The online version of this article (doi:10.1007/s00259-017-3670-z) contains supplementary material.
2. Silver DA, Pellicer I, Fair WR, Heston WD, Cordon-Cardo C. Prostate-specific membrane antigen expression in normal and ma- lignant human tissues. Clin Cancer Res. 1997;3:81–5.
3. Rauscher I, Maurer T, Fendler WP, Sommer WH, Schwaiger M, Eiber M. (68)Ga-PSMA ligand PET/CT in patients with prostate cancer: How we review and report. Cancer Imaging. 2016;16:14.
4. Colmenter Luis. PET/CT con ^{18}F-FDG Conceptualizando. Amolca 2018.
5. Sawicki LM, Buchbender C, Boos J, Giessing M, Ermert J, Antke C, et al. Diagnostic potential of PET/CT using a ^{68}Ga-labelled prostate-specific membrane antigen ligand in whole-body staging of renal cell carcinoma: initial experience. Eur J Nucl Med Mol Imaging. 2017;44:102–7.
6. Verburg FA, Krohn T, Heinzel A, Mottaghy FM, Behrendt FF. First evidence of PSMA expression in differentiated thyroid cancer using [(6)(8)Ga]PSMA-HBED-CC PET/CT. Eur J Nucl Med Mol Imaging. 2015;42:1622–3.
7. Demirci E, Ocak M, Kabasakal L, Decristoforo C, Talat Z, Halac M, et al. (68)Ga-PSMA PET/CT imaging of metastatic clear cell renal cell carcinoma. Eur J Nucl Med Mol Imaging. 2014;41:1461–2.
8. Chang SS, O'Keefe DS, Bacich DJ, Reuter VE, Heston WD, Gaudin PB. Prostate-specific membrane antigen is produced in tumor- associated neovasculature. Clin Cancer Res. 1999;5:2674–81.
9. Chang SS, Reuter VE, Heston WD, Bander NH, Grauer LS, Gaudin PB. Five different anti-prostate-specific membrane antigen (PSMA) antibodies confirm PSMA expression in tumor-associated neovasculature. Cancer Res. 1999;59:3192–8.
10. Krohn T, Verburg FA, Pufe T, Neuhuber W, Vogg A, Heinzel A, et al. [(68)Ga]PSMA-HBED uptake mimicking lymph node metastasis in coeliac ganglia: an important pitfall in clinical practice. Eur J Nucl Med Mol Imaging. 2015;42:210–4. Artigas C, Alexiou J, Garcia C, Wimana Z, Otte FX, Gil T, et al. Paget bone disease demonstrated on (68)Ga-PSMA ligand PET/CT. Eur J Nucl Med Mol Imaging. 2016;43:195–6.

Conflicto de intereses: *Declaramos no tener ningún conflicto de interés con este trabajo.*
Fuente de financiamiento: *Privada, asumida por los autores y por la Federación Ecuatoriana de Radiología e Imagen.*