Rev Bras Hipertens vol. 21(1):46-52, 2014.

# Hipertensão renovascular secundária à arterite de Takayasu: relato de caso

*Renovascular hypertension secondary to Takayasu arteritis: case report*

*Marina Bernardes de Castro[1], Nathália Carolina Cabral Dias[1], Railson Brandão[2], Maria Teresa Nogueira Bombig[2], Adriano Henrique Pereira Barbosa[2], Yoná Afonso Francisco[2], Luigi Brollo[2], Paula Freitas Martins Burgos[2], Valdir Lauro Schwenz[2], Fabiane Rosa Rezende Honda Marui[2], Francisco Helfenstein Fonseca[2], Rui Póvoa[2]*

## INTRODUÇÃO

A hipertensão arterial renovascular (HRV) é geralmente secundária à estenose uni ou bilateral da artéria renal. É definida como hipertensão decorrente de uma isquemia renal, em geral causada por uma lesão obstrutiva parcial ou completa de uma ou ambas as artérias renais.[1] Na vigência de estenose, ocorre redução da perfusão renal e ativação do sistema renina-angiotensina-aldosterona (SRAA). A angiotensina II circulante promove vasoconstrição direta e estímulo à secreção de aldosterona, com posterior retenção de sódio e líquidos e elevação da pressão arterial (PA).

A prevalência da HRV pode chegar a 5% dos pacientes com hipertensão. O envolvimento da artéria renal é observado em algumas doenças autoimunes, como, por exemplo, na arterite de Takayasu (AT), sendo uma causa importante de HRV. A constatação da hipertensão de característica renovascular é o passo inicial para a hipótese diagnóstica. Na literatura, a hipertensão está presente em 42 a 100% dos casos de AT.[2]

A AT é uma doença rara, de etiologia desconhecida, acomete principalmente mulheres (80 – 90%) entre 10 e 40 anos. Seu diagnóstico, na maioria dos casos, é estabelecido por dados clínicos e angiográficos. A biópsia arterial permite o diagnóstico em 35% de várias séries estudadas.[3,4]

A AT caracteriza-se por inflamação crônica progressiva que acomete, principalmente, a aorta e seus ramos principais. Observa-se inflamação granulosa transmural, podendo ocasionar estenose, oclusão, dilatação e/ou formação de aneurisma nas artérias envolvidas.[5,6] A inflamação pode se localizar em uma porção da aorta e seus ramos torácicos ou abdominal, ou pode envolver todo o vaso. Embora exista grande variabilidade na expressão da doença (talvez devido a diferenças geográficas), as lesões vasculares iniciais ocorrem com mais frequência na porção medial esquerda ou proximal da artéria subclávia. Conforme a doença progride, a carótida comum esquerda, vertebral, braquiocefálica, porção medial direita ou proximal da artéria subclávia, carótida direita e artérias vertebrais, e a aorta também podem ser afetadas. A aorta abdominal e as artérias pulmonares são envolvidas em cerca de 50% dos pacientes. Os processos inflamatórios causam espessamento das paredes das artérias lesadas. Pode haver uma dilatação da aorta secundária à lesão inflamatória. As estenoses, oclusões ou dilatações de porções das artérias envolvidas, em diferentes graus, resultam em grande variedade de sintomas.[5,7]

O quadro clínico da AT inicialmente é inespecífico, sendo caracterizado por sintomas constitucionais como febre, mal-estar, artralgias e emagrecimento. Artralgias e mialgias transitórias ou duradouras ocorrem em 50% dos pacientes.[5] Lesões cutâneas como eritema nodoso e pioderma gangrenoso podem acometer um pequeno número de pacientes.[8] Posteriormente, os sintomas tornam-se mais específicos. A redução da elasticidade da aorta e seus ramos ou a estenose das artérias renais são responsáveis pelo desenvolvimento da hipertensão arterial (HA), encontrada em mais de 50% dos pacientes com essa doença.

Os sintomas cardiovasculares predominantes são dispneia, hipertensão ou hipotensão arterial, sopros vasculares e o clássico achado de redução da amplitude dos pulsos periféricos em 96% dos casos.[3] Os sopros são o achado clínico mais frequente,[9] principalmente nas carótidas (70%). A claudicação e a diminuição dos pulsos são dominantes nos membros superiores (MMSS) e 57% dos doentes têm algum grau de estenose vertebral, apresentando tonturas. A estenose da artéria renal contribui para a HA, que surge em 20% dos casos.[9]

A doença pode apresentar acometimento arterial de diversos sistemas, podendo ocorrer também vertigem, síncope quando envolve artéria carótida e vertebral, hemorragia gastrointestinal

Recebido em: 20/11/2013. Aprovado em: 05/02/2014.

[1]Universidade Federal do Pará (UFPA) – Belém (PA), Brasil.
[2]Universidade Federal de São Paulo (UNIFESP) – São Paulo (SP), Brasil.
Correspondência para: Maria Teresa Nogueira Bombig – Setor de Cardiopatia Hipertensiva da UNIFESP – Rua Pedro de Toledo, 276 – Vila Clementino – CEP: 04039-030 – São Paulo (SP), Brasil – E-mail: mtbombig@hotmail.com
Conflito de interesses: nada a declarar.

quando ocorre isquemia da artéria mesentérica, distúrbios visuais, em geral, bilateralmente, podendo evoluir para amaurose.[8]

Os critérios utilizados para o diagnóstico da AT incluem:[4]

- Desenvolvimento de sintomas ou sinais relacionados à AT antes dos 40 anos de idade.
- Claudicação de extremidades: desenvolvimento de fraqueza, desconforto e fadiga em extremidades, mais comumente em MMSS.
- Redução da amplitude do pulso de uma ou ambas as artérias braquiais.
- Diferença de pressão entre os MMSS de pelo menos 10 mmHg.
- Sopro sobre uma ou ambas as artérias subclávias, sopro abdominal.
- Alterações na arteriografia: estreitamento ou oclusão da aorta e/ou seus ramos principais, ou grandes artérias proximais em MMSS ou inferiores, cuja causa não seja aterosclerose ou displasia fibromuscular.

O diagnóstico fica definido na presença de três critérios referidos.

A classificação da AT, revisada na Conferência Internacional de Arterite de Takayasu, em 1994, e publicada por Hata et al.[7], de acordo com as lesões à luz da angiografia, divide a doença em subtipos. O subtipo 1 acomete ramos do arco aórtico, o 2a, a aorta ascendente, arco aórtico e seus ramos, o 2b incluiu o subtipo anterior associado à aorta torácica, o 3 acomete aorta torácica, aorta abdominal e/ou artérias renais, o 4 envolve aorta abdominal e/ou artérias renais e o 5 é a junção dos subtipos 2b e 4.[10]

O tratamento consiste na corticoterapia isolada ou associada a outros imunossupressores. O tratamento na fase ativa da doença inclui o uso de corticoides em altas doses por um período entre um a três meses. Quando não há resposta adequada ao corticoide, utilizam-se imunossupressores; estes também são empregados no caso de reativação da doença e após o desmame do corticoide.[11]

## RELATO DE CASO

Paciente do gênero feminino, 36 anos, negra, casada, técnica de enfermagem, natural e procedente de São Paulo. Aos 19 anos, descobriu ser hipertensa, tendo sido medicada e acompanhada durante quase cinco anos em Unidade Básica de Saúde (UBS). Na época, referia uso de captopril 50 mg ao dia e hidroclorotiazida 25 mg ao dia. Durante o tratamento anti-hipertensivo, apresentou dor de forte intensidade no membro superior direito (MSD) sendo então verificada a ausência do pulso radial nesse mesmo braço. Nessa ocasião, foi encaminhada para investigação em serviço de referência (setor de Reumatologia da Universidade Federal de São Paulo – UNIFESP), onde apresentava quadro clínico de claudicação em MSD e ausência do pulso braquial e radial direitos. Foram realizados exames laboratoriais e angiográficos e feito diagnóstico de AT tipo 5.

### Antecedentes pessoais

Tuberculose ganglionar diagnosticada e tratada aos 20 anos de idade, asma brônquica e hipertensão. Menopausa aos 29 anos. Dislipidemia, osteopenia e fibromialgia há cinco anos. Diabetes *mellitus* tipo 2 há 2 anos.

### Antecedentes familiares

Pai e mãe hipertensos. Pai diabético, falecido por acidente vascular encefálico aos 61 anos de idade.

### Hábitos

Nega tabagismo e etilismo.

### Exame físico

- BEG, orientada, eupneica, acianótica, anictérica, corada, hidratada.
- Peso: 60 kg.
- altura: 1,52 m.
- IMC: 25,9.
- Temperatura: 36,1°C.
- Frequência cardíaca: 86 bpm.
- PA (médias):
  - MSD não foi possível aferir a PA.
  - Membro superior esquerdo (MSE): 131 x 77 mm Hg.
  - Membro inferior direito (MID): 140 x 80 mmHg.
  - Membro inferior esquerdo (MIE): 140 x 90 mmHg.
- Pescoço: ausência de estase jugular, sem linfadenomegalias, sem sopros carotídeos.
- Sistema cardio vascular (SCV): Bulhas cardíacas normofonéticas, ritmo regular em 2 tempos (BR2T) sem sopros.
- Sistema respiratório (SR): MV+ S/RA.
- Abdome flácido e indolor, ruídos hidroaéreos presentes e normais, ausência de sopros abdominais, ausência de visceromegalias.
- Extremidades: ausência de edemas, perfusão periférica adequada, pulsos (Tabela 1).

### Evolução

Tendo em vista o quadro clínico, os exames laboratoriais e as angiografias, que revelaram arteriopatias de diferentes segmentos, o diagnóstico de AT tipo 5 foi estabelecido e foi introduzida a corticoterapia. As arteriografias realizadas mostraram: oclusão de artéria subclávia em sua origem com reenchimento axilar; oclusão da artéria vertebral direita; oclusão da mesentérica superior; oclusão de artéria renal esquerda e estenose da direita (superior a 50%).

Em 03/02/2005, a paciente já em uso de prednisona 50 mg/dia, foi Internada por taquicardia sintomática acompanhada de astenia e artralgias. O *Holter* documentou períodos de taquicardia sinusal, sendo então introduzido metotrexate (MTX) 10 mg/dia,

com melhora do quadro. Nessa ocasião, a paciente fazia uso de HCT 25 mg/dia e enalapril 20 mg duas vezes/dia e permanecia com a PA ainda não controlada, necessitando de ajuste da medicação. Foi então associado 10 mg/dia de anlodipino ao regime terapêutico anti-hipertensivo.

Diante desse quadro, foi realizada ultrassonografia (US) de rins e vias urinárias, que mostrou rim direito de aspecto normal e sinais de nefropatia crônica à esquerda. *Doppler* de artérias renais indicando artéria renal esquerda ocluída e artéria renal direita com oclusão superior a 50%. Procedeu-se à arteriografia com angioplastia da artéria renal direita com colocação de stent com sucesso (em 17/04/2005).

A paciente evoluiu com melhora do controle pressórico e em acompanhamento ambulatorial. Manteve claudicação em MSD.

Após aproximadamente um ano (julho/2006), apresentou dor abdominal de forte intensidade, sendo medicada e submetida à ressonância magnética de aorta e ramos principais onde foram detectados; placa na emergência do tronco celíaco; afilamento importante da artéria mesentérica superior desde sua emergência, por aproximadamente 2,5 cm; artéria mesentérica inferior com calibre preservado, observou-se também que o stent na artéria renal direita estava pérvio e havia estenose ostial na emergência da artéria renal esquerda. Foi então submetida à colocação de stent em artéria mesentérica superior.

A paciente necessitou de nova internação para investigação de taquicardia de etiologia indefinida, suspeita de atividade da doença, quando a dose de MTX foi aumentada para 20 mg/dia. Nesta época, a paciente fazia uso de HCT 25 mg/dia, anlodipino 10 mg/dia e hidralazina 25 mg, 3 vezes ao dia (em substituição ao enalapril) no esquema terapêutico anti-hipertensivo.

Em 2007, novo quadro de atividade da doença e o MTX foi substituído por pulsos de ciclofosfamida (CFA) e posteriormente (2008) por CFA 100 mg/dia via oral.

Durante os controles ambulatoriais, os níveis pressóricos da paciente mantiveram-se sempre acima das metas recomendadas, necessitando ajustes (adição e/ou substituição) de novos agentes anti-hipertensivos; foi introduzida metildopa 500 mg a cada oito horas. Cintilografia renal foi realizada em 08/05/2009 e apresentava: rim direito 11 cm, normal, 83% de função relativa; rim esquerdo 8,4 cm, 17% de função relativa, pouca captação.

Em 13/05/2009, feito diagnóstico de recidiva de tuberculose (micronódulos pulmonares à tomografia e PPD=25 mm), introduzido esquema 1 (E1): rifampicina 300 + isoniazida 200 + pirazinamida 500. Em 30/06/2009, foi suspensa a CFA e introduzido micofenolato (MMF). Após culturas negativas (3) para BK, iniciada profilaxia para TB com isoniazida. Em 13/04/2012, introduzido adalimumab a cada 15 dias.

Em 15/04/2013, durante internação por síndrome coronariana aguda, realizou cinecoronariografia que mostrou padrão de circulação coronariana tipo direita dominante, coronárias isentas de estenoses e manometria (mm Hg) em aorta = 140/80. Após alta hospitalar, realizou exames laboratoriais complementares (Tabela 2), eletrocardiograma (ECG) e ecocardiograma (ECO) (Figura 1) e monitorização ambulatorial da pressão arterial (MAPA) (Figura 2). No Doppler de artérias renais, foram observados sinais de estenose de stent de artéria renal direita com repercussão nas artérias segmentares (*tardus parvus*).

Com a avaliação pelo Doppler evidenciando sinais de estenose do stent, foi realizada arteriografia

**Tabela 1.** Palpação de pulsos.

| Pulsos | Direito | Esquerdo |
|---|---|---|
| Temporal | 4+ | 4+ |
| Carotídeo | 4+ | 4+ |
| Subclávio | Ausente | 4+ |
| Braquial | Ausente | 4+ |
| Radial | Ausente | 4+ |
| Ulnar | Ausente | 4+ |
| Femoral | 4+ | 4+ |
| Poplíteo | 4+ | 4+ |
| Tibial Anterior | 4+ | 4+ |
| Tibial Posterior | 3+ | 3+ |

**Tabela 2.** Exames laboratoriais.

| Exames laboratoriais | |
|---|---|
| Urina tipo I | Corpos cetônicos: 25 mg/dL<br>Sangue:<br>0,03 mg/dL<br>Leucócitos: 51.000/mL |
| Glicemia | 72 mg/dL |
| Urocultura | Superior a $10^6$ UFC/ml; *E. coli* |
| Ureia | 39 mg/dL |
| Creatinina | 0,91 mg/dL |
| Sódio | 145 mmol/L |
| Potássio | 3,9 mmol/L |
| Cálcio Total | 9,5 mg/dL |
| Colesterol Total | 151 mg/dL |
| HDL | 64 mg/dL |
| LDL | 70 mg/dL |
| Triglicérides | 86 mg/dL |
| Aspartato Amino Transferase | 12 U/L |
| Alanina Aminotransferase | 21 U/L |
| Vhs | 7 mm |
| Pcr | 4,6 uUI/mL |
| Leucócitos | 12.200 u/L |
| Plaquetas | 275.000 uL |
| Hemoglobina | 13,7 g/dL |
| Hematócrito | 42,5 % |
| Creatinoquinase | 45 U/L |
| Fosfatase Alcalina | 77 U/L |

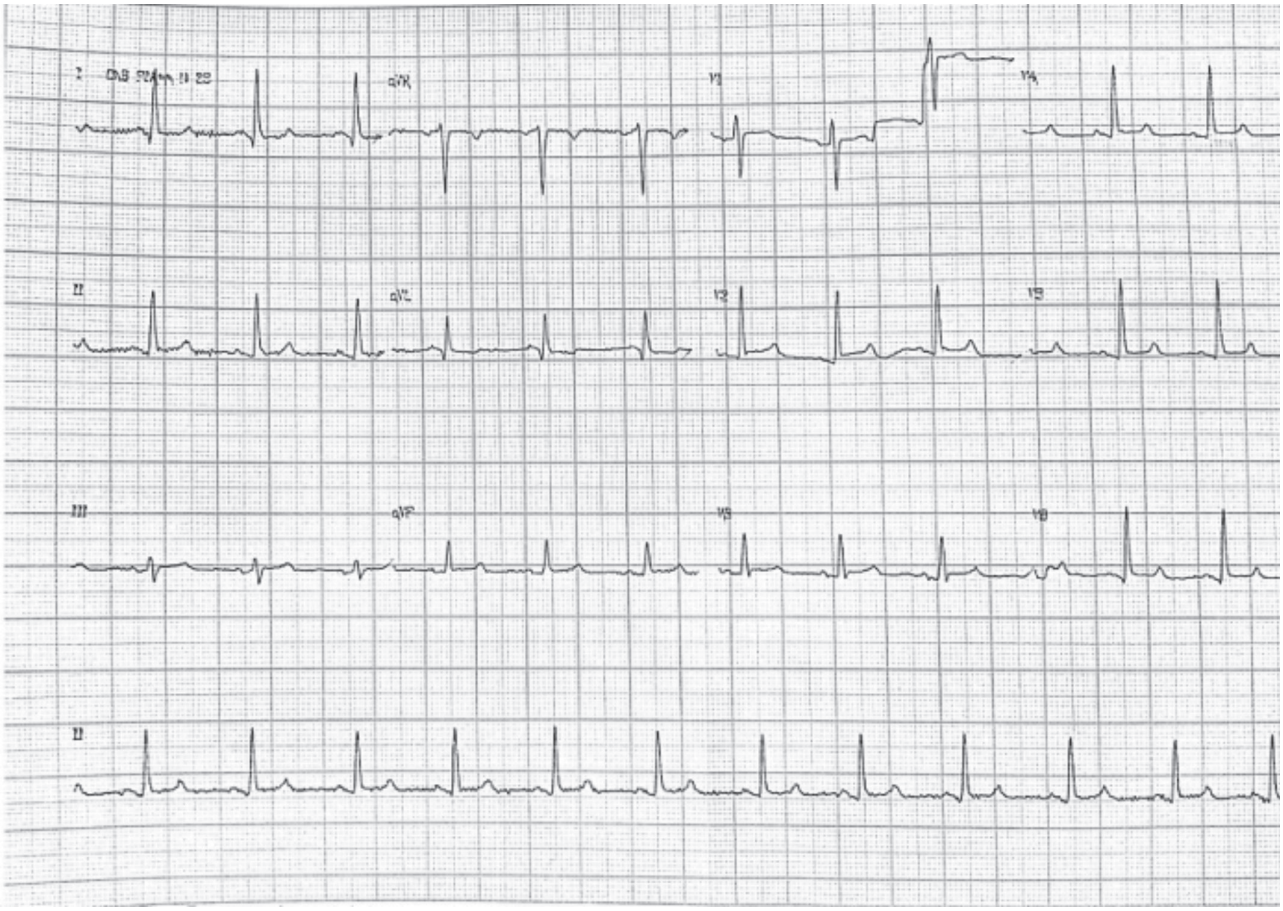

**Figura 1.** Eletrocardiograma apresentando ritmo sinusal, alterações difusas de repolarização ventricular, sem sinais de sobrecarga de ventrículo esquerdo. Setor de Cardiopatia Hipertensiva da Universidade Federal de São Paulo.

renal (30/04/2013) que mostrou artéria renal esquerda ocluída em óstio; e a artéria renal direita com stent em terço proximal sem sinais de reestenose e com discreta hiperplasia neointimal.

À MAPA, realizada nesta ocasião (junho de 2013), foram registrados: média da PA nas 24 horas de 133/82 mmHg, período da vigília de 136/85 mmHg, período do sono de 120/67 mmHg e pressão matinal de 122/82 mmHg. A Figura 2 mostra o gráfico das pressões, sendo a pressão sistólica representada pela linha vermelha, a pressão diastólica pela azul e a média das pressões pela verde.

Atualmente, a paciente está em tratamento e acompanhamento ambulatorial, em uso de corticoide oral (prednisona 20 mg/dia) e Humira (15/15 dias) para controle da AT, além de hidroclorotiazida 25 mg (1x/dia), anlodipino 10 mg/dia, atenolol 25 mg (2x) e metildopa 500 mg (3x/dia), AAS 100 mg/dia, sinvastatina 20 mg/dia, metformina 500 mg (2x/dia), alendronato de sódio 70 mg (1x /semana), carbonato de cálcio + calciferol (2x/dia), omeprazol 20 mg (2x/dia) e amitriptilina 25 mg (2x/dia).

### Exames complementares

- ECG: ritmo sinusal, alterações difusas de repolarização ventricular, sem sobrecarga de ventrículo de esquerdo (Figura 1).
- ECO: Ao = 32, AE =33, VD =18, SIV = PPVE = 9, DDVE = 43, DSVE = 27, Fração de encurtamento = 37%, Fração de ejeção = 0,67, IMVE = 78,55 g/m$^2$, espessura relativa da parede = 0,42, volume do VE = 83,07 mL. Cavidades cardíacas com dimensões normais. Espessura miocárdica normal. Função sistólica globalmente conservada, sem anormalidades contráteis segmentares. Valvas com textura e mobilidade normais. Fluxos intracavitários normais ao estudo com Doppler. Pericárdio sem alterações. Arco aórtico sem particularidades. Índices de função diastólica normais.

## DISCUSSÃO

A AT, em suas fases iniciais, apresenta manifestações inespecíficas, como fadiga e febre e, à medida que evolui, surgem manifestações de acordo com a localização e o grau das lesões.[5]

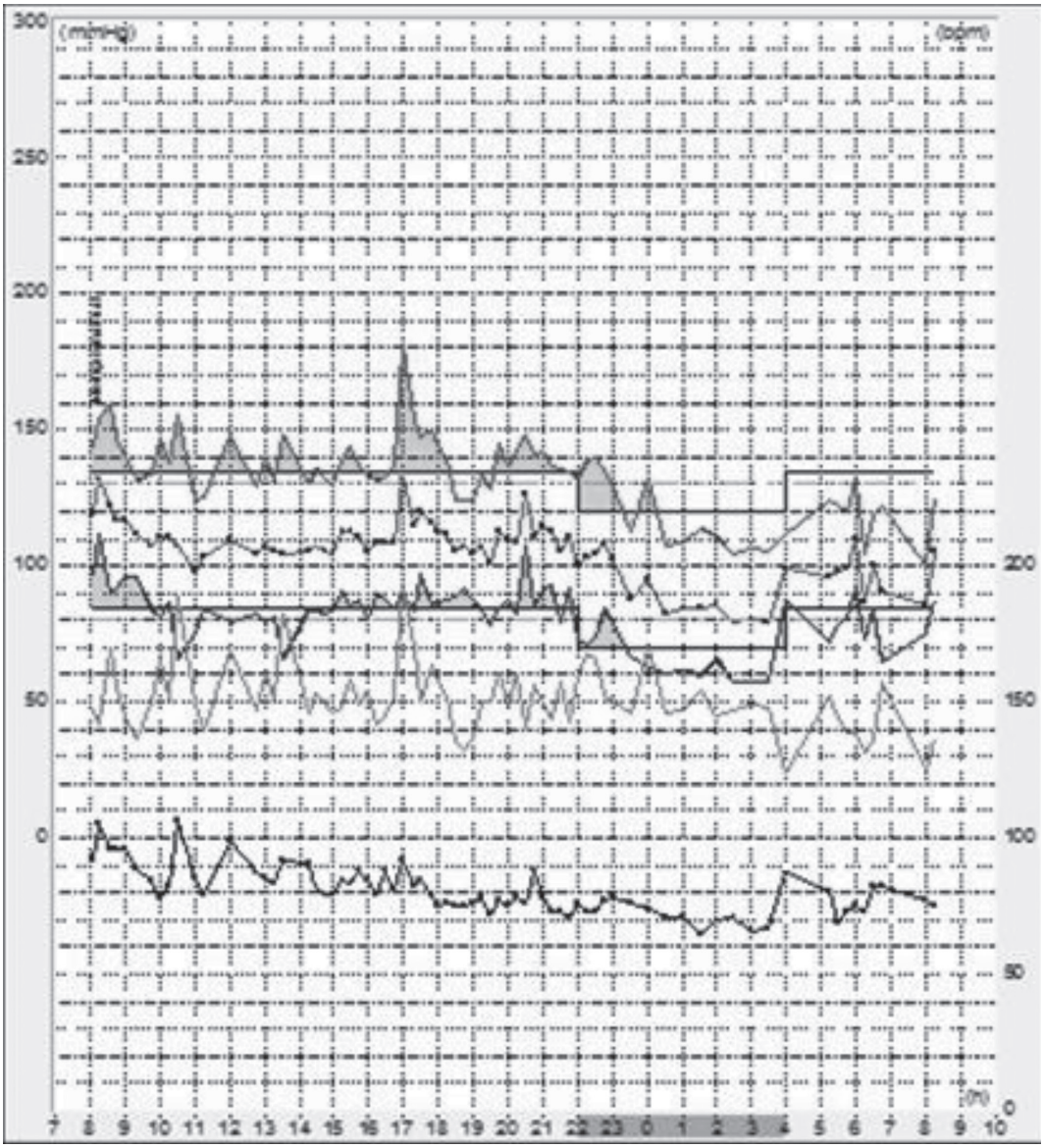


**Figura 2.** Gráfico da monitorização ambulatorial da pressão arterial com as curvas de pressão sistólica, diastólica e média. Setor de Cardiopatia Hipertensiva da Universidade Federal de São Paulo.

O diagnóstico é muito difícil de ser feito, usualmente tardio, devido a pouca especificidade da sintomatologia associada, durante a fase inicial do acometimento vascular. Mas, com a evolução da doença e quando as manifestações do acometimento vascular dominam o quadro clínico, essa possibilidade diagnóstica não deve ser esquecida. Seria então possível se aventar a hipótese de AT em uma paciente jovem, devido ao acometimento arterial difuso.

Essa arterite acomete primariamente a aorta e seus ramos principais, podendo localizar-se na aorta torácica, abdominal, ou acometer todo o vaso e seus ramos. Mesmo com a grande variabilidade na expressão clínica da doença, o acometimento inicial geralmente envolve a artéria subclávia. O processo inflamatório causa espessamento da parede dos vasos afetados, estenose, oclusão ou dilatação das porções arteriais acometidas em graus variados, responsáveis por produzir os sintomas da doença.[5] A paciente relatada apresentou acometimento da artéria subclávia direita, cuja manifestação clínica permitiu a suspeita de AT.

A associação de AT com TB e também com artrite reumatoide, doença de Crohn, lúpus eritematoso sistêmico, tireoidite, colite ulcerativa e espondilite anquilosante é descrita por vários autores.[8,12] No presente caso, nos antecedentes pessoais, a paciente referia ter tido o diagnóstico e realizou tratamento para TB, que posteriormente foi reativada provavelmente com a corticoterapia e/ou terapia imunossupressora.

A redução da elasticidade da aorta e seus ramos ou a estenose das artérias renais são responsáveis pelo desenvolvimento da hipertensão arterial (HA), encontrada em mais de 50% dos pacientes com essa doença.

O exame físico dos pacientes suspeitos revela diferença entre os níveis de pressão arterial medidos nos MMSS. Tipicamente, observa-se uma diferença superior a 10 mmHg entre ambos. Há redução da amplitude dos pulsos em MMSS e inferiores e, muitas vezes, sopros audíveis sobre as artérias subclávias, braquiais, carótidas e abdominais.[4]

Apresentamos o caso de uma paciente do sexo feminino, cujo diagnóstico e início do tratamento da hipertensão arterial foi feito aos 19 anos. Durante o tratamento, por mais de quatro anos, a paciente não foi investigada para uma causa secundária de hipertensão, e, somente depois de quadro clínico de claudicação em MSD seguido de um exame clínico mais adequado, foi detectada a ausência de pulso periférico. A partir daí, foi encaminhada para serviço de referência para investigação.

A AT é doença rara, não sendo surpresa as dificuldades encontradas no diagnóstico correto. Muita atenção é necessária no exame físico, para surpreender as diferenças de amplitude dos pulsos periféricos, das pressões arteriais nos MMSS e para procurar ouvir os sopros nos diferentes territórios vasculares. Porém, é incompreensível a dificuldade inicial dos médicos da atenção básica em detectar estes sinais e o fato de não terem prosseguido a investigação para uma causa secundária de hipertensão arterial em paciente tão jovem. Um exame físico mais cuidadoso poderia detectar mais precocemente a diferença (ou ausência) de pulso. Inclusive, quando esta diferença foi detectada, motivou a investigação da doença de base e o diagnóstico e abordagem da estenose da artéria renal, obtendo-se assim, um melhor controle pressórico. Uma boa observação clínica, com história e exame físico minuciosos são importantes para que se possa solicitar os exames complementares adequados, e, assim, termos espírito crítico sobre eles, correlacionando-os com o quadro clínico.

Apesar da paciente possuir histórico familiar para HA, a possibilidade de hipertensão secundária deveria ser lembrada pela presença dos seguintes indícios clínicos: início da hipertensão antes dos 30 anos, hipertensão estágio 2 e diminuição e/ou ausência de pulsos.[1] No caso relatado, uma etiologia secundária deve ser suspeitada também na presença de hipertensão arterial de difícil controle. Esses indícios devem despertar no clínico a desconfiança de que a estenose de artéria renal seja a causadora do quadro hipertensivo e fazer com que ele continue a investigação para confirmação da possível causa etiológica.

Também vale a pena enfatizar que o Doppler de artérias renais evidenciou sinais de estenose do stent enquanto que a arteriografia mostrou que o mesmo estava pérvio. Fica evidente a dependência do examinador nestes casos. Sabemos que o padrão-ouro para mostrar estas alterações da parede arterial é a angiografia.

Na HA com estenose de artéria renal, o controle dos níveis pressóricos é difícil,[1] fato este que foi comprovado, pois mesmo com maior número de medicamentos, a paciente ainda se mantinha com níveis pressóricos elevados. Alguns pacientes podem apresentar hipertensão arterial de difícil controle agravada pela corticoterapia, o que pode também ter contribuído neste caso.

Embora a HA secundária à estenose da artéria renal seja dependente da ativação do sistema renina angiotensina aldosterona (SRAA) e o uso de medicamento que bloqueie este sistema seja altamente eficaz, nesta paciente, em particular, com estenose unilateral em único rim funcionante, o tratamento clínico da hipertensão com enalapril poderia ser questionado. O uso de inibidor do SRAA em paciente com HRV bilateral ou unilateral associada a rim único pode reduzir a taxa de filtração glomerular, resultando no aumento dos níveis séricos de uréia e creatinina, e sendo assim contraindicado nestes casos.[1] A referida paciente fazia uso de enalapril e possuía estenose de óstio na artéria renal esquerda com sinais de nefropatia crônica à esquerda, e estenose 50% na artéria renal direita. Apesar disto, o fármaco foi utilizado por determinado período, e, felizmente não houve prejuízo da função renal.

Ao se considerar significativa a estenose de artéria renal, a paciente foi submetida à angioplastia da artéria renal direita com colocação de stent, e evoluiu com melhora do controle pressórico.

O envolvimento das artérias coronárias pode ocorrer em até 10% dos casos, porém, após suspeita clínica e realização de coronariografia, não foi constatado nesta paciente.

A paciente permanece em tratamento e acompanhamento ambulatorial, atualmente necessitando de vários agentes anti-hipertensivos para o controle pressórico, além dos medicamentos para controle da doença de base. Há necessidade de acompanhamento periódico quanto à possibilidade de reestenose e exames periódicos da função renal, além de exames de atividade inflamatória conforme solicitação do setor de Reumatologia.

Este relato de caso tem por intenção revelar a importância do diagnóstico da AT como causa secundária de hipertensão em pacientes jovens com manifestações de múltiplas estenoses arteriais não ateroscleróticas. Sua identificação pode levar ao tratamento precoce, possibilitando, assim, uma resposta clínica mais adequada.

## REFERÊNCIAS

1. VI Diretrizes Brasileiras de Hipertensão. Rev Bras Hipertens. 2010;17: 44-51.
2. Elliot WJ. Secondary hypertension: renovascular hypertension. In: Black H, Elliot WG, editors. Hypertension: a companion to Braunwald's Heart Disease. USA: Saunders Elsevier; 2007. p. 93-105.
3. Lupi-Herrera E, Sánchez-Torres G, Marcushamer J, Mispireta J, Horwitz S, Vela JE. Takayasu's arteritis: Clinical study of 107 cases. Am Heart J. 1977;93:94-103.
4. Arend WP, Michel BA, Bloch DA, et al. The American College of Rheumatology 1990 criteria for the classification of Takayasu arteritis. Arthritis Rheum. 1990;33:1129-34.
5. Sharma BK, Jain S, Sagar S. Systemic manifestations of Takayasu arteritis: the expanding spectrum. Int J Cardiol. 1996;54:S149-54.
6. Falcão S, Giorgi DMA, Favarato D, Bortolotto L, Gutierrez OS. Correlação anatomoclínica - Morte súbita em mulher de 24 anos portadora de arterite de Takayasu. Arq Bras Cardiol. 2004;83:182-6.
7. Hata A, Noda M, Moriwaki R, Numano F. Angiographic findings of Takayasu arteritis: new classification. Int J Cardiol. 1996;54:S155.
8. Panico MDB, Spichler ES, Rodrigues LCD, et al. Arterite de Takayasu: aspectos clínicos e terapêuticos em 36 pacientes. J Vasc Bras. 2008;7:123-30.
9. Kerr GS, Hallahan CW, Giordano J, et al. Takayasu's Arteritis. Annals Int Med. 1994;120:919-29.
10. Borelli FAO, Gonzaga C, Lotaif L, et al. Arterite de Takayasu — Conhecer para diagnosticar. Rev Bras Hipertens. 2009;16:254-7.
11. Souza AWS, Neves RMS, Oliveira KR, et al. Tratamento da Arterite de Takayasu. Rev Bras Reumatol. 2006;46:2-7.
12. Ishikawa K. Diagnostic approach and proposed criteria for the clinical diagnosis of Takayasu's arteriopathy. J Am Coll Cardiol. 1988;12:964-72.