OSTEONECROSIS POR BIFOSFONATOS: PRESENTACIÓN DE UN CASO CLÍNICO

Sofia Pérez Rangeón, Alejandro Ostrosky, Daiana Pérez, Elena Maidol, Eduardo Candelo, Román Lell

Hospital Mariano y Luciano de la Vega. Servicio de Cirugía y Traumatología Buco Máxilo Facial. Moreno, provincia de Buenos Aires.

RESUMEN

La osteonecrosis de los maxilares asociada a bifosfonatosfuedefinida como «Área de hueso expuesto en la región máxilo facial que permanece expuesta al menos por 8 semanas, siempre que los pacientes hayan sido prescriptos con bifosfonatos, y en ausencia de terapia radiante». (1) En la actualidad se agregó "hueso expuesto o hueso que se puede sondear a través de una fistula intra o extra oral" (2).

Presentamos un caso clínico de una paciente femenina de 70 años de edad, diagnosticada con cáncer de hueso (osteosarcoma) con foco en la pelvis, historia de consumo de bifosfonatosvía endovenosa durante tres años, zolendronato 70mg, semanalmente. Al momento de la consulta, se encontraba en periodo de remisión de la enfermedad de base y sin consumo de medicación antiresortiva desde hace un año.

Palabras clave: osteonecrosis, bifosfonatos, reabsorción ósea por bifosfonatos, reabsorción ósea de huesos maxilares, reabsorción mandibular bifosfonatos

ABSTRACT

Osteonecrosis of the jaws associated with bisphosphonates was defined as «Area of exposed bone in the maxillofacial region that remains exposed for at least 8 weeks, provided that patients have been prescribed with bisphosphonates, and in the absence of radiant therapy». (1) At present, "exposed bone or bone that can be probed through an intra or extra oral fistula" was added (2).

We present a clinical case of a 70-year-old female patient, diagnosed with bone cancer (osteosarcoma) with a focus on the pelvis, history of consumption of bisphosphonates intravenously for three years, zolendronate 70 mg, weekly. At the time of the consultation, he was in the period of remission of the underlying disease and without consumption of antiresortive medication for a year.

Keywords: osteonecrosis, bisphosphonates, bone phosphonate reabsorption, bone reabsorption of maxillary bones, mandibular reabsorption bisphosphonates.

INTRODUCCIÓN

La osteonecrosis de los maxilares fue definida como un "área de hueso expuesto en la región máxilo facial que permanece expuesta al menos 8 semanas, siempre que los pacientes hayan sido prescriptos con bifosfonatos, y en ausencia de terapia radiante" (1). En la actualidad se agregó "hueso expuesto o hueso que se puede sondear a través de una fistula intra o extra oral" (2).

Los bifosfonatos son análogos estables de los pirofosfatos inorgánicos. Ellos han demostrado su eficacia para el tratamiento de diversas patologías, como las lesiones osteológicas asociadas a metástasis óseas o al mieloma múltiple, la hipercalcemia maligna, la enfermedad de Paget y la osteoporosis. Es importante para el clínico conocer tanto los diferentes tipos de aminobifosfonatos comercializados, así como su potencia relativa. En la actualidad se podría hablar, al menos, de dos entidades con diferentes grados de información científica:

- La osteonecrosis en relación con la administración intravenosa de estos medicamentosy
- La osteonecrosis en relación con la administración oral de los mismos. (3)

Existen diferentes factores de riesgo a tener cuenta en la presentación de osteonecrosis de los maxilares relacionados con los bifosfonatos:

- Los pacientes con mieloma múltiple (MM) tienen el mayor riesgo.
- Los pacientes con tratamiento concomitante con cortico esteroides parecen tener un mayor riesgo de osteonecrosis.
- La vía intravenosa en pacientes oncológicos, los bifosfonatos de mayor potencia (ácido zoledrónico), y un mayor tiempo de empleo y/o dosis se asocian con una mayor frecuencia de presentación de osteonecrosis maxilar asociada a bifosfonatos (OMRB).
- La osteonecrosis suele presentarse en pacientes que han tomado bifosfonatos orales durante más de tres años, con un tiempo medio de consumo de 5,6 años (rango: 3,3-10,2 años) y para los bifosfonatos intravenosos un tiempo inferior a 1 año (9,3 meses para el ácido zoledrónico y 14,1 meses para el pamidronato).
- De los aminobifosfonatos intravenosos, los antecedentes de cirugía dentoalveolar multiplican por siete la posibilidad de presentación de OMRB.
- En laosteonecrosis en relación con aminobifosfonatos orales, es mucho más infrecuentes, el 50% de los casos se presentan espontáneamente (sin antecedentes de cirugía dentoalveolar), y se localizan, mayoritariamente, en los segmentos posteriores de la mandíbula.
- Los efectos de los aminobifosfonatos intravenosos sobre el hueso pueden persistir incluso 10 años después de suspendido el tratamiento.

A continuación, una tabla de los estadios de la osteonecrosis por bifosfonatos, propuesta por la AAOMS:

- Estadio 0: en riesgo. No hay evidencia clínica de necrosis ósea. Presenta síntomas,signos y/o hallazgos radiográficos inespecíficos.
- Estadio I: exposición de hueso necrótico, asintomático y sin signos de infección aguda.
- Estadio II:exposición de hueso necrótico asociado a dolor y signos de infección.
- Estadio III: exposición de hueso necrótico, asociado a dolor, signos de infección, fístula cutánea y evidencia clínica y/o radiográfica de secuestro óseo u otra complicación(fracturas, etc.).

Tratamiento descripto para el manejo de osteonecrosis por bifosfonato (4):

- Categoría de riesgo: Sin exposición aparente de hueso necrótico, en pacientes tratados con bifosfonatos por vía oral por vía intravenosa, no hay tratamiento indicado. Educación de los pacientes.
- Etapa I: hueso expuesto y/o necrótico: enjuague bucal antibacteriano, seguimiento clínico cada 4 meses. Tratamiento con antibacterianos orales, antisépticos orales, control del dolor.
- Etapa II: hueso expuesto y/o necrótico asociado a infección. Presencia de dolor y eritema en el área lesional con o sin drenaje purulento. Tratamiento con antibacterianos de amplio espectro, antisépticos orales, manejo del dolor, desbridamiento superficial para alivio de los tejidos blandos.
- Etapa III: hueso expuesto necrótico en pacientes con infección y dolor, presencia de uno o más fracturas patológicas, fistulas extraoral u osteólisis. Tratamiento con antibacterianos de amplio espectro y antisépticos orales, manejo del dolor, desbridamiento y resección quirúrgica para paliar el dolor y la infección a largo plazo.

CASO CLÍNICO

Concurre al Hospital Mariano y Luciano De La Vega, paciente femenina, de 70 años, con sintomatología dolorosa, en región anterior de maxilar superior que se extendía en reborde alveolar y hueso vestibular. Refiere historia de extracción de pieza dentaria, previa al comienzo del dolor, con 6 meses de evolución y episodios de agravamiento de sintomatología. Al examenintraoral se observa zona de hueso expuesto, de aspecto necrótico.

Como antecedentes nos refiere haber sido diagnosticada con cáncer de hueso (osteosarcoma), con foco en pelvis, medicada durante 3 años con bifosfonatos endovenoso, zolendronato 70mg (semanalmente).

Al momento de la consulta, había remitido la enfermedadde base,luego de haber recibido las respectivas dosis de quimioterapia y radioterapia. Ya no se encontraba tomando dicha medicación desde hacíaun año.

Con la historia clínica de la paciente, se solicita estudios por imágenes respectivos, llegando al diagnóstico de osteonecrosis por bifosfonatos.

TRATAMIENTO

En primera instancia se lleva a cabo un tratamiento conservador, realizándose antibioticoterapia, amoxicilina (875mg), más ácido clavulánico(125mg) cada 12 horas durante 15 días, una higiene oral exhaustiva, colutorio de clorhexidina (0,12%) tres veces al día y control a los 21 días.

Se logra una leve mejoría, pero no del todo satisfactoria, razón por la cual se decide continuar con la misma conducta durante otros 15 días. Cuando recurre al nuevo control:aún persistíala sintomatología, aumento de zona expuesta, con débito purulento. Se procede, a realizar bajo anestesia general,toilette de la zona y eliminación de hueso necrótico con fresado dehueso circundante más indicación de higiene oral minuciosa y colocación de clorhexidina en gel en lecho quirúrgico, con un control a los 15 días. Notándose clara mejoría de la zona y una epitelización parcial de la misma.

En la actualidad, la paciente se encuentra bajo controles periódicos cada seis meses con riguroso régimen de higiene oral, sin zonas de hueso expuesto, sin dolor, y con una integridad de la mucosa oral.

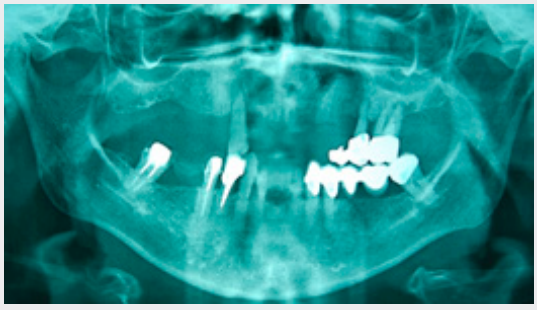

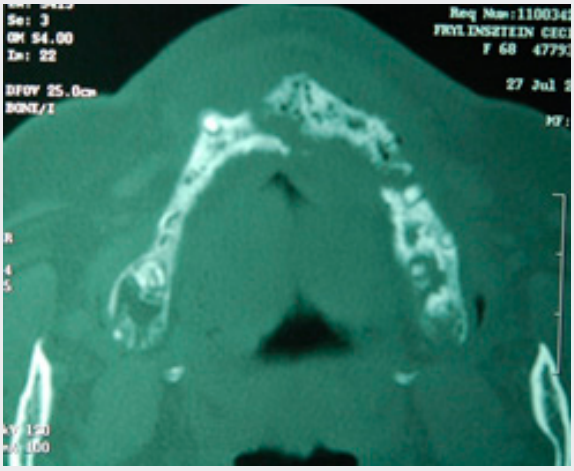

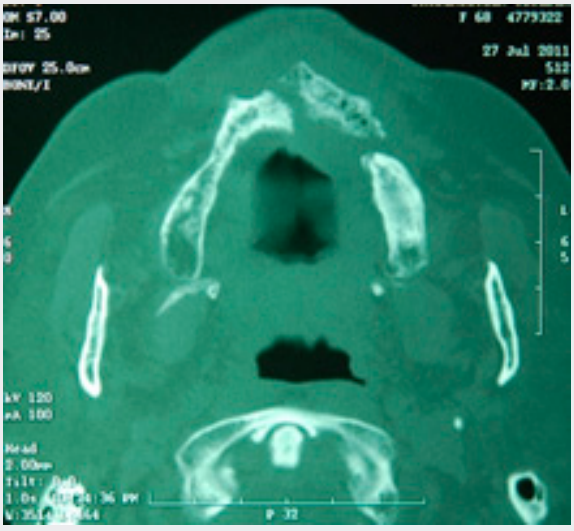

DISCUSIÓN

Los bifosfonatos son análogos estables del pirofosfato, tienen efectos sobre los osteoclastos o sus precursores.

Uno de sus mecanismos de acción, es actuar sobre el osteoclasto maduro. Una vez que se deposita en la matriz, es fagocitado por el mismo, produciendo un incremento de la muerte celular y, en consecuencia, un descenso en la reabsorción ósea, alterando la tasa de remodelado óseo.

Los maxilares son más susceptibles, debido a que la tasa de recambio del hueso alveolar es 10 veces mayor que en los huesos largos. Además, en la mandíbula, la tasa de recambio en el proceso alveolar es 2 veces mayor que en la zona del conducto mandibular y 3 a 5 veces mayor que en la basal. (5)Estudios indican que, en la mandíbula, la tasa de remodelado puede alcanzar el 40% cada año, lo que lo hace más sensible a su acción.(6)

Entre las propiedades biológicas y los mecanismos de acción de los bifosfonatos se encuentran los siguientes:

1. inhibición de la reabsorción ósea osteoclástica;
2. inducción de los osteoblastos a secretar un inhibidor de la secreción ósea mediada por osteoclastos;
3. inducción de apoptosis en los osteoclastos («muerte celular programada»);
4. prevención de la apoptosis de osteocitos y células de la línea osteoblástica, evitando la liberación del contenido celular y sus efectos; y
5. efecto antiangiogénico que reduce el factor de crecimiento endotelial (EGF), lo que puede ser insuficiente en situaciones de curación y/o infección.

A modo de resumen podemos decir que los bifosfonatos inhiben la actividad osteoclástica dando lugar a una disminución de la reabsorción y la remodelación del hueso.

Si correlacionamos nuestro caso clínico, y comparamos con los estadios de la tabla presentada anteriormente, nuestra paciente se encontraba en un estadio II, con períodos de agravamiento de la sintomatología según refirió la paciente. Se decidió realizar tratamiento conservador en primera instancia, y realizar seguimiento constante, el alivio de la sintomatología fue muy leve, incluso hubo episodios con agravamiento de la misma, se decide realizar desbridamiento y eliminar la zona de hueso necrótico, y fresado del hueso circundante, notándose así mejoría, y reepitelización del lecho quirúrgico.

CONCLUSIONES

Las drogas antirresortivas, como los bifosfonatos, tienen su efecto sobre los osteoclastos, encargados del mantenimiento y remodelación natural del hueso. Inhibiendo su acción, disminuyen así, la progresión de la enfermedad resortiva.

Los maxilares son más susceptibles, debido a que la tasa de recambio del hueso alveolar es 10 veces mayor que en los huesos largos. Tal es el caso de nuestra paciente, quien presentaba zonas de secuestros óseos en el maxilar superior.

BIBLIOGRAFÍA

1. Silvia Noemi picardo, Sergio Armando Rodríguez Genta, Eduardo Rey. Osteonecrosis del maxilar asociada a bifosfonatos en pacientes osteoporóticos. Revista española de cirugía oral y máxilo facial. 2015; 3 7 (2): 103-107.

2. Kenneth E Fleisher. Risto Konstio. Swenn Otto. Antiresorptive Drug- related Osteonecrosis of the Jaw (ARONJ)- A Guide to Research. AOCMF Publications, 2016 by AO Foundation, Clavadelestrasse 8, 7270, Platz, Switzerland.

3. L.M. Junquera, R. Martin- Granizo. Diagnóstico, prevención y tratamiento de la osteonecrosis de los maxilares porbifosfonatos. Recomendaciones de la Sociedad Española de Cirugía Oral y Maxilofacial (SECOM).Diagnosis, prevention, and treatment of bisphosphonate-associated osteonecrosis of the jaw. Recommendations of the Spanish Society of Oral and Maxillofacial Surgery (SECOM). Rev. Esp. Cir Oral y Maxilofac. 2008;30,3 (mayo-junio):145-156.

4. American Association of Oral and Maxillofacial Surgeons position paper on bisphosphonates-related osteonecrosis of the jaws. J Oral Maxillofac. Surg. 2007;65:369–76.

5. Prado Bernal N, Carrasco E, Prado Bernal J. Manejo estomatológico del paciente en terapia con bifosfonatos. Rev. ADM 2011; 68(1): 8-16.

6. Misch C. E. Implantología Contemporánea, 3a Edición Barcelona, España: Elsevier, 2009. Cap. 6: 71-90.

7. Márcio Diniz-Freitas, Jacobo Limeres. Prevention of medication-related osteonecrosis of the jaws secondary to tooth extractions. A systematic review. Oral Patol. Oral Cir Bucal. 2016 Mar 1;21 (2):e250-9.

8. Xiaojie Ji, Smruti Pushalkar, Yihong Li, Robert Glickman, Kenneth Fleisher, and Deepak Saxena. Antibiotic Effects on bacterial Profile in osteonecrosis of the Jaw. Oral Dis. 2012 January ; 18(1): 85–95.