Suplemento da Revista da
SOCESP
Sociedade de Cardiologia do Estado de São Paulo

CARDIOMIOPATIA PERIPARTO ASSOCIADA À SÍNDROME DO QT LONGO E SÍNCOPE POR TAQUICARDIA VENTRICULAR POLIMÓRFICA: RELATO DE CASO

PERIPARTUM CARDIOMYOPATHY ASSOCIATED WITH LONG QT SYNDROME AND POLYMORPHIC VENTRICULAR TACHYCARDIA SYNCOPE: A CASE REPORT

Mauricio Gonczy Nunes Bastos[1]
Thiago Andrade de Macedo[1]
Fabio Quartieri Alves[1]
Leandro de Oliveira Jardim[1]
Pedro Gabriel Melo de Barros e Silva[1]
Marcio Campos Sampaio[1]
José Carlos Garcia Teixeira[1]
Valter Furlan[1]

1. Hospital Samaritano Paulista. São Paulo, SP, Brasil.

Correspondência:
Mauricio Gonczy Nunes Bastos.
Hospital TotalCor, Alameda Santos, 764 - Jardim Paulista, São Paulo, SP, CEP: 01418-100.
mgonczy40@gmail.com

Recebido em 14/01/2019,
Aceito em 30/01/2019,

RESUMO

Introdução: A cardiomiopatia periparto é uma causa rara de insuficiência cardíaca no período entre o último mês de gestação e os cinco meses após o parto. A síndrome do QT longo caracteriza-se pelo atraso da repolarização ventricular e pode se manifestar com síncope e morte súbita devido a um tipo de taquicardia ventricular polimórfica conhecida como *torsades de pointes*. Descrição do caso: J.S., 26 anos, sexo feminino, natural e procedente de São Paulo. Paciente puérpera - 40º dia (G3P3A0), procurou o pronto-socorro com queixa de síncope durante amamentação e dispneia em moderados esforços. Durante a avaliação no PS, evoluiu para desconforto torácico e agitação psicomotora, sendo notada taquicardia ventricular não sustentada no monitor cardíaco (*torsades de pointes*), que foi controlada com cardioversão elétrica e sulfato de magnésio intravenoso. O eletrocardiograma mostrou ritmo sinusal, alteração difusa da repolarização ventricular e intervalo QTc de 580 ms. O ecocardiograma mostrou disfunção sistólica moderada, com fração de ejeção do ventrículo esquerdo de 43% à custa de hipocinesia difusa. Após avaliação da equipe de arritmologia chegou-se ao diagnóstico de cardiomiopatia periparto associado à síndrome do QT longo. Foi iniciado tratamento otimizado para insuficiência cardíaca e implantado cardiodesfibrilador por causa de episódios recorrentes de arritmia durante a internação. Discussão: A cardiomiopatia periparto é uma doença rara, porém, tem taxa de mortalidade elevada, entre 18% e 56%. A paciente descrita satisfez os quatro critérios para o diagnóstico: sintomas de insuficiência cardíaca nos primeiros 5 meses depois do parto, ausência de cardiomiopatia prévia, etiologia desconhecida e disfunção sistólica com FEVE < 45%. A síndrome do QT longo é uma doença genética de apresentações variáveis. Os fatores que desencadeiam as taquiarritmias são situações de instabilidade elétrica por hiperatividade do sistema simpático e também situações raras, como a cardiomiopatia periparto. Em casos de arritmias ventriculares graves, o tratamento é o implante de cardiodesfibrilador. Conclusão: A associação da cardiomiopatia periparto com a síndrome do QT longo é rara. A gravidade associada a essas condições torna importante o diagnóstico precoce e tratamento imediato pelo potencial risco de morte associado a ambas as condições clínicas.

Descritores: Cardiomiopatia Período Periparto; Síndrome do QT Longo; Taquicardia Ventricular Polimórfica; Torsades de Pointes.

ABSTRACT

Introduction: Peripartum cardiomyopathy is a rare cause of heart failure during the period between the last month of pregnancy and five months after delivery. Long QT syndrome is characterized by a delay in ventricular repolarization and may manifest with syncope and sudden death due to a type of polymorphic ventricular tachycardia known as torsades de pointes. Case description: J.S., 26-years-old, female, born and residing in São Paulo, Puerperal - 40th day (G3C3A0), went to the emergency room complaining of syncope during breastfeeding and dyspnea on moderate exertion. During evaluation in the ER, the patient developed thoracic discomfort and psychomotor agitation, with non-sustained ventricular tachycardia on the cardiac monitor (torsades de pointes), which was controlled with electrical cardioversion and intravenous magnesium sulfate. The electrocardiogram showed sinus rhythm, diffuse alteration of ventricular repolarization

and QTc interval of 580 ms. The echocardiogram showed moderate systolic dysfunction, with a left ventricular ejection fraction of 43% influenced by diffuse hypokinesia. After evaluation by the arrhythmology team, the diagnosis of peripartum cardiomyopathy associated with long QT syndrome was made. Optimized treatment for heart failure was initiated and a cardioverter-defibrillator was implanted due to recurrent episodes of arrhythmia during hospitalization. Discussion: Peripartum cardiomyopathy is a rare disease, but it has a high mortality rate, between 18% and 56%. The patient described met the 4 diagnostic criteria: symptoms of heart failure in the first 5 months after delivery, absence of prior cardiomyopathy, unknown etiology, and systolic dysfunction with LVEF<45%. Long QT syndrome is a genetic disease of varying presentations. The factors that trigger the tachyarrhythmias are situations of electrical instability due to sympathetic system hyperactivity and rare situations, such as peripartum cardiomyopathy. In cases of severe ventricular arrhythmias, the treatment is a cardioverter-defibrillator implant. Conclusion: The association of peripartum cardiomyopathy with long QT syndrome is rare. The severity associated with these conditions points out early diagnosis and immediate treatment important because of the potential risk of death associated with both clinical conditions.

Keywords: *Peripartium Period; Tachycardia, Ventricular; Torsades de Pointes*

INTRODUÇÃO

A Cardiomiopatia Periparto (CMP) é uma condição clínica rara cujo diagnóstico é baseado em três critérios clínicos de acordo com a *European Society of Cardiology (ESC) Working Group on Peripartum Cardiology:*[1] a) surgimento de sintomas de insuficiência cardíaca (IC) entre o último mês de gestação e o quinto mês de puerpério; b) disfunção sistólica do ventrículo esquerdo (fração de ejeção < 45%); c) ausência de outra etiologia aparente para a IC. Arritmias cardíacas ocorrem em cerca de 19% das pacientes das pacientes com CMP.[2] Um registro que incluiu 9.841 mulheres internadas com diagnóstico de CMP demonstrou uma prevalência de taquicardia ventricular de 4,2%. A morbimortalidade intrahospitalar, o tempo de internação, os custos e o número de procedimentos foram significativamente maiores no grupo de pacientes que apresentaram arritmia. Em raros casos pode ocorrer associação com doenças como a Síndrome do QT Longo (SQTL),[3] cujo retardo na repolarização ventricular pode determinar predisposição a arritmias ventriculares malignas, com destaque para a taquicardia ventricular polimórfica, principalmente a torsades de pointes.[4]

DESCRIÇÃO DO CASO

Paciente de 26 anos, feminina, admitida no serviço de emergência no 40º dia de puerpério, atualmente na terceira gestação. Relatou início recente de dispneia aos moderados esforços (não apresentava previamente) e dois episódios de perda de consciência durante amamentação, sem pródromos e sem causa aparente. Negou antecedentes patológicos cardiovasculares ou obstétricos. Negou etilismo e tabagismo. Apresentava-se em bom estado geral, eupneica, PA: 128/70 mmHg, FC: 72 bpm, sem edema periférico, restante com exame físico normal. O eletrocardiograma (ECG) inicial demonstrou ritmo sinusal, alteração difusa da repolarização e alargamento do intervalo QT (QTc 580ms). Figura 1 Os exames laboratoriais iniciais foram: Hb: 12,5 g/dl; Leucócitos: 8.200/mm^3; Plaquetas 205.000/mm^3; Cr: 0,83 mg/dL; U: 11 mg/dL; Na: 143 mmol/L; K: 3,3 mmol/L; Mg: 2,1 meq/L. A paciente evoluiu subitamente com desconforto torácico, sem instabilidade hemodinâmica e sem alteração do nível de consciência, sendo evidenciado taquicardia ventricular não sustentada e taquicardia ventricular polimórfica (torsades de pointes). (Figura 2) Considerando a estabilidade hemodinâmica, foi optado por administrar rapidamente Sulfato de Magnésio (2g) IV, obtendo-se reversão para ritmo sinusal. Foi submetida a ecocardiograma transtorácico que demonstrou hipocinesia difusa do ventrículo esquerdo - fração de ejeção: 0,43 (Simpson). A paciente internada e avaliada pela equipe da Arritmologia. Foram iniciadas medidas para IC, sendo indicado implante de cardiodesfibrilador (CDI) admitindo-se que os dois episódios de síncope sem pródromos provavelmente

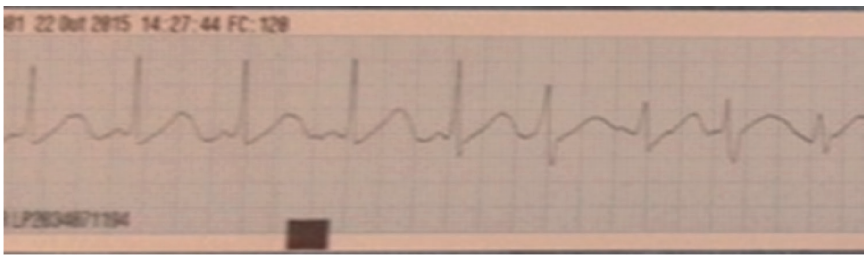

Figura 1. Eletrocadiograma. Derivação DII: ritmo sinusal, FC: 101 bpm.

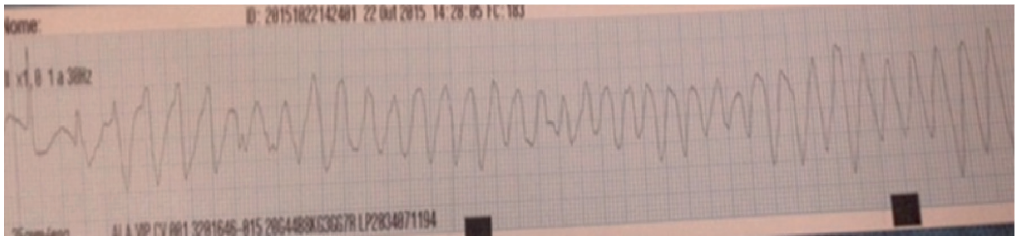

Figura 2. Eletrocadiograma. Derivação DII: taquicardia ventricular polimórfica (torsades de pointes).

foram relacionados à presença de arritmia ventricular complexa. A paciente evoluiu bem, com melhora dos sintomas e recebeu alta hospitalar dois dias após implante de CDI, mantendo o uso de betabloqueador. Foi reavaliada ambulatorialmente e não apresentou novos episódios de síncope.

DISCUSSÃO

Dentre os critérios clínicos para o diagnóstico de CMP recomendados pela *European Society of Cardiology (ESC) Working Group on Peripartum Cardiology a* paciente descrita apresentava os seguintes: a) desenvolvimento de cardiomiopatia nos primeiros cinco meses de puerpério; b) ausência de cardiomiopatia prévia e c) disfunção sistólica do ventrículo esquerdo. A incidência[4,5] da CMP varia de acordo com a localização geográfica, havendo variação nos diversos países: Japão (1:20.000), Dinamarca (1:10.149), Estados Unidos (1:4.000) e África do Sul (1:1000). No Brasil, não temos dados sobre estimativa da incidência de CMP. Dentre os fatores de risco descritos[6,7] para seu desenvolvimento destacam-se: raça negra, multiparidade, idade materna avançada, hipertensão arterial e pré-eclâmpsia. Durante a gravidez, alguns sintomas como dispneia, fadiga e edema periférico podem não ser reconhecidos como relacionados à IC, sendo erroneamente interpretados como parte das adaptações cardíacas da gravidez. O tratamento farmacológico a ser instituído durante a gravidez, deve considerar cuidadosamente as contraindicações, riscos e benefícios da terapêutica instituída.[6] No puerpério, o tratamento deve ser semelhante ao utilizado para IC por outras etiologias, tais com utilização de inibidores da enzima conversora de angiotensina, bloqueador do receptor de angiotensina II, betabloqueadores e espironolactona. Até 32% das pacientes podem apresentar recuperação completa ou quase completa da função ventricular nos primeiros seis meses de evolução.[8] Trata-se de uma doença com elevada mortalidade, com taxas que podem atingir até 32%[9] a depender da apresentação clínica e da repercussão sobre a função ventricular.

A síndrome do QT longo (SQTL) é uma canalopatia cardíaca caracterizada pelo atraso na repolarização miocárdica, com prolongamento do intervalo QT (> 480 msec), podendo ser dividida em formas congênitas e adquiridas, com incidência estimada em 1:2.500.[10] Nessa condição patológica são descritas arritmias cardíacas graves, tais como taquicardia ventricular e fibrilação ventricular. A presença dessas arritmias agrava o prognóstico, com potencial evolução para síncope e morte súbita. Entre os fatores que desencadeiam as arritmias são descritas condições que podem desencadear instabilidade elétrica por hiperatividade do sistema simpático (estresse físico e emocional) e ainda situações menos frequentes, como a CMP.[11] São descritas algumas associações genéticas e perfis fenotípicos, tais como na SQTL1 (eventos cardíacos desencadeados por exercícios físicos e natação), SQTL2 (eventos cardíacos relacionados com o período pós parto), SQTL3 (eventos relacionados ao período de sono). O tratamento baseia-se no uso de betabloqueadores e a eficiência depende do genótipo apresentado, sendo a SLQT1 e a SLQT2 os tipos com melhor resposta.[12] Para pacientes SQTL sem antecedente de sincope, arritmias ventriculares, história familiar de morte súbita ou intervalo QT não superior a 500 milissegundos pode não ser necessário uso de betabloqueador, porém para pacientes com síncope sem outra causa aparente ou morte súbita revertida, o implante de CDI é recomendado, além da terapia com betabloqueador. Em mães com SQTL, um betabloqueador deve ser iniciado e mantido durante a gestação, inclusive no puerpério, mesmo em pacientes que estejam amamentando (classe de recomendação I, nível de evidência B).[13,14] Em pacientes com formas adquiridas que evoluem para torsades de pointes, o sulfato de magnésio intravenoso e marcapasso atrial/ventricular podem ser opções para os casos que se apresentam sem instabilidade. O implante do CDI associado a betabloqueador pode ser indicado na perspectiva de redução do risco de morte súbita em pacientes com SQTL que apresentem síncope e/ou taquicardia ventricular documentada e que tenham expectativa de vida superior a 1 ano (classe de recomendação II, nível de evidência B).[15] Como a paciente apresentou sincope sem pródromos e sem causa aparente, durante a amamentação, admitiu-se como provável causa taquicardia ventricular polimórfica (torsades de pointes) associado a SQTL, sendo indicado CDI com prevenção secundária de morte súbita.

CONCLUSÃO

A associação da cardiomiopatia periparto com a síndrome do QT longo é rara. A gravidade associada a essas condições torna importante o diagnóstico precoce e tratamento imediato pelo potencial risco de morte associado a ambas as condições clínicas.

CONFLITOS DE INTERESSE

Os autores declaram não possuir conflitos de interesse na realização deste trabalho.

CONTRIBUIÇÕES DOS AUTORES: Cada autor contribuiu individual e significativamente para o desenvolvimento do manuscrito. MGNB, FQA e TAM contribuíram na redação do manuscrito. MGNB, FQA, LOJ, TAM, PGMB e MS acompanharam a paciente e revisaram os dados clínicos e de prontuário. MGNB, TAM, FQA, LOJ, PGMBS, MCS, JCGT, VF realizaram a pesquisa bibliográfica, revisaram o manuscrito e contribuíram com o conceito intelectual do estudo.

REFERÊNCIAS

1. Sliwa K, Hilfiker-Kleiner D, Petrie MC, Mebazza A, Pieske B, Buchmann E, et al. Current state of knowledge on aetiology, diagnosis, management, and therapy of peripartum cardiomyopathy: a position statement from the Heart Failure Association of the European Society of Cardiology Working Group on peripartum cardiomyopathy. Eur J Heart Fail. 2010;12(8):767-78.
2. **Mallikethi-Reddy S, Akintoye E, Trehan N, Sharma S, Briasoulis A, Jagadeesh K, et al. Burden of arrhythmias in peripartum cardiomyopathy: Analysis of 9841 hospitalizations. Int J Cardiol. 2017;235:114-7.**
3. Barcelos AM, Teixeira MA, Maia MC, Camanho LEM, Assumpção, OQ . Síndrome do QT longo e Torsades de pointes pós-parto. Arq Bras Cardiol. São Paulo, 2009;93(4) e58-e59.
4. **Sliwa K, Böhm M. Incidence and prevalence of pregnancy--related heart disease. Cardiovasc Res. 2014;101(4):554-60.**
5. **Barasa A, Rosengren A, Sandström TZ, Ladfors L, Schaufelberger M, Heart Failure in Late Pregnancy and Postpartum: Incidence and Long-Term Mortality in Sweden from 1997 to 2010. J Card Fail. 2017;23(5):370-8.**
6. Elkayam U, Akhter MW, Singh H, Khan S, Bitar F, Hameed A, et al. Pregnancy-associated cardiomyopathy: clinical characteristics and a comparison between early and late presentation. Circulation. 2005;111(16):2050-5.
7. **Sliwa K, Mebazaa A, Hilfiker-Kleiner D, Petrie MC, Maggioni AP, Laroche C, et al. Clinical characteristics of patients from the worldwide registry on peripartum cardiomyopathy (PPCM): EURObservational Research Programme in conjunction with the Heart Failure Association of the European Society of Cardiology Study Group on PPCM. Eur J Heart Fail. 2017;19(9):1131-41.**
8. Tedoldi CL, Freire CMV, Bub TF, Lopes CMC, Bortolotto MRL, Achá RES, et al. Sociedade Brasileira de Cardiologia. Diretriz da Sociedade Brasileira de Cardiologia para Gravidez na Mulher Portadora de Cardiopatia. Arq Bras Cardiol. 2009;93(6 supl.1): e110-e178.
9. **Bhalerao A, Garg R. Pregnancy outcome in Peripartum Cardiomyopathy. International Journal of Obstetrics and Gynaecology Research. 2016;3(8):438-49.**
10. Shah M, Akar FG, Tomaselli GF. Molecular basis of arrhythmias. Circulation. 2005;112(16):2517-29.
11. Vincent GM. Long QT syndrome. Cardiol Clin. 2000;18(2):309-25.
12. Schwartz PJ, Crotti L, Insolia R. Long-QT syndrome: from genetics to management.Circ ArrhythmElectrophysiol. 2012; 5(4):868-77.
13. Seth R, Moss AJ, McNitt S, Zareba W, Andrews ML, Qi M, et al. Long QT syndrome and pregnancy. J Am Coll Cardiol 2007;49(10):1092–98.
14. **Schaefer C, Paul WJ, Miller PRK. Drugs during Pregnancy and lactation 3.ed. 2014.**
15. **Al-Khatib SM, Stevenson WG, Ackerman MJ, Bryant WJ, Callans DJ, Curtis AB, et al. 2017 AHA/ACC/HRS Guideline for Management of Patients With Ventricular Arrhythmias and the Prevention of Sudden Cardiac Death: Executive Summary. Circulation. 2018;138(13): e210-e271.**