Linfoma de células NK/T subtipo nasal – relato de caso

Nasal subtype NK/T cell lymphoma – case report

Diniz Brum Lamaison[1], Matheus Navarrina Trindade2, Flávia Vieira Lopes[3]
Josué Almeida Victorino[4], Marina Pasa[5], Bruna de Matos Bauer[6]

RESUMO

O linfoma de células NK/T subtipo nasal tem baixa incidência e alta agressividade, mostrando-se necessário diagnóstico precoce. Tal se mostra desafiador devido à sua manifestação clínica inicial, semelhante a quadro infeccioso de vias aéreas superiores. Por meio deste estudo observacional descritivo, relatam-se casos deste linfoma acometendo paciente masculino e outro feminino, ambos com diagnóstico tardio e com envolvimento de vias aéreas superiores sem resposta à antibioticoterapia. À exame de imagem, apresentaram lesão expansiva em cavidade nasal e o diagnóstico se deu por meio de estudo histológico com marcadores imuno-histoquímicos de células NK atípicas e presença de vírus Epstein-Barr (EBV).

PALAVRAS-CHAVE: Linfoma de células NK/T tipo nasal, Epstein-Barr vírus, linfoma não-hodgkin, linfoma de células T periférico

ABSTRACT

Nasal subtype NK/T cell lymphoma has a low incidence and high aggressiveness, and early diagnosis is necessary. This is challenging due to its initial clinical manifestation, similar to an upper airway infection. Through this descriptive observational study, we report cases of this lymphoma affecting a male and a female patient, both with late diagnosis and involvement of the upper airways without response to antibiotic therapy. On imaging scan, they presented an expansive lesion in the nasal cavity and the diagnosis was made through histological study with immunohistochemical markers of atypical NK cells and the presence of Epstein-Barr virus (EBV).

KEYWORDS: NK/T-cell lymphoma nasal type, Epstein-Barr virus, Lymphoma non Hodgkin, T-cell lymphoma

[1] Médico residente em Medicina Interna (Médico residente em Medicina Interna)
[2] Estudante de Medicina (Estudante de Medicina)
[3] Médica residente em Medicina Interna (Médica residente em Medicina Interna)
[4] Médico Preceptor da Residência Médica – Medicina Interna da Universidade Federal de Ciências da Saúde de Porto Alegre (UFCSPA) (Médico Preceptor da Residência Médica – Medicina Interna – UFCSPA)
[5] Médica residente em Medicina Interna (Médica residente em Medicina Interna)
[6] Médica residente em Dermatologia (Médica residente em Dermatologia)

INTRODUÇÃO

As células NK correspondem à maior parcela daquelas pertencentes ao sistema imunitário inato, representando cerca de 10% dos linfócitos em sangue periférico. Apresentam atividade citotóxica inespecífica contra células neoplásicas ou infectadas por fagócitos e por bactérias. As alterações que envolvem as células NK são incomuns, contabilizando menos de 5% de todas neoplasias linfoides, constituindo um grupo heterogêneo de doenças. O linfoma de células NK/T tipo nasal é uma doença que acomete, primariamente, a cavidade nasal e os seios paranasais, sendo mais prevalente em adultos do sexo masculino (2). Na maioria dos casos, os sintomas iniciais da doença são inespecíficos, como rinorreia, obstrução nasal e epitaxe, mimetizando quadro de infecção nasosinusal não responsiva à antibioticoterapia. O diagnóstico é feito com base em análise do tecido por meio do estudo histológico com marcadores de células NK/T e do vírus Epstein-Barr (EBV), que é fundamental na fisiopatologia da doença. Tem evolução agressiva e rápida, com 2/3 dos pacientes tendo diagnóstico em estágio avançado (1).

O presente estudo tem por finalidade relatar dois casos diagnosticados de linfoma de células NK/T tipo nasal na Irmandade da Santa Casa de Porto Alegre, traçando um paralelo entre diagnóstico, evolução e tratamento desta doença de baixíssima incidência.

RELATO DE CASOS

Caso 1: R.M.A., masculino, 49 anos, branco, previamente hígido. Paciente relata ter iniciado com dor e aumento do volume em face associado à secreção nasal fétida há 2 meses. Após retirada de dente séptico, evoluiu com abscesso em palato, sendo internado em cidade de origem e tratado com antibioticoterapia endovenosa. Dias após alta hospitalar, evoluiu com drenagem espontânea da lesão, evidenciando-se perfuração de palato importante (Figura 1). Ademais, queixava-se de perda ponderal, cerca de 22 kg em dois meses e sudorese noturna. Negava febre vespertina. Transferido para Santa Casa de Misericórdia de Porto Alegre, iniciada investigação com TC de face, a qual evidenciou material com densidade de partes moles no interior das cavidades maxilares, frontal, esfenoidal e em células etmoidais à esquerda, associada a espessamento do revestimento mucoso e presença de secreção bolhosa no interior da nasofaringe e orofaringe à direita, reduzindo moderadamente a coluna aérea, com impregnação anômala pelo meio de contraste, sugerindo coleção inflamatória. Realizada biópsia da lesão, coletado cultural da secreção de orofaringe e iniciada antibioticoterapia de amplo espectro. Solicitados laboratoriais para investigação complementar, anemia com padrão de doença crônica (hemoglobina 8,7 g/dL), linfopenia (linfócitos 511/μL) e discreta plaquetopenia (130.000 plaquetas/μL), PCR 145,89 mg/L, albumina 2,9 mg/dL (3,5 – 4,5 mg/dL), sorologias para Hepatite B e C, HIV e sífilis negativas e demais exames bioquímicos dentro do limite de normalidade. O resultado do exame histopatológico em conjunto com estudo imuno-histoquímico evidenciou positividade para os marcadores: CD2, CD 56, TIA 1, EBV-DNA, CD 30, CD 5 e Ki-67 estimado de 80%, fechando-se diagnóstico de Linfoma de células NK/T tipo nasal. Solicitado PCR para Epstein-Barr vírus, devido à correlação fisiopatológica, sendo positivo com 4063 cópias/mL. Procedido estadiamento, então, com PET-CT, que revelou presença de tecido infiltrativo em nasofaringe e fossa nasal à esquerda, compatível com doença linfoproliferativa (Figura 2), além de pequenos linfonodos cervicais com atividade metabólica, podendo estar relacionados à doença de base. Sem evidência de outras áreas de atividade metabólica anormal. Biópsia de medula

Figura 1. **Lesão infiltrativa e perfurante em palato.**

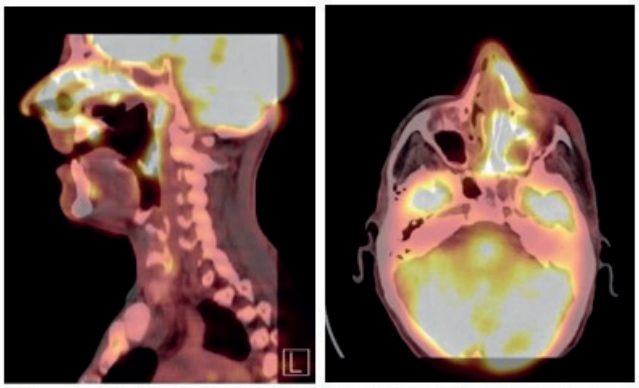

Figura 2. **PET-CT mostrando hipercaptações em nasofaringe e fossa nasal esquerda.**

óssea com medulograma sem evidência de acometimento de Linfoma não Hodgkin e discreta hipoplasia de linhagem eritroide. Iniciado tratamento com protocolo SMILE, paciente evoluiu com neutropenia importante e choque séptico refratário, indo a óbito.

Caso 2: M.C.L., feminino, 35 anos, branca, previamente hígida, iniciou com edema em face, em nível de maxilar direito associado à presença de drenagem de secreção nasal. Realizou antibioticoterapia parenteral – cefepime e vancomicina – por 15 dias, evoluindo com complicação periorbitária ipsilateral. Indicado, então, procedimento endonasal, em cidade de origem, que evidenciou diversos pólipos e mucosa de aspecto granulomatoso, realizadas biópsias e AP sugestivo de Linfoma. Transferida para Santa Casa de Misericórdia de Porto Alegre. Na chegada, solicitaram-se revisão de lâminas e TC de crânio e região cervical, com alterações pós-cirúrgicas por antrectomia e turbinectomia bilateral, com espessamento do revestimento mucoso do seio maxilar direito, especialmente em sua parede anterior e junto ao recesso alveolar com sinais de erosão da parede posterior e infiltração da musculatura pterigoidea e de fossa pterigopalatina. Além deste, foram também encontrados erosão do assoalho da órbita direita com extensão para o espaço extraconal e envolvimento do músculo reto inferior. Após revisão de lâminas associadas a estudo imuno-histoquímico, confirmou-se o diagnóstico de Linfoma de células NK/T tipo nasal ao ser encontrado infiltrado em mucosa do trato respiratório superior, com edema e predomínio linfoplasmocitário. Verificaram-se positivos os marcadores CD3 citoplasmático, CD8, CD43, CD30, TIA1 e EBV early RNA. Procedido estadiamento com PET-CT, constatou-se presença de atividade metabólica aumentada em seio maxilar direito (SUV 7.9), estendendo-se para região orbital, paredes laterais e posterior (Figura 3), em relação ao parênquima hepático. Verifica-se, também, ausência de outras áreas de atividade metabólica anormal. Biópsia de medula óssea negativa para invasão neoplásica. Optou-se por protocolo SMILE com PET-CT após C2 serem evidenciadas áreas de mesma captação e de captação maior em relação ao PET-CT inicial. Assim, observou-se

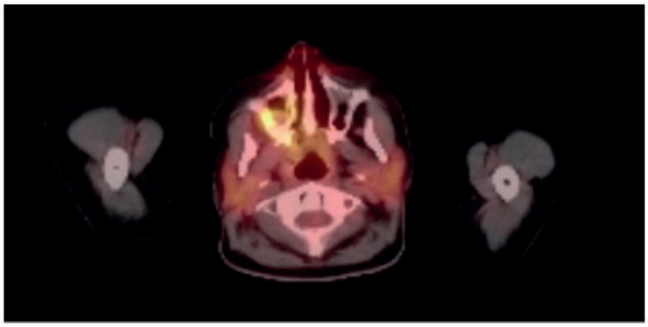

Figura 3. **PET-CT mostrando hipercaptações em seio maxilar**

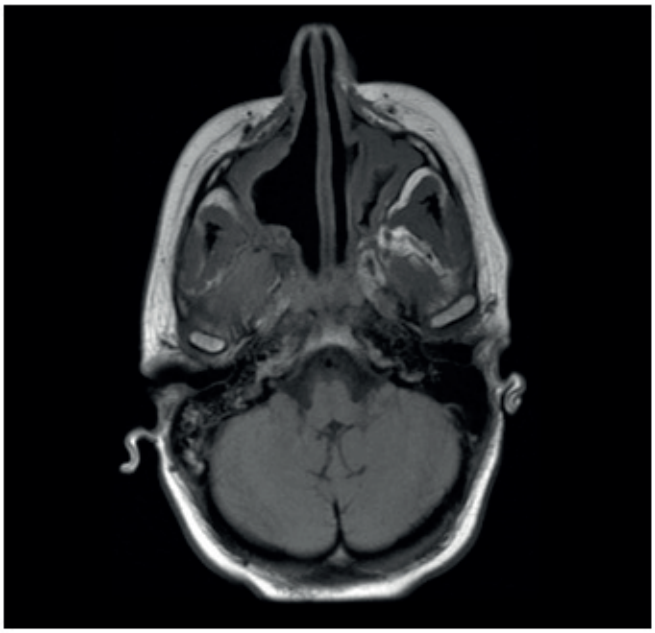

Figura 4. **RNM pós término de radioterapia evidenciando diminuição da massa tumoral em seio maxilar direito após perda de tecido fisiológico.**

refratariedade à primeira linha. Desse modo, a terapêutica elegida foi radioterapia em 50Gy, com arcos modulados para proteção de globo ocular, parótidas e nervos óticos. À análise por meio de RNM antes do término da radioterapia, foi evidenciada redução parcial do tumor e descartada progressão local. Assim, optou-se por transplante de células tronco-hematopoiéticas autólogo para consolidação. O caso está em seguimento em resposta parcial com possibilidade de resposta completa.

REVISÃO

O linfoma de células NK/T tipo nasal enquadra-se como linfoma de células T periférico, grupo de doenças que constitui menos de 15% de todos os linfomas não Hodgkin em adultos e, geralmente, têm comportamento agressivo. Esse linfoma é mais prevalente na Ásia e em populações nativas da América Central e do Sul, cuja frequência nestas populações é de cerca de 5% (1,2).

A idade média de apresentação é em torno de 52 anos, com predomínio no sexo masculino em uma proporção de 2:1. Além disso, majoritária parcela dos pacientes manifesta doença localizada, o que se traduz em sintomas de nasais, como obstrução, epistaxe e infiltração dos tecidos adjacentes, envolvendo seios das faces e palato. Outros tecidos extranodais também podem ser acometidos dire-

ta ou indiretamente, como vias aéreas superiores, anel de Waldeye, trato gastrointestinal, pele, testículos, pulmões, olhos e tecidos moles. O envolvimento de medula óssea e sintomas B são vistos, respectivamente, em 10% e 35% dos pacientes. Aproximadamente 3% daqueles acometidos pelo linfoma de células NK/T tipo nasal apresentam síndrome hemofagocítica (9).

A patogênese do linfoma de células NK/T é pobremente compreendida, mas se sabe que está relacionada, em partes, com a infecção das células tumorais pelo vírus Epstein-Barr (EBV). Virtualmente, todos os casos contêm EBV DNA detectável nas células tumorais. Além disso, uma alta porcentagem dos tumores apresenta superexpressão da proteína tumoral TP53, com cerca de 25% dos casos evidenciando mutação da p53 selvagem. Entretanto, diferentemente de outros tumores em que há correlação entre a superexpressão da TP53 e da proteína p21, não é observada associação entre os níveis destas proteínas. Após a mutação da p53, outras alterações comuns observadas são as relacionadas à via JAK/STAT, particularmente JAK3, sugerindo que o aumento na sinalização dessa via possibilita o crescimento e a sobrevivência das células tumorais. Outro gene que tem sido associado à patogênese é o PRDM1, também conhecido como Blimp-1, que tem *loci* no cromossomo 6 e, frequentemente, é deletado nas células tumorais (10).

Em caso de linfoma agressivo e de envolvimento extranodal, caracterizado por infiltrado linfoide polimorfo que invade o endotélio, é importante considerar a possibilidade de linfoma de células NK/T, já que, à microscopia, a morfologia das células tumorais é bastante variável, apresentando-se como mistura de pequenas e de grandes células. O leito vascular invadido sofre necrose fibrinoide e os tecidos adjacentes apresentam necrose de coagulação. Caso haja suspeita, o diagnóstico é feito com base na análise de biópsia do tecido envolvido, que deve conter marcadores de células NK/T e do EBV, em até 7 dias. Somado a isso, marcadores CD56 são tipicamente expressos. Mais de 90% dos casos de tumor NK/T são originados de células NK verdadeiras, expressando CD2, CD3 citoplasmático e CD56 e é negativo CD3 de superfície (8,2,9).

O tratamento do linfoma de células NK/T de células nasais é determinado, sobretudo, a partir do estadiamento da doença, sendo definido pela classificação de Lugano. Aproximadamente 70% dos pacientes com doença localizada apresentam boa resposta à radioterapia associada ou não à quimioterapia, tendo sobrevida média de 3 a 5 anos. Se comparados, pacientes que têm diagnóstico da doença em estadiamento avançado têm resposta pouco efetiva à quimioterapia, com sobrevida média de 4 meses. Para doença localizada, a terapêutica elegida é quimioterapia associada à radioterapia. Estudos recentes evidenciam que a dose de radiação é preponderante para a resposta ao tratamento, mostrando maior índice de sucesso em doses ≥ 50Gy. Em relação ao protocolo quimioterápico, o escolhido é o regime SMILE (dexametasona, metotrexato, ifosfamida, L-asparaginase e etoposide). Em estudo prospectivo com 29 pacientes com diagnóstico precoce de linfoma de células NK/T tipo nasal, a resposta ao SMILE foi rápida e vista já mesmo após 2 ciclos, tendo, depois de 2 ou 3 ciclos, taxa efetiva de 86% e de resposta completa de até 69%. Já quando a radioterapia é associada à quimioterapia, a taxa efetiva é de 89,7% com resposta completa indeterminada (5-7).

Nos casos de doença avançada, recidiva e refratária, estudo de segunda fase mostra, com protocolo SMILE, que o índice de resposta objetiva ao tratamento após 2 ciclos é de, respectivamente, 80%, 93% e 25%; já o índice de cura é 40%, 64% e 0%, com média de acompanhamento de 24 meses. Elencando a resposta aos possíveis tratamentos, em ordem decrescente, têm melhores resultados pacientes com doença recidivada, avançada e refratária. Análise retrospectiva de 58 casos publicados de transplantes de células hematopoiéticas autólogos mostrou que pacientes em estágio avançado da doença em remissão têm sobrevida significativamente superior àqueles com doença refratária ou que não entraram em remissão (7).

A infecção por EBV é latente no caso de linfoma, pois, durante a apoptose das células tumorais, fragmentos de seu DNA são lançados na circulação, podendo ser quantificados por PCR. Estudos recentes apontam nível de EBV-DNA relacionado à progressão tumoral, logo seu valor é inversamente proporcional à sobrevida do paciente. Monitorização seriada de EBVDNA é útil para analisar resposta e possível reincidência (3). O prognóstico *Korean Prognostic Score*, baseado em uma análise retrospectiva de 262 pacientes, identificou quatro fatores prognósticos, sendo: (i) sintomas B; (ii) lactato desidrogenase; (iii) estágio clínico e (iv) linfonodospatias regionais (4)(3).

CONCLUSÃO

Conclui-se, por meio deste estudo, que o linfoma de células NK/T tipo nasal é uma doença que acomete primariamente a cavidade nasal e os seios paranasais, sendo mais prevalente em adultos do sexo masculino. Na maioria dos casos, os sintomas iniciais da doença identificados são inespecíficos, como rinorreia, obstrução nasal e epitaxe, confundindo-se com quadro de infecção nasosinusal não responsiva à antibioticoterapia. O diagnóstico é feito com base em análise do tecido por meio do estudo histológico com marcadores de células NK/T e do vírus Epstein-Barr (EBV), que é fundamental na fisiopatologia da doença. Tem evolução agressiva e rápida, com 2/3 dos pacientes tendo diagnóstico em estágio avançado. O prognóstico da doença se dá por meio de análise quantitativa do EBV-DNA sérico por PCR, sendo sua quantidade inversamente proporcional à expectativa de vida do paciente, podendo predizer recidiva.

REFERÊNCIAS

1. Swerdlow SH, Campo E, Pileri SA, et al. The 2016 revision of the World Health Organization classification of lymphoid neoplasms.

Blood 2016; 127:2375.
2. Jaffe ES, Chan JK, Su IJ, et al. Report of the Workshop on Nasal and Related Extranodal Angiocentric T/Natural Killer Cell Lymphomas. Definitions, differential diagnosis, and epidemiology. Am J Surg Pathol 1996; 20:103.
3. Liang R. Advances in the management and monitoring of extranodal NK/T-cell lymphoma, nasal type. Br J Haematol 2009; 147:13.
4. Au WY, Ma SY, Chim CS, et al. Clinicopathologic features and treatment outcome of mature T-cell and natural killer-cell lymphomas diagnosed according to the World Health Organization classification scheme: a single center experience of 10 years. Ann Oncol 2005; 16:206.
5. Isobe K, Uno T, Tamaru JI, et al. Extranodal natural killer/T-cell lymphoma, nasal type: the significance of radiotherapeutic parameters. Cancer. 2006;106(3):609-615.
6. Yamaguchi M, Tobinai K, Oguchi M, et al. Phase I/II study of concurrent chemoradiotherapy for localized nasal natural killer/T-cell lymphoma: Japan Clinical Oncology Group Study JCOG0211. J Clin Oncol. 2009;27(33):5594-5600.
7. Yamaguchi M, Tobinai K, Oguchi M, et al. Concurrent chemoradiotherapy for localized nasal natural killer/T-cell lymphoma: an updated analysis of the Japan clinical oncology group study JCOG0211. J Clin Oncol. 2012;30(32): 4044-4046.
8. Chan JK, Quintanilla-Martinez L, Ferry JA, Peh SC. Extrannodal NK/T-cell lymphoma, nasal type. In: Swerdlow SH, Campo E, Harris NL, et al, eds. WHO Classification of Tumours of Haematopoietic and Lymphoid Tissues. Lyon: IARC; 2008:285-288
9. Kwong YL. Natural killer-cell malignancies: diagnosis and treatment. Leukemia. 2005;19(12): 2186-2194
10. Au WY, Pang A, Choy C, Chim CS, Kwong YL. Quantification of circulating Epstein-Barr virus (EBV) DNA in the diagnosis and monitoring of natural killer cell and EBV-positive lymphomas in immunocompetent patients. Blood. 2004;104(1): 243-249

✉ Endereço para correspondência
Diniz Brum Lamaison
Rua Uruguai, 1920/902
99.010-111 – Passo Fundo/RS – Brasil
☎ (54) 9133-3182
diniz_lamaison@hotmail.com

Recebido: 26/2/2020 1 – Aprovado: 3/5/2020