GABRIELA REGANIN MONTEIRO

PTEN e p53 no adenoma pleomórfico e no carcinoma ex-adenoma pleomórfico: expressão imuno-histoquímica

São Paulo
2021

GABRIELA REGANIN MONTEIRO

PTEN e p53 no adenoma pleomórfico e no carcinoma ex-adenoma pleomórfico: expressão imuno-histoquímica

Versão Corrigida

Dissertação apresentada à Faculdade de Odontologia da Universidade de São Paulo, para obter o título de Mestra, pelo Programa de Pós-Graduação em Ciências odontológicas.

Área de concentração: Patologia Oral e Maxilofacial e Pacientes Especiais.

Orientadora: Profa. Dra. Marília Trierveiler Martins

São Paulo
2021

Autorizo a reprodução e divulgação total ou parcial deste trabalho, por qualquer meio convencional ou eletrônico, para fins de estudo e pesquisa, desde que citada a fonte.

Catalogação da Publicação
Serviço de Documentação Odontológica
Faculdade de Odontologia da Universidade de São Paulo

Monteiro, Gabriela Reganin.
PTEN e p53 no adenoma pleomórfico e no carcinoma ex-adenoma pleomórfico: expressão imuno-histoquímica / Gabriela Reganin Monteiro; orientador Marília Trierveiler Martins -- São Paulo, 2021.
70 p. : fig. ; 30 cm.

Dissertação corrigida (Mestrado) -- Programa de Pós-Graduação em Ciências Odontológicas. Área de concentração: Patologia Oral e Maxilofacial e Pacientes Especiais. -- Faculdade de Odontologia da Universidade de São Paulo.
Versão corrigida.

1. Adenoma pleomórfico. 2. Carcinoma ex-adenoma pleomórfico. 3. p53. 4. PTEN. 5. Imuno-histoquímica. I. Martins, Marília Trierveiler. II. Título.

Fábio Jastwebski – Bibliotecário - CRB8/5280

Monteiro GR. PTEN e p53 no adenoma pleomórfico e no carcinoma ex-adenoma pleomórfico: expressão imuno-histoquímica. Dissertação apresentada à Faculdade de Odontologia da Universidade de São Paulo para obtenção do título de Mestra em Ciências.

Aprovado em: 04/03/2022

Banca Examinadora

Prof(a). Dr(a): Thalita Santana Conceição

Instituição: Ceuma Julgamento: Aprovada

Prof(a). Dr(a): Cibele Pelissari dos Santos

Instituição: FOUSP Julgamento: Aprovada

Prof(a). Dr(a): Gabriela Sanchez Nagata

Instituição: Uniararas Julgamento: Aprovada

Dedico este trabalho a Deus e a minha família por todo apoio e paciência. Ao meu pai, que está sempre do meu lado apoiando todos os meus sonhos; a minha mãe, que também sempre contribuiu para que eu continuasse meus estudos; a minha irmã, que sempre me mostrou o quanto dedicação é necessário para seguirmos em frente com nossos sonhos; e, em especial, a minha sobrinha linda, que veio ao mundo neste ano para nos encher de felicidade.

AGRADECIMENTOS

A minha querida orientadora Marília Trierveiler Martins, que me ensinou tanto durante todo esse período, não apenas a nível acadêmico, mas também aprendizados que levarei para vida. Sempre serei grata por essa oportunidade. Uma professora e pesquisadora incrível que sempre vou ter como exemplo.

Obrigada aos meus colegas Ivan Correa, Aline Queiroz, Cibele Pelissari e Thalita Santana, por toda colaboração. Foi um prazer estudar e trabalhar com todos vocês. Admiro muito vocês como pessoas e como profissionais.

Ao Conselho Nacional de Desenvolvimento Científico e Tecnológico (CNPq) pela concessão da bolsa de mestrado.

O presente trabalho foi realizado com apoio da Coordenação de Aperfeiçoamento de Pessoal de Nível Superior – Brasil (CAPES) – Código de Financiamento 001.

RESUMO

Monteiro GR. PTEN e p53 no adenoma pleomórfico e no carcinoma ex-adenoma pleomórfico: expressão imuno-histoquímica [dissertação]. São Paulo: Universidade de São Paulo, Faculdade de Odontologia; 2021. Versão corrigida.

As neoplasias de glândula salivar são um grupo extenso e complexo de entidades benignas e malignas que atingem tanto as glândulas salivares maiores quanto as menores. Essas patologias representam um desafio para os profissionais tanto pelos seus aspectos de diagnóstico quanto de tratamento, apresentando uma gama de comportamentos biológicos e aspectos histológicos semelhantes. Por este motivo, compreender melhor a biologia desses tumores é fundamental. O objetivo deste trabalho foi analisar, por meio da imuno-histoquímica, a presença e distribuição das proteínas PTEN e p53 de maneira qualitativa e quantitativa, em 20 casos de adenoma pleomórfico e 5 casos carcinoma ex-adenoma pleomórfico (CXAP), além de analisar a morfologia de cada caso, assim como os dados clínicos. A maioria dos pacientes foi de mulheres leucodermas, sendo que os pacientes de CXAP eram mais velhos que os de adenoma pleomórfico. A proteína PTEN foi observada em 80% dos casos do estudo, sendo que houve predominância de expressão citoplasmática sobre a nuclear. Não houve padrão de expressão para a proteína, sendo que células de todas as diferenciações e morfologias expressaram o marcador. A proteína p53 esteve presente em 45% dos casos de adenoma pleomórfico, mas todos os casos de CXAP do estudo foram positivos para o marcador, entretanto, em todos os casos positivos menos de 5% das células exibiram a marcação. Em conclusão, não houve um perfil de expressão para PTEN ou p53 nas neoplasias estudadas. Embora a p53 tenha sido mais expressa no CXAP, a quantidade de células com marcação nos casos positivos foi muito baixa.

Palavras-chave: Adenoma pleomórfico. Carcinoma ex-adenoma pleomórfico. p53. PTEN. Imuno-histoquímica.

ABSTRACT

Monteiro GR. PTEN and p53 in pleomorphic adenoma and carcinoma ex-pleomorphic adenoma: immunohistochemical expression [dissertation]. São Paulo: Universidade de São Paulo, Faculdade de Odontologia; 2021. Versão Corrigida

Salivary gland neoplasms are an extensive and complex group of benign and malignant entities that affect both the major and minor salivary glands. These pathologies represent a challenge for professionals both for their diagnostic and treatment aspects, presenting a range of biological behaviors and similar histological aspects. For this reason, better understanding the biology of these tumors is critical. The objective of this study was to analyze, through immunohistochemistry, the presence and distribution of PTEN and p53 proteins in a qualitative and quantitative way, in 20 cases of pleomorphic adenoma and 5 cases of carcinoma ex-pleomorphic adenoma (CXAP), in addition to analyzing the morphology of each case, as well as the clinical data. Most patients were Caucasian women, and CXAP patients were older than those with pleomorphic adenoma. The PTEN protein was observed in 80% of the study cases, and there was a predominance of cytoplasmic expression over the nuclear one. There was no expression pattern for the protein, and cells of all differentiations and morphologies expressed the marker. The p53 protein was present in 45% of the pleomorphic adenoma cases, but all CXAP cases in the study were positive for the marker, however, in all positive cases less than 5% of the cells showed the stain. In conclusion, there was no expression profile for PTEN or p53 in the neoplasms studied. Although p53 was more expressed in CXAP, the amount of labeled cells in positive cases was very low.

Keywords: Pleomorphic adenoma. Carcinoma ex-pleomorphic adenoma. p53. PTEN. Immunohistochemistry.

LISTA DE ILUSTRAÇÕES

Quadro 5.1 – Análise dos dados clínicos e demográficos dos casos de adenoma pleomórfico e CXAP 40

Figura 5.1 – Aspectos morfológicos do adenoma pleomórfico. A. Estruturas ductiformes em meio a trabéculas e ilhotas de células epiteliais em estroma de aspecto frouxo (100x no original). B. Em maior aumento, detalhe das células luminais cuboidais e células mioepiteliais, na periferia dessas, com aspecto claro (400x). C. Detalhe de células mioepteliais com morfologia plasmocitoide e estruturas ductiformes exibindo material eosinofílico amorfo no interior (400x). D. Ilhas neoplásicas exibindo metaplasia escamosa (100x). E. Intensa deposição de matriz extracelular de aspecto hialinizado (100x). F. Área de metaplasia cartilaginosa (100x) 42

Figura 5.2 – Aspectos morfológicos do CXAP. A. Em menor aumento, ilhas de carcinoma em meio a estroma misto (100x). Detalhe do pleomorfismo celular e remanescentes das estruturas ductiformes (400x). C. Ampla zona de necrose (100x). D. Área de adenoma pleomórfico remanescente (100x) 43

Figura 5.3 – Imuno-histoquímica para PTEN. A. No adenoma pleomórfico, positividade das células que revestem as estruturas ductiformes e também células mioepiteliais na periferia das primeiras (100x). Em B maior aumento em adenoma pleomórfico, evidenciando células de diferentes morfologias positivas para o marcador (400x). C. Intensa positividade das células do CXAP para o marcador (100x). Em D observa-se que tanto núcleos quanto citoplasmas são positivos para a PTEN (400x) 45

Figura 5.4 – Imuno-histoquímica para p53. Núcleos positivos para o marcador no adenoma pleomórfico (A) e no CXAP (B). 400x 46

Quadro 5.2 – Resultados do estudo imuno-histoquímico para os marcadores PTEN e p53 47

LISTA DE ABREVIATURAS E SIGLAS

AKT	proteína quinase B
CEP	Comitê de Ética em Pesquisa
c-erbB-2	o mesmo que HER2
CK14	citoqueratina 14
CK19	citoqueratina 19
CK7	citoqueratina 7
CK8	citoqueratina 8
CTNNB1	gene catenina beta 1
CXPA	carcinoma ex-adenoma pleomórfico
EDTA	ácido etilenodiamino tetra-acético
EGFR	fator de crescimento epidérmico
HER2	receptor tipo 2 do fator de crescimento epidérmico humano
HMGA2	gancho AT do grupo de alta mobilidade 2
Ki67	proteína de proliferação celular Kiel-67
MDM2	gene que codifica a proteína MDM2
MDM2	proteína minuto Duplo Murino 2
NaCL	cloreto de sódio
p53	fosfoproteína p53
PAAF	punção aspirativa por agulha fina
PCNA	antígeno nuclear de proliferação celular
PI3K	enzima fosfatidilinositol-3-cinase
PLAG1	gene 1 do adenoma pleomórfico
PtdIns 3	fosfatidilinositol 3-fosfato
PTEN	fosfatase homóloga à tensina
TBS	solução salina de tris
TP53	gene que codifica a proteína p53

LISTA DE SÍMBOLOS

%	porcentagem
<	menor
>	maior
±	desvio padrão
µm	micrômetro
mm	milímetro
mM	milimolar
nM	nanomolar
ºC	graus Celcius
pH	potencial hidrogeniônico

SUMÁRIO

1 INTRODUÇÃO 21
2 REVISÃO DE LITERATURA 23
2.1 ADENOMA PLEOMÓRFICO 23
2.2 CARCINOMA EX-ADENOMA PLEOMÓRFICO (CXAP) 27
2.3 PTEN 30
2.4 p53 31
2.5 RELAÇÃO ENTRE p53 E PTEN 32
3 PROPOSIÇÃO 35
4 MATERIAL E MÉTODOS 37
4.1 CONSIDERAÇÕES ÉTICAS 37
4.2 DESENHO DO ESTUDO E AMOSTRA 37
4.3 ESTUDO MORFOLÓGICO 37
4.4 ESTUDO IMUNO-HISTOQUÍMICO 37
4.5 ANÁLISE DOS RESULTADOS DE IMUNO-HISTOQUÍMICA 38
4.6 ANÁLISE ESTATÍSTICA 39
5 RESULTADOS 41
5.1 CARACTERIZAÇÃO DA AMOSTRA 41
5.2 ASPECTOS MORFOLÓGICOS 42
5.3 ANÁLISE IMUNO-HISTOQUÍMICA DA PROTEÍNA PTEN 46
5.4 ANÁLISE IMUNO-HISTOQUÍMICA DA PROTEÍNA p53 47
6 DISCUSSÃO 51
7 CONCLUSÃO 55
REFERÊNCIAS 57
ANEXOS 65

1 INTRODUÇÃO

As neoplasias de glândula salivar são um desafio tanto para os patologistas, por sua complexidade no momento do diagnóstico, quanto para os demais profissionais, no momento de realizar o tratamento. São patologias raras, com uma incidência geral no mundo ocidental de cerca de 2,5–3,0 casos por 100 mil habitantes por ano, representando 3% a 10% de todos as neoplasias de cabeça e pescoço. A maior parte, em torno de 80%, é de lesões benignas, e, se considerarmos apenas as malignas, correspondem a menos de 5% das neoplasias malignas de cabeça e pescoço (1, 2).

O adenoma pleomórfico foi descrito pela primeira vez em 1859 (3) e é a neoplasia benigna mais comum de glândula salivar, sendo mais frequente na glândula parótida (4). Quando ocorre em glândulas salivares menores, a região mais comum é o palato, porém ocorrem casos em outros sítios como o lábio superior, assoalho de boca, laringe e traqueia (5, 6).

O adenoma pleomórfico ocorre principalmente na faixa etária entre 40 e 60 anos, sendo mais frequente no sexo feminino. Clinicamente se caracteriza por um aumento de volume enrijecido de crescimento lento e sintomático, as margens costumam ser bem delimitadas, consistência endurecida, aspecto lobulado, indolor, móvel à palpação e de longa evolução. Este tumor pode atingir grandes dimensões e os sintomas mais comuns, os quais dependem da localização, são dispneia, disfagia, obstrução aguda das vias aéreas e apneia obstrutiva do sono (4, 7, 8).

Histopatologicamente essa lesão é caracterizada pela heterogeneidade morfológica e grande diversidade celular. Uma das características é a presença de cápsula pode se apresentar mal desenvolvida, penetração capsular, pseudópodes e nódulos satélites, principalmente nos casos de neoplasias em glândulas salivares menores, predominantemente mucóides/mixóides. Presença parcial de cápsula em um determinado corte histológico da neoplasia e infiltração de células neoplásicas em uma cápsula existente foi observada em 80% dos adenomas pleomórficos na série prospectiva. (3,9)

O adenoma pleomórfico pode ocorrer de maneira multifocal, sendo observado pelo patologista na forma de dedos saliências de um tumor nodular composta por células com duas diferenciações: as epiteliais, ou luminais, que revestem internamente espaços ductiformes e as mioepiteliais, as mais frequentes e que se posicionam na periferia das células luminais. Portanto, as estruturas ductiformes têm duas camadas de células. As células mioepiteliais

assumem morfologias diversas como epitelioide, fusiforme e plasmocitoide, entre outras, e produzem grande quantidade de matriz extracelular, que pode sofrer metaplasia osteoide e condoidre ou, por vezes, assumir aspecto mixoide. Em alguns casos, há extensas áreas hipocelulares e hialinizadas (3, 10). Quando ocorre a presença de células acinares, frequentemente são encontradas na periferia do tumor. A formação de cápsula, que pode estar mal desenvolvida ou parcialmente ausente, quando em glândulas salivares menores e em tumores que são predominantemente mucoides ou mixoides (11).

O adenoma pleomórfico pode sofrer transformação maligna e originar o carcinoma ex-adenoma pleomórfico (CXAP). A incidência dessa neoplasia é baixa, porém o tecido neoplásico possui extensão nos tecidos adjacentes, já que a maior parte dos casos possuem características assintomáticas, esse fato contribui para um prognóstico ruim da patologia (12).

Em certos casos, o carcinoma se desenvolve sem deixar vestígios do componente PA. Muitas vezes um diagnóstico prévio, colabora com a correlação clínico-patológica ou seccionamento do corpo de prova. Os focos de transformação maligna caracterizados por pleomorfismo, figuras mitóticas frequentes/atípicas, hemorragia e necrose (13, 14).

Alguns autores discutem sobre a relação que a redução de expressão da proteína PTEN (fosfatase homóloga à tensina, do inglês p*hosphatase and tensin homolog*) cooperar com a alteração da proteína p53 para promoção de alguns tipos de neoplasias malignas. Mutações no gene *TP53* com a produção de proteína p53 defeituosa foram demonstradas em um subconjunto de neoplasias de glândula salivar e são consideradas, por alguns autores, como um evento que precede a transformação maligna do adenoma pleomórfico. Existem dados conflitantes em relação à imuno-histoquímica para a proteína p53 em adenomas pleomórficos (10, 15).

Desse modo, este trabalho teve como objetivo analisar e comparar os resultados dos testes imunohistoquímicos utilizando as proteínas p53 e PTEN nos casos diagnosticados como adenoma pleomórfico e CXAP.

2 REVISÃO DE LITERATURA

2.1 ADENOMA PLEOMÓRFICO

A neoplasia de glândula salivar mais comum é o adenoma pleomórfico, responsável por 70% das neoplasias epiteliais benignas e correspondendo a cerca de 65% das neoplasias de glândula parótida. Essa lesão é comum também em glândulas salivares menores, principalmente no palato, mas pode ocorrer, também, em outras regiões da cavidade oral como mucosa labial, mucosa jugal, assoalho de boca e trígono retromolar (1, 3).

Estudos epidemiológicos de neoplasias de glândula salivar foram relatados em diferentes países e regiões, com uma incidência que variavam entre 0,4 e 13,5 por 100 mil pessoas. No continente africano estima-se que sejam diagnosticados de doze a catorze mil novos casos a cada ano. Já na Inglaterra, estudos sobre incidência de neoplasias de glândula salivar em diferentes hospitais do país, avaliando um período de vinte anos, encontraram que o número de casos por 100 mil habitantes variou de 7,03 a 8,58. Se apenas as neoplasias benignas fossem consideradas, a incidência seria de 6,2 a 7,2 casos/100 mil habitantes e de 0,83 a 1,38 para as malignas (16-17).

Há um risco de recorrência maior quando a patologia se desenvolve precocemente, na faixa etária de 40 a 49 anos, ou seja, surge entre 10 a 15 anos mais cedo do que a faixa etária mais acometida de acordo com a literatura, que é entre quinta e sexta décadas de vida (18, 19). São raros os casos em crianças e adolescentes, porém existem relatos em diversas faixas etárias. A minoria dos casos está associada a malignidade, algo entre 3% e 12% (4, 8, 20).

O adenoma pleomórfico se caracteriza principalmente por ser uma lesão nodular solitária, sólida, lobulada, firme à palpação e com histórico de longa evolução, pois o crescimento é lento na maioria dos casos. Os sintomas variam de acordo com a região que é acometida, por exemplo, quando ocorre próximo de regiões inervadas a sintomatologia é dolorosa. Um dos locais mais acometidos é a glândula parótida, aproximadamente dez por cento dos casos, outra região acometida com maior frequência intraoral é entre palato duro e palato mole (3, 11).

Histologicamente, o adenoma pleomórfico possui uma origem ainda não determinada, e exibe um padrão de diversidade microscópica. Apresenta um padrão variável de epitélio e um estroma fibroso ou frouxo e que pode apresentar características mixoides, condroides ou

mucoides. O componente epitelial se apresenta em estruturas ductiformes com células no formato cuboidal, as células luminais, e células mioepiteliais, que exibem morfologia variável, incluindo fusiforme, ovaladas, plasmocitoide e epitelioide. O estroma apresenta-se também com formatos variados, com áreas fibrosas, hialinas, condroides e mixóide, nesse último caso apresentam não apenas uma ocorrência muito mais frequente de áreas livres de cápsulas, mas também uma maior extensão nessa região. Além disso, a proporção entre o estroma e o parênquima variável (3, 20, 21, 22). Algumas alterações histopatológicas como zonas de necrose, hialinização extensa, invasão vascular ou capsular, hipercelularidade e mitoses atípicas são fatores que estão relacionados a recorrência e processo de malignização, que será abordado abaixo. Metaplasia escamosa também é vista, entretanto, sabe-se que ocorre com frequência em outras patologias de glândula salivar, como sialadenite necrosante (3, 12).

Geralmente o adenoma pleomórfico se apresenta bem delineados e/ou encapsulados por uma cápsula fibrosa separando a área neoplásica da superfície do parênquima da glândula salivar. A cápsula pode variar em espessura e ser mais proeminente em glândulas salivares maiores, em contrapartida é tipicamente malformada ou completamente ausente nas glândulas salivares menores. Além disso, as características da cápsula podem variar de acordo com os subtipos do adenoma pleomórfico (23).

Com relação ao diagnóstico diferencial são diversas as lesões de glândula salivar que podem ser consideradas, especialmente pela sobreposição de características celulares e arquiteturais entre diversas neoplasias de glândula salivar. O mioepitelioma é um dos principais, pois esta é uma neoplasia benigna na qual as células apresentam apenas a diferenciação mioepitelial e, eventualmente, raras estruturas ductiformes podem estar presentes na periferia da lesão, dificultando a diferenciação com um adenoma pleomórfico mais celularizado. Aspecto cribriforme também pode, eventualmente, ser percebido no adenoma pleomórfico, fazendo com que seja necessário a diferenciação com o sialoblastoma, o adenocarcinoma polimorfo, o carcinoma adenoide cístico, o carcinoma epitelial mioepitelial, o carcinoma ductal e o carcinoma adenoide cístico. Diversas vezes é preciso lançar mão da avaliação imuno-histoquímica para diferenciar entre essas patologias (22, 24, 29).

Há uma infinidade de pesquisas que buscam um perfil imuno-histoquímico para o adenoma pleomórfico, utilizando uma grande diversidade de anticorpos mono e policlonais do tipo citoqueratina, proteínas específicas do músculo, S-100, vimentina e outros marcadores. Entre as proteínas utilizadas, a E-caderina, nos auxilia a identificar células luminais mostrando dessa forma a origem epitelial da neoplasia. Essa proteína também é reativa principalmente na membrana, mas especialmente no citoplasma em algumas células abluminais de origem

mioepitelial, cuboidal ou plasmocitoide, no conteúdo do sólido de áreas proliferativas. Além disso, na região da periferia das unidades epiteliais proliferativas, a expressão de E-caderina diminuiu, enquanto a expressão de actina de músculo liso aumentou (25).

Uma das características presentes no adenoma pleomórfico no CXPA é a presença de calcificação ou ossificação focal. A formação óssea é relativamente rara, porém ocasionalmente é uma característica dominante. No entanto, a ossificação extensa em toda neoplasia é extremamente rara. O mecanismo de formação óssea na AP permanece controverso, mas existem duas teorias tradicionais sobre a formação óssea, que seria a ossificação endocondral e as células mioepiteliais metaplásicas (26)

Em imagens de tomografia computadorizada os adenomas pleomórficos com extensas áreas de ossificação são heterogeneamente compostos por uma mistura de atenuação de osso amorfo e componentes de tecido mole. O diagnóstico diferencial dos tumores calcificados da parótida ou parafaríngea é amplo e inclui adenoma pleomórfico, condroma ou osteoma de tecidos moles, meningioma extracraniano, por esse motivo exames de imagem podem ser utilizados tanto para contribuir para o diagnóstico do adenoma pleomórfico quanto para determinar as dimensões da cirurgia de ressecção desses casos. (26, 27) A opção mais indicada é a ressonância magnética, uma técnica que apresenta alta definição dos tecidos moles, tornando possível a diferenciação entre glândula salivar, lesão e tecidos adjacentes (28, 29).

Um dos métodos que são indicados para o diagnóstico pré-operatório e determinantes para o delineamento do tratamento é a punção aspirativa com agulha fina (PAAF), pois é um procedimento rápido, pouco invasivo e preciso, indicado para as glândulas salivares maiores e pode ser realizado no ambiente ambulatorial, a partir deste é possível analisar as alterações histológicas dos tecidos. Outro tipo de modalidade que pode ser usado tanto em glândulas salivares maiores quanto em menores é a biópsia incisional, porém deve ser levado em conta o tamanho da amostragem do tecido (3, 30).

O tratamento preconizado para o adenoma pleomórfico é a excisão cirúrgica, parotidectomia parcial ou total combinada com preservação do nervo facial. O processo de enucleação do tumor não é considerado adequado devido à associação desse procedimento a uma maior prevalência de recorrência dessa patologia. Há alguns estudos a respeito da indicação de radioterapia, mas devido aos efeitos colaterais adversos, não deve ser recomendada (31).

Estatisticamente, 12% dos casos de adenoma pleomórfico têm chance de recorrência devido a cirurgias malconduzidas, por conta de margens de ressecção mal definidas. Taxas de recorrência de 20% a 45% foram descritas após enucleação, esse risco está relacionado também

às características histopatológicas da neoplasia. Por conta das taxas de recorrência relacionadas ao tratamento cirúrgico, a opção pela ampla dissecção na forma de parotidectomia superficial ou subtotal foi instituída como tratamento de escolha em grande parte dos casos, reduzindo a reincidência para menos de 5% (1, 32).

A transformação maligna do adenoma pleomórfico é responsável por 1% de todas as neoplasias malignas da glândula salivar e pode levar ao surgimento de neoplasias como, o CXAP e o carcinossarcoma. A transformação maligna mais comum do adenoma pleomórfico é em CXAP, o que leva ao risco de metástase para outras regiões do corpo. Aproximadamente 3% a 4% dos adenomas pleomórficos podem se tornar CXAPs (33).

O estágio inicial do processo de malignização do CXAP é o carcinoma intraductal, no qual ocorre proliferação das células luminais com graus variáveis de atipias — inicialmente celulares e, posteriormente, arquiteturais. Nesse estágio, as células transformadas permanecem confinadas por uma camada de células abluminais, sem atipias. O próximo estágio é o carcinoma intracapsular extraductal, no qual a expansão se estende além das estruturas ductiformes, mas ainda respeita os limites do adenoma pleomórfico que o originou. Já o último estágio, é o de carcinoma invasivo e ocorre quando as atipias se estendem além dos limtes do adenoma pleomórfico que originou essa malignidade (34, 35).

Com relação às alterações genéticas, já foram detectadas algumas bem específicas no adenoma pleomórfico, como os rearranjos 3p21, 8q12 e 12q13-15 e trissomia 8,3-6. Os desvios 8q12 constituem o subgrupo mais frequente. A caracterização molecular da translocação t (3; 8) permitiu a identificação de dois genes, *PLAG1* e *CTNNB1* envolvidos com os rearranjos 8q12 e 3p21, respectivamente. O papel da PLAG1 em neoplasias de glândula salivar está relacionado diretamente aos adenomas pleomórficos e aos carcinomas ex-adenomas pleomórficos (CXAP) (28).

Diversos estudos foram realizados para traçar um perfil imunohistoquímico do adenoma pleomórfico e do CXAP, com o objetivo de auxiliar no diagnóstico precoce de neoplasia maligna. Por exemplo, o p53 é uma das proteínas que podem estar envolvidas no estágio inicial do CXAP como de outros tipos de câncer, através da via AKT, MDM2 é translocado do citoplasma para o núcleo, diminuindo a oferta de p53 e esta proteína por sua vez controla a ativação e supressão da proteína PTEN (36, 37).

2.2 CARCINOMA EX-ADENOMA PLEOMÓRFICO (CXAP)

O CXAP é uma neoplasia maligna epitelial e/ou mioepitelial que se desenvolve a partir de uma neoplasia benigna, o adenoma pleomórfico, geralmente quando há um histórico de recidivas ou de longa duração. Não é um tipo histológico de neoplasia específica, mas sim uma classe de neoplasias unificadas por um precursor comum. É responsável por 3,6% das neoplasias de glândulas salivares e varia aproximadamente 3% a 15% entre as neoplasias malignas. Possui um alto potencial para gerar metástases à distância, sendo as regiões de maior acometimento ossos, pulmões e linfonodos cervicais (4, 38, 39).

Essa neoplasia é mais comum em mulheres, com maior incidência nas sexta e sétima décadas de vida, porém há casos que ocorrem em pacientes mais jovens. O início tardio é pensado por ser secundário à transformação prolongada em malignidade, que pode levar em média de 20 anos até 50 anos (40, 41).

As regiões mais acometidas são principalmente a glândula parótida, que é o sítio de cerca de 80% dos casos, e a glândula submandibular. Entretanto, o CXAP afeta também as glândulas salivares menores, com maior ocorrência, nesses casos, em palato duro e palato mole. Há relatos em outras regiões do corpo como, mama, glândula lacrimal, traqueia e cavidade nasal (4, 41, 9, 42).

O CXAP é, normalmente, assintomático, porém essa característica depende da região onde está localizado, pois caso ocorra compressão de algumas regiões, pode se tornar sintomático. Clinicamente se assemelha ao adenoma pleomórfico, sendo com frequência descrito como nódulos de superfície lisa que geralmente se apresentam sem dor, de consistência firme, crescimento lento e que não se aderem ao tecido adjacente, com exceção das lesões que ocorrem em palato duro (43, 44).

Histologicamente o CXAP pode ser bastante complexo e variável. O componente maligno pode ser um tipo específico de carcinoma como carcinoma do ducto salivar, carcinoma epitelial-mioepitelial, carcinoma adenoide cístico, adenocarcinoma polimorfo ou carcinoma mioepitelial. Ou pode, ainda, ser um carcinoma sem outra especificação ou um adenocarcinoma pouco diferenciado (45). Para que o diagnóstico seja de CXAP, além do componente maligno, há necessidade de identificação de remanescentes de um adenoma pleomórfico ou, pelo menos, um histórico clínico de diagnóstico prévio dessa lesão. A proporção entre os dois componentes varia bastante (3).

Um tipo de formação comum e importante em carcinomas é a angiogênese, ou seja, formação de novos vasos sanguíneos a partir de vasos preexistentes, tem sido considerado um processo crítico para o desenvolvimento, invasão e metástase de uma neoplasia. Em glândulas salivares, os casos de adenoma pleomórfico, geralmente mostra um estroma mixóide e condróide vascularizado (46).

Na década de 1970, o CXAP foi subclassificado em intracapsular, quando se restringia à área do adenoma pleomórfico pré-existente, e carcinoma invasivo extracapsular, quando se infiltrava além dos limites do adenoma pleomórfico que o originou (47). Atualmente, o CXAP pode ser classificado em três graduações, de acordo com o grau de invasão neoplásica para os tecidos circunjacentes. Desse modo, pode ser classificado em: intracapsular, ou seja, não invasivo; minimamente invasivo, menos de 1,5 mm de invasão de componente maligno em tecido extracapsular; e francamente invasivo, mais de 1,5 mm de invasão da cápsula para o tecido adjacente. Essa medida pode ser difícil de se obter, principalmente por causa da dificuldade em definir a borda externa do adenoma pleomórfico (4, 13, 49, 50).

As neoplasias benignas de glândula salivar são geralmente encapsuladas ou, pelo menos, bem delimitadas. A observação de invasão de tecidos adjacentes é uma característica de malignidade, assim como processo infiltrativo, crescimento nodular destrutivo ou expansivo no parênquima da glândula salivar adjacente, invasão perineural e linfovascular, bordas mal definidas com relação aos tecidos circundantes como tecido adiposo, muscular, epitelial e ósseo. Assim como em outras regiões anatômicas, marcado pleomorfismo celular, aumento de atividade mitótica, incluindo mitoses atípicas, e necrose intralesional, são características que indicam processo de malignidade (22). Algumas das principais características histológicas que diferenciam a neoplasia benigna do CXAP são calcificações distróficas, alterações degenerativas, necrose e áreas de hemorragia com regiões de transição maligna (49).

Algumas proteínas têm sido estudadas tanto para auxiliar no diagnóstico como para verificar o potencial de malignização do CXAP. Os estágios morfológicos e genéticos da transformação do adenoma pleomórfico em CXAP ainda são desconhecidos. No entanto, há um alto grau de mutação e acúmulo da proteína p53 em casos de CXAP, mas não nos casos adenoma pleomórfico, que, geralmente, têm expressão negativa ou muito baixa nos resultados de imuno-histoquímica (50, 51).

Altemani et al. (45), verificaram que a transformação maligna surgiu principalmente a partir das células luminais das estruturas ductais do adenoma pleomórfico pré-existente, semelhantes às intraductais do carcinoma em outros órgãos. Pode se apresentar de uma forma invasiva, perfurando a cápsula do adenoma pleomórfico original e invadindo as estruturas

adjacentes. As áreas com células mioepiteliais benignas remanescentes mostraram forte expressão de actina de músculo liso, vimentina e CK14, enquanto as células luminais carcinomatosas expressaram CK7, CK8 e CK19. No adenoma pleomórfico, CK14 é mais expressa nas células luminais do que nas mioepiteliais.

Matsubayashi et al. (52) observaram que os marcadores de atividade proliferativa das células, PCNA e Ki67, assim como os fatores c-erbB-2 e EGFR, exibiram uma expressão maior no componente maligno do CXAP do que nos remanescentes benignos de adenoma pleomórfico, e essa diferença foi estatisticamente significante. Além dessas proteínas, foi verificada também a expressão do p53, que foi positiva tanto nas áreas benignas quanto nas malignas, embora a coloração tenha há sido mais intensa nas áreas de carcinoma.

Outra proteína que foi relacionada a progressão e a um pior prognóstico no CXAP é a PTEN. A perda de função desta proteína, especialmente quando ocorre deleção genômica, indica um curso clínico desfavorável para os pacientes, risco de metástases e formação de nódulos, progressão rápida da neoplasia, ou seja, agravamento do caso uma forma geral (53). As proteínas p53 e PTEN estão funcionalmente relacionadas, como veremos melhor abaixo. A PTEN regula negativamente a via PtdIns 3 – quinase – AKT – MDM2, a qual regula para baixo os de p53. A p53, por sua vez, regula positivamente a PTEN. Essas relações mostram como funciona a indução e o supressão do processo de apoptose celular **(**54**)**.

As características genéticas do CXAP são semelhantes ao adenoma pleomórfico. Os rearranjos PLAG1/HMGA2 são observados no CXAP. A detecção da expressão de PLAG1 pode ser utilizada para distinguir as duas neoplasias de outras neoplasias de glândulas salivares, mas não entre si. De qualquer forma, a função que a PLAG1 desempenha no CXAP ainda é mal compreendida, especialmente no contexto da morfologia (54).

O carcinoma do ducto salivar, é uma neoplasia maligna de origem epitelial ductal rara e altamente agressiva das glândulas salivares, que possui características histológicas em comum com carcinoma ex adenoma pleomórfico exibem proliferação de células epiteliais malignas, formando glandular, cribiforme, micropapilar e estruturas de aninhamento, além disso e pelo menos metade dos casos de carcinoma do ducto salivar surgem a partir do adenoma pleomórfico (55, 56). O PA foi a primeira neoplasia epitelial humana benigna a apresentar anormalidades citogenéticas recorrentes envolvendo o gene 1 do adenoma pleomórfico (PLAG1) e o grupo de alta mobilidade A2 (HMGA2), então como reflexo da diversidade de PA, anormalidades citogenéticas comparáveis foram relatadas no carcinoma do ducto salivar (56).

A extensão da invasão, a categoria histológica ou grau do carcinoma podem determinar o prognóstico. E, em relação ao prognóstico, as taxas de sobrevivência relatadas na literatura variam de 30% a 70%, um dos fatores que torna o diagnóstico correto de suma importância (12). Os casos de carcinoma intracapsular e minimamente invasivo geralmente são tratados com cirurgia de ressecção e radiação, e apresentam um bom prognóstico. Já os casos amplamente invasivos são extremamente agressivos e tem uma alta taxa de recorrência, apesar do tratamento localizado. Como a incidência de CXAP é rara, não há um protocolo para o tratamento com quimioterapia estabelecido **(**43**)**.

2.3 PTEN

A proteína PTEN foi identificada pela primeira vez em 1997 e está localizada no cromossomo 10q23, sendo um dos genes supressores de tumor mais frequentemente mutados nas neoplasias malignas em humanos. Já foi demonstrado como alterado em uma ampla gama de lesões, incluindo carcinomas de mama, carcinomas de próstata, neoplasias endometriais e no glioblastoma, entre outros. A fosfatase lipídica da PTEN exerce um fator importante para sua função supressora de neoplasias (57, 58, 59).

O papel da PTEN quando no interior do citoplasma celular está relacionado à regulação negativa da via PI3K/AKT. Porém, quando no núcleo, essa proteína está relacionada a estabilidade cromossômica, reparo de DNA e estabilidade nuclear e tem sido relacionada aos canceres de mama, ovário, pancreático, esofágico, câncer de tireoide e outros cânceres. Há também intersecção entre as vias de sinalização PI3K e p53, por meio de ativação de mutações em PTEN que podem levar à inativação da p53, alterando a expressão de MDM2 e/ou via ligação nuclear ou via ligação direta de PTEN a p53 (15, 57, 60).

A localização célular da PTEN foi observada por meio de análises imuno-histoquímicas em tecidos neoplásicos, normais e quiescentes. Na fase G0-G1 das células, resultou em uma coloração imuno-hisquímica predominantemente nuclear em tecidos normais, enquanto os tecidos neoplásicos foram positivos em maior porcentagem de células na fase S e, portanto, exibem níveis aumentados de PTEN citoplasmático, região em que PTEN pode se acumular na mitocôndria. Uma mudança na localização intracelular de PTEN, portanto, parece estar envolvida na transformação neoplásica e pode modular sua atividade (61, 63).

Com o aumento da disponibilidade de diferentes anticorpos comerciais, os relatos de localização da PTEN no núcleo se multiplicaram e uma das correlações entre coloração nuclear, proliferação celular, diferenciação e transformação maligna começaram a tomar forma. A presença da PTEN no núcleo é, de fato, geralmente encontrada em primeiro em células sem alterações, ao invés de linhas de células tumorais, e sua presença é inversamente correlacionada com a proliferação celular e diretamente correlacionado com a diferenciação celular (62).

Em glândulas salivares sem alterações foi observado forte expressão citoplasmática de PTEN nas células luminais, abluminais (basal), células do ducto intercalado, do ducto estriado e do ducto excretor. A PTEN foi expressa nas células mioepiteliais, mas pouco expressa nas luminais, nas células epiteliais e células de acinares na região de glândula parótida (63).

Os genes supressores de tumor *PTEN* e *TP53* estão entre os genes mais comumente inativados ou mutados nas neoplasias malignas humanas. As mutações no gene *PTEN* levam à perda da expressão da proteína PTEN, esse fato está relacionado a uma variedade de neoplasias malignas, incluindo carcinomas de próstata, endométrio e fígado abluminais (64, 65).

2.4 p53

O gene supressor de tumor *TP53* tem uma função bem estabelecida em relação à patogênese de lesões malignas. Ele codifica uma proteína que tem uma ação de ativação transcricional e induz apoptose, semelhante a senescência do ciclo celular. As mutações em *TP53* foram demostradas como eventos iniciais no processo de transformação maligna dos adenomas pleomórficos, porém algumas mutações não resultam em imunocoloração positiva, mas em resposta ao estresse celular, pode ocorrer ativação dessa proteína no núcleo celular (10, 66).

O gene *TP53* é frequentemente alterado em neoplasias humanas, incluindo neoplasias de glândula salivar. Esse gene foi mapeado no braço curto do cromossomo 17p13 e atua como protetor do genoma, protetor de DNA e indutor de apoptose, atua também bloqueando o ciclo celular na fase G1, inicia os processos de reparo do DNA e determina o destino das células. Ele é responsável pela síntese de uma fosfoproteína nuclear, a p53, que regula a proliferação celular por meio do bloqueio do ciclo celular ou de apoptose. A perda funcional de p53 e o acúmulo no núcleo são importantes na patogênese e na progressão tumoral e relacionam-se com maior agressividade e redução da sobrevida dos pacientes (10, 67).

Apesar do resultado negativo na maioria dos casos de adenoma pleomórfico para p53, os casos de CXAP exibem um resultado positivo para mesma proteína que varia entre 41% e 67% dos casos. Resultados mostram que há uma alteração progressiva do p53 na expressão dos adenomas pleomórficos, considera-se então a hipótese que ocorra transcrição de uma proteína mutada que se acumulou no núcleo (65, 68).

Analisando a transição do adenoma pleomórfico para o CXAP, com o objetivo de verificar a ocorrência de mutações em *TP53*, foi possível observar que a recorrência multinodular é comum, porém a ocorrência de novas mutações em *TP53* nas recorrências não confirma um papel causal para essas mutações na transformação maligna, pois a especificidade dessas mutações para esse processo é desconhecida. Há pesquisas que sugerem a interação de mecanismos epigenéticos que causam inativação funcional da p53 em CXAP, por exemplo, através da ligação por MDM2 (19, 50).

2.5 RELAÇÃO ENTRE p53 E PTEN

Os supressores de tumor *PTEN* e *TP53* estão entre os genes mais comumente inativados ou mutados em neoplasias malignas humanas (62). A interação entre as duas proteínas codificadas por esses genes foi verificada em diversos tipos de neoplasias, por exemplo, carcinomas de pulmão e fígado. No caso do câncer no fígado, a PTEN tem uma baixa expressão nas células neoplásicas e os níveis de expressão diminuem à medida que as células se tornam malignas e são capazes de invadir e metastatizar, porém nesses casos, a p53 não foi determinante para a formação de uma neoplasia (71, 72).

A conexão entre PTEN e p53 mostra que há uma interação do processo de transcrição com o processo de apoptose celular. São ativadas pelas vias de sinalização de crescimento e pelas oncoproteínas, como MDM2, a função destas redes inibidoras e estimuladoras de crescimento são essenciais para se manter a homeostase. O gene *MDM2* é induzido por p53, e a PTEN, por sua vez, possui duas capacidades: a de inibir a fosfatase de PtdIns(3,4,5)P3 e a de permitir o bloqueio nuclear de entrada de MDM2. Assim, PTEN protege a p53 através da sinalização realizada através dos fatores de crescimento receptores por inibição de PtdIns 3-quinase-Akt, na qual é sinalizada e entrada de MDM2 no núcleo celular, inibindo a atividade do ciclo (37).

A importância da p53 é o fato de ser um componente de uma rede de sinalização supressora de tumor, que acaba sendo enfatizado pôr mecanismos que regulam a ação de MDM2. Por sua vez a PTEN inibe o movimento de MDM2 no núcleo, segregando-a, assim, da p53. Uma vez que a PTEN é perdida, no entanto, a via da p53 é fortemente ativada. Mutações encontradas em genes como *TP53* e *PTEN* surgiram como suscetibilidade de alta penetrância e são clinicamente relevantes para a determinação de uma neoplasia maligna (71).

3 PROPOSIÇÃO

O objetivo deste trabalho foi analisar, por meio da imuno-histoquímica, a presença das proteínas PTEN e p53, em casos de adenoma pleomórfico e carcinoma ex-adenoma pleomórfico de glândulas salivares menores e maiores. O intuito é analisar a distribuição desses marcadores nas células das duas diferenciações, luminais e mioepiteliais, encontradas nas lesões e se há relação entre as duas proteínas em cada caso.

4 MATERIAL E MÉTODOS

4.1 CONSIDERAÇÕES ÉTICAS

Antes do seu início, o desenvolvimento deste trabalho foi aprovado pelo Comitê de Ética em Pesquisa da Faculdade de Odontologia da Universidade de São Paulo, sob protocolo CEP-FOUSP 4.631.876 (Anexo A).

4.2 DESENHO DO ESTUDO E AMOSTRA

Esta pesquisa consistiu em um estudo descritivo e retrospectivo, de corte transversal, em uma série de neoplasias de glândula salivar. Os casos estudados pertencem aos arquivos do Serviço de Patologia Cirúrgica da FOUSP e a seleção da amostra foi feita de forma intencional a partir do diagnóstico. Foram selecionados 20 casos diagnosticados como adenoma pleomórfico e 5 casos como carcinoma ex-adenoma pleomórfico (CXAP).

Após a seleção dos casos por meio do seu diagnóstico final, foram recuperadas as lâminas histológicas coradas em hematoxilina, para o estudo morfológico e os blocos de parafina contendo tecido, para a realização do estudo imuno-histoquímico.

A partir das fichas de encaminhamento de exame, que estão nos arquivos do Serviço, foram obtidas as informações para o estudo dos dados demográficos e características clínicas dos casos deste estudo, as saber: sexo, cor da pele, idade, presença de sintomatologia, tamanho da lesão, duração e localização anatômica.

4.3 ESTUDO MORFOLÓGICO

Para a realização do estudo morfológico foram utilizadas lâminas com cortes de 5 µm de espessura do material incluído em parafina, corados em hematoxilina e eosina que foram examinados à microscopia de luz. Os casos selecionados mostravam aspectos bem característicos das lesões de interesse deste estudo. Os critérios histológicos de avaliação foram embasados naqueles propostos pela Organização Mundial da Saúde (4) e também por Hellquist e Skalova (3).

4.4 ESTUDO IMUNO-HISTOQUÍMICO

A partir dos blocos de parafina recuperados dos arquivos do Serviço de Patologia Cirúrgica da FOUSP, foram feitos novos cortes histológicos de 3 µm de espessura que foram estendidos em lâminas de vidro previamente tratadas, para o aumento da adesividade dos cortes, com adesivo à base de organosilano (3-aminopropiltrietoxisilano, Sigma St. Lous, MO, USA).

A reação teve início com a desparafinização dos cortes em dois banhos de xilol, sendo o primeiro por 30 minutos e o segundo por 15 minutos, ambos em temperatura ambiente. A partir deste momento, procedeu-se a reidratação dos cortes por meio de banhos consecutivos, de 3 minutos cada, em cadeia descente de etanóis, iniciando em etanol absoluto e seguindo até a concentração de 85%. A seguir, passou-se para a etapa de remoção do pigmento formólico que, por ser cor acastanhada, pode se confundir com o cromógeno de revelação da reação. Essa etapa foi realizada pela incubação em hidróxido de amônio a 10% em solução alcoólica, por 10 minutos. Então, as lâminas foram lavadas em água destilada por 5 minutos.

A próxima etapa da reação de imuno-histoquímica consistiu no tratamento de recuperação dos sítios antigênicos. Para ambos os anticorpos deste estudo esse tratamento foi realizado por meio da imersão dos cortes histológicos em banho aquecido a 95 ºC por 30 minutos em solução de ácido etilenodiamino tetra-acético (EDTA) 1 mM, pH 8,0. Após o término do tempo de incubação os cortes foram lavados com água destilada em abundância, seguido de descanso por 10 minutos em água destilada.

Realizou-se, a seguir, a eliminação da peroxidase endógena tecidual promovendo a incubação dos cortes em solução 1:1 (v/v) de peróxido de hidrogênio a 6 % e metanol em dois banhos de 15 minutos cada. Após nova lavagem em água destilada, os cortes, foram imersos em solução salina de Tris (TBS) (Tris 50 nM, NaCL 150 mM), pH 7,6, solução tampão da reação, e procedeu-se duas novas trocas. Todas as etapas na sequência foram precedidas por lavagens em TBS pH 7,6.

Cada um dos casos foi, então, exposto aos anticorpos primários selecionados para este estudo, a saber: anti-PTEN (clone SP170, Sigma-Aldrich, San Luis, Missouri, EUA) e anti-p53 (clone MIB-1, Dako DAKO, Glostrup, Dinamarca). Os anticorpos primários foram diluídos em TBS acrescido de albumina bovina sérica e azida sódica na diluição de 1:100. A incubação para p53 foi de 1 hora a temperatura ambiente, enquanto para PTEN foi de 16 horas a 4 ºC em câmara úmida. Procedeu-se, então, à incubação do sistema de amplificação, tendo sido utilizado o método do polímero marcado, em passo único, por meio do kit Envision (DAKO, Carpinteria, CA, USA). A incubação foi de 30 minutos e ocorreu em temperatura ambiente. Após esta etapa, o cromógeno selecionado para a revelação da reação foi a diaminobenzidina (DAKO Liquid DAB+, K3468), de cor castanha foi incubado por 10 minutos, também em temperatura ambiente. Após rápida passagem por TBS, seguiu-se lavagem em água destilada por 10 minutos e, então, os cortes foram contracorados com hematoxilina de Mayer. Em seguida, após nova lavagem com água destilada, os cortes foram desidratados em cadeia ascendente de etanol, diafanizados em xilol, montados em lamínulas de vidro e examinados em microscópio de luz.

Como controle positivo das reações, foram utilizados cortes de carcinoma epidermoide oral sabidamente positivos para os dois anticorpos. O controle negativo da reação se deu por incubação com supressão do anticorpo primário.

4.5 ANÁLISE DOS RESULTADOS DE IMUNO-HISTOQUÍMICA

As reações de imuno-histoquímica foram avaliadas em microscopia de luz, de forma qualitativa para ambos os anticorpos. Para o p53 fez-se, também, uma avaliação semiquantitativa. Foram consideradas positivas as células que mostraram coloração acastanhada no citoplasma e/ou núcleo para o marcador PTEN e no núcleo para p53.

Para a proteína PTEN a avaliação consistiu, inicialmente, em classificar os casos como positivos ou negativos para o marcador. A seguir, dentre os casos positivos, foram

notados aqueles que exibiram positividade nuclear e, por fim, em qual compartimento celular (núcleo ou citoplasma) a coloração era mais predominante. Avaliou-se, ainda, quais as diferenciações celulares e padrões histológicos apresentavam marcação positiva e se havia um padrão de positividade.

Para a proteína p53, os casos foram classificados em positivos ou negativos para o marcador. A seguir, nos casos positivos, fez-se uma estimativa da porcentagem das células presentes no corte histológico positivas para este marcador, dividindo-os em: menos de 5% das células positivas, de 5 a 50% das células positivas ou mais de 50% de células positivas para o marcador.

4.6 ANÁLISE ESTATÍSTICA

Os dados clínicos relacionados a idade, sexo e sítio de localização foram descritos através de suas respectivas frequências relativas e absolutas. A idade foi apresentada na forma de média.

Os resultados obtidos nas avaliações microscópicas para os diferentes marcadores foram analisados em dados absolutos e de frequência (%). Os resultados numéricos foram tabulados no programa Microsoft®Excel® para avaliação quantitativa e qualitativa. Todos os dados foram avaliados quanto à aderência a distribuição normal, pelo teste de D'Agostino & Pearson. Para análise de variância foi utilizado o teste o t para dados paramétricos e Mann-Whitney para os dados não-paramétricos. Foi realizado teste exato de Fisher para associação para variáveis categóricas, onde todos os dados foram não-paramétricos. Os níveis de significância foram considerados em 5% ($p \leq 0.05$). Os testes estatísticos foram realizados utilizando o programa © GraphPad Prism 8.0 (San Diego, EUA).

5 RESULTADOS

5.1 CARACTERIZAÇÃO DA AMOSTRA

Neste estudo, um total de 25 casos de neoplasias de glândula salivar foi avaliado, sendo 20 casos de adenoma pleomórfico e 5 casos de carcinoma ex-adenoma pleomórfico (CXAP). Os dados clínicos com o perfil dos pacientes e características da lesão foram obtidos das fichas de encaminhamento de exame. Nesta amostra, a maioria dos pacientes era do sexo feminino (15/25 casos, 60%) e leucoderma (15/25 casos, 60%). A idade dos pacientes variou entre 13 e 89 anos, com média de 42,2 anos. A informação sobre presença de sintomatologia constava da ficha de 22 casos, sendo que desses, 18 foram assintomáticos (81,8%) e apenas 4 (18,9%) reportaram alguma sintomatologia. O tamanho médio encontrado foi de 28,9 mm (± 15,5) e a duração média das lesões foi de 22,9 meses (±16,5) até o diagnóstico, sendo que a menor duração relatada foi de 3 e a maior de 72 meses. O palato foi a região anatômica mais afetada pelas duas lesões deste estudo, sendo o local de 15 das 22 lesões para as quais havia esta informação (68,2%). Outros sítios anatômicos afetados foram: mucosa jugal (2/22, 9,1%), mucosa labial (2/22, 9,1%), parótida (2/22, 9,1%) e submandibular (1/22, 4,5%).

Em parte das fichas havia detalhamento da região do palato atingida. Dos 25 casos deste estudo, 15 ocorreram no palato, sendo que 7 (46,7%) ocorreram em palato duro, 4 (26,7%) em palato duro e mole e 1 caso (6,7%) em palato mole. Em outros 3 casos (20%) não havia informação detalhando a sub-região anatômica. Se consideramos apenas os casos de adenoma pleomórfico, 12 ocorreram em palato (60%), sendo que desses, 6 (50%) eram em palato duro, 2 (16,7%) em palato duro e mole e 1 (8,3) em palato mole apenas. Em 3 casos (25%) não havia detalhamento da região do palato atingida.

No quadro 5.1 estão descritas as variáveis clínicas e demográficas categóricas para as duas lesões, assim como a comparação estatística entre elas. Na comparação entre as duas neoplasias deste estudo, de todas as variáveis clínicas estudadas, apenas a média de idade mostrou diferença estatisticamente significante, revelando que os pacientes de CXAP têm idade média mais elevada que os pacientes com adenoma pleomórfico. Para as demais variáveis, não houve diferença entre as duas lesões.

Quadro 5.1 – Análise dos dados clínicos e demográficos dos casos de adenoma pleomórfico e CXAP

Variável		Adenoma pleomórfico	CXAP	p*
Sexo - n (%)	Feminino	12 (60%)	3 (60%)	>0.99[1]
	Masculino	8 (40%)	2 (40%)	
Cor da pele - n (%)	Leucoderma	12 (60%)	3 (60%)	>0.99[1]
	Melanoderma	8 (40%)	2 (40%)	
Idade (em anos)	Média	36,6	64,6	**0.006[2]***
	Minimo-máximo	13-61	19-89	
Sintomatologia	Não	15 (75%)	3 (60%)	0.59[1]
	Sim	3 (15%)	1 (20%)	
	N/I	2 (10)	1 (20%)	
Tamanho (mm)	Média	29,2	27,8	0.864[2]
	Desvio padrão	15,3	16,2	
Duração (meses)	Média	23,4	18	0.676[3]
	Desvio padrão	17,1	6,0	
	Mínimo-máximo	3-72	12-24	
Localização	Palato	12 (60%)	3 (60%)	>0.99[1,4]
	Mucosa jugal	2 (10%)	-	
	Mucosa labial	2 (10%)	-	
	Parótida	1 (5%)	1 (20%)	
	Submandibular	1 (5%)	-	
	N/I	2 (10%)	1 (20%)	

n: número de casos; N/I: não informado; (-): sem casos; *estatisticamente significante para p<0,05; [1]teste exato de Fischer; [2]teste t; [3]Mann-Whitney; [4]comparação estatística entre palato e outras localizações.
Fonte: A autora, a partir de dados coletados no Serviço de Patologia Cirúrgica da FOUSP.

5.2 ASPECTOS MORFOLÓGICOS

5.2.1 Adenoma pleomórfico

Os casos de adenoma pleomórfico consistiam em uma mistura de células de diferenciação luminal e mioepitelial organizadas em arranjos bastante diversos. As células luminais (ou ductais) apresentavam morfologia cuboidal, com núcleos arredondados e centrais e citoplasma de tamanho moderado, eosinofílico e de limites precisos. As células com essa diferenciação podiam ser vistas revestindo as luzes de estruturas ductiformes que, embora estivessem presentes em todos os casos, variavam muito em frequência e distribuição. Era frequente observar material eosinofílico amorfo preenchendo a luz das estruturas ductiformes.

As células mais comumente observadas em todos os casos de adenoma pleomórfico deste estudo foram as células de diferenciação mioepitelial. Essas células estavam tanto na periferia das luminais, compondo estruturas ductiformes de dupla camada, como proliferando a partir daí e dando origem a ilhas e lençóis de células que se confundem com o estroma de suporte da neoplasia. A morfologia das células de diferenciação mioepitelial era muito variável e, na maior parte dos casos, não havia uma predominância clara de uma delas. Foram observadas células plasmocitoides, epitelioides, fusiformes, estrelárias e, mais raramente, claras. As células mioepiteliais produzem grande quantidade de matriz extracelular e sua

organização nos tecidos foi bastante variável dentre as lesões e mesmo em uma mesma lesão. Foram observadas áreas de aspecto mixoide e outras com grande adensamento celular. Metaplasia cartilaginosa e óssea também foram vistas em diversos dos casos deste estudo. Em casos raros algumas ilhas neoplásicas exibiram metaplasia escamosa com formação de pérolas córneas centrais.

O estroma de sustentação não era distinguível nessas lesões, devido às características de proliferação e diferenciação das células mioepiteliais. Áreas de intensa fibrosa e zonas de hialinização foram vistas em alguns dos casos deste estudo. Um dos casos exibiu extensa zona de hialinização e baixa celularidade, mas não havia outros elementos que pudessem caracterizar um CXAP.

Os casos de adenoma pleomórfico deste estudo eram, de modo geral, bem delimitados e, em parte dos casos, foi possível observar zona de intensa fibrose com organização paralela entre os feixes de fibras colágenas que circundava a periferia da neoplasia. Entretanto, não foi possível avaliar se havia casos totalmente encapsulados, pois, muitos dos casos se tratavam de biópsias incisionais.

A figura 5.1 mostra os principais aspectos morfológicos observados nos casos de adenoma pleomórfico deste estudo.

Figura 5.1 – Aspectos morfológicos do adenoma pleomórfico. A. Estruturas ductiformes em meio a trabéculas e ilhotas de células epiteliais em estroma de aspecto frouxo (100x no original). B. Em maior aumento, detalhe das células luminais cuboidais e células mioepiteliais, na periferia dessas, com aspecto claro (400x). C. Detalhe de células mioepteliais com morfologia plasmocitoide e estruturas ductiformes exibindo material eosinofílico amorfo no interior (400x). D. Ilhas neoplásicas exibindo metaplasia escamosa (100x). E. Intensa deposição de matriz extracelular de aspecto hialinizado (100x). F. Área de metaplasia cartilaginosa (100x)

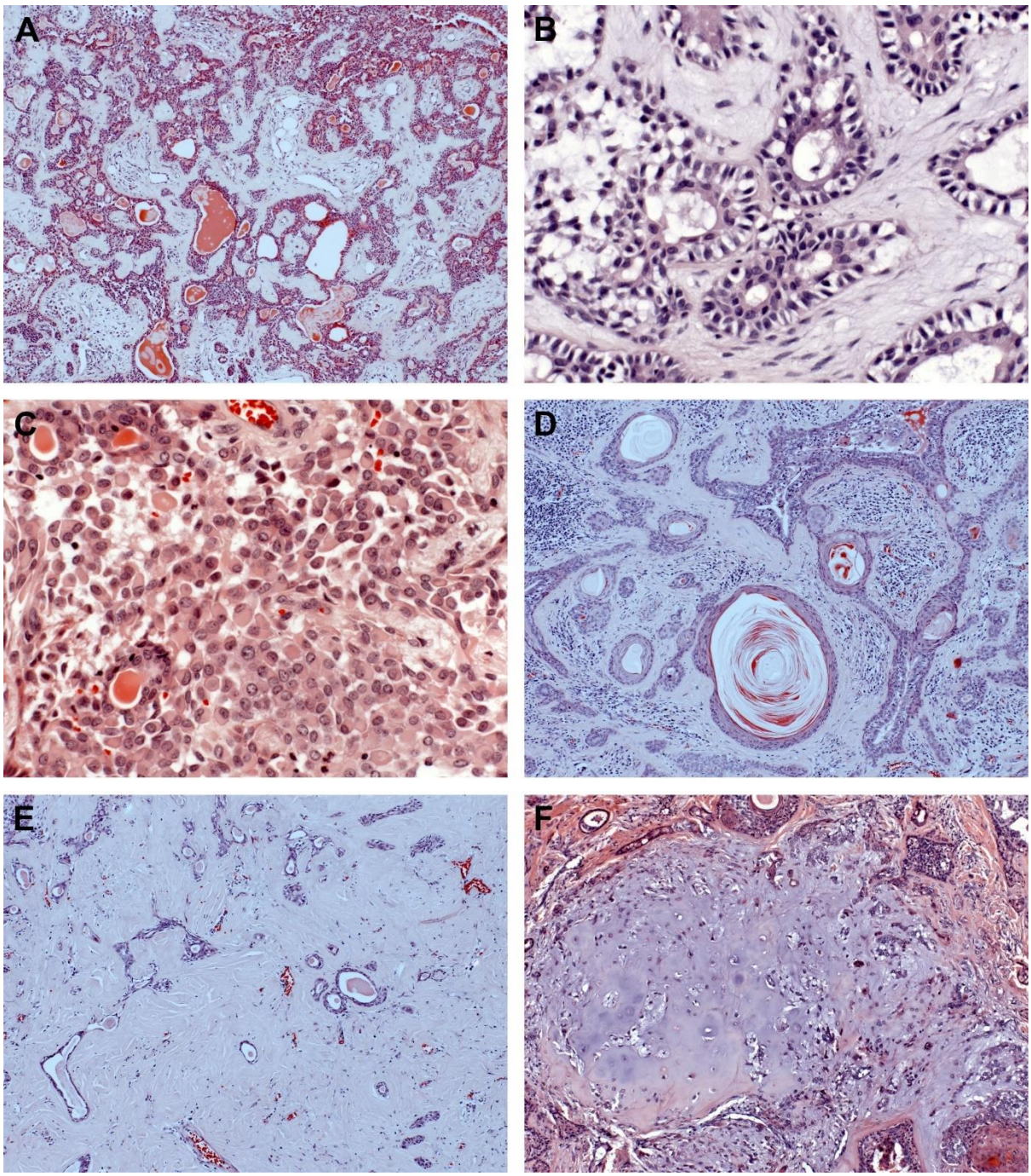

Fonte: A autora.

5.2.2 Carcinoma ex-adenoma pleomórfico

Todos os casos de CXAP deste estudo tinham áreas de adenoma pleomórfico nos cortes histológicos ou um diagnóstico anterior de adenoma pleomórfico comprovado. Quando presente no espécime utilizado neste estudo, a proporção de adenoma pleomórfico era variável.

A porção maligna em cada um dos cinco casos deste estudo variou de aspecto morfológico. Não foi intenção deste estudo classificar os casos de CXAP quanto ao subtipo histológico ou com relação ao grau de invasividade, especialmente porque a maioria se tratava de biópsias incisionais.

Houve casos com pouca diferenciação, exibindo ilhotas sólidas de células epiteliais de núcleos hipercromáticos. Zonas com estruturas ductiformes envolvidas por células claras também foram evidenciadas, assim como padrão trabecular. Em um dos casos havia extensas áreas hialinas pobremente celularizadas. A figura 5.2 exemplifica alguns dos aspectos morfológicos encontrados nos casos de CXAP deste estudo.

Figura 5.2 – Aspectos morfológicos do CXAP. A. Em menor aumento, ilhas de carcinoma em meio a estroma misto (100x). B. Detalhe do pleomorfismo celular e remanescentes das estruturas ductiformes (400x). C. Ampla zona de necrose (100x). D. Área de adenoma pleomórfico remanescente (100x)

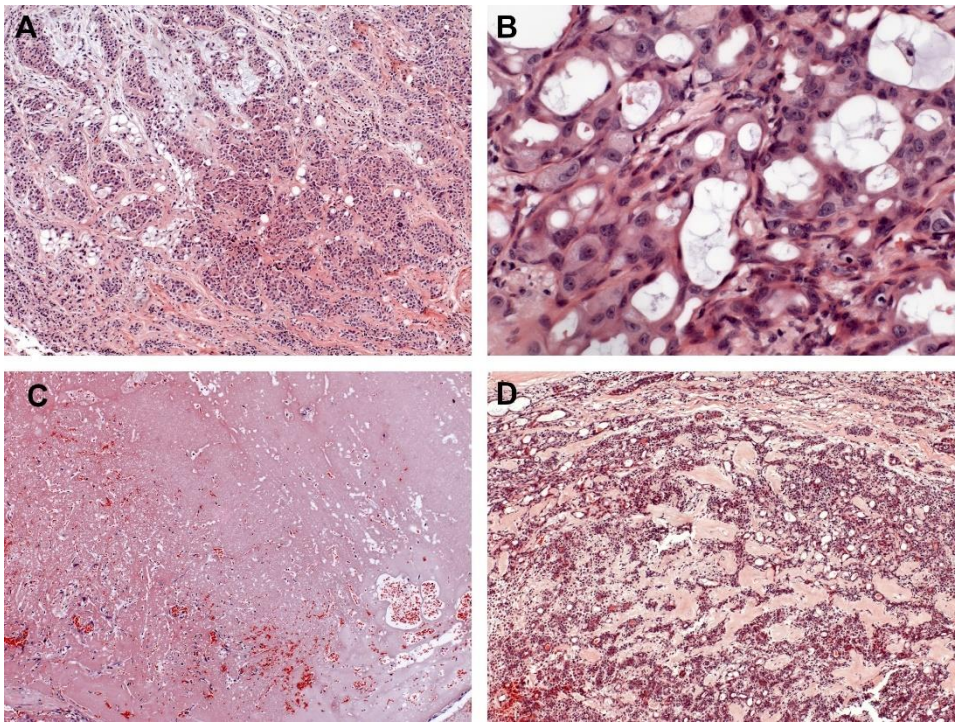

Fonte: A autora.

5.3 ANÁLISE IMUNO-HISTOQUÍMICA DA PROTEÍNA PTEN

A expressão imuno-histoquímica da proteína PTEN nos casos do estudo foi exclusivamente nos componentes epiteliais das lesões. O marcador foi predominantemente positivo nos citoplasmas das células das neoplasias, entretanto, também estava presente nos núcleos. Nenhum dos 25 casos do estudo demonstrou positividade apenas em núcleos para este marcador.

Dos 25 casos estudados, 20 exibiram alguma positividade (80%), enquanto 5 foram totalmente negativos para a proteína PTEN (20%). Dentre os casos positivos, 16 (80%) exibiram positividade em núcleos, embora 11 dos 20 casos positivos tiveram predominância da marcação imuno-histoquímica no citoplasma das células (55%). Apenas 1 caso (1/20, 5%) demonstrou predominância de marcação em núcleo, enquanto 8 casos (40%) revelaram distribuição de positividade sem predomínio entre núcleo e citoplasma.

Nos casos de adenoma pleomórfico, não foi possível detectar um padrão de expressão para a proteína PTEN. Células luminais e mioepiteliais, independentemente da morfologia, e todos os padrões histológicos exibiram positividade nos diversos casos do estudo, embora a quantidade de células positivas e extensão das áreas marcadas variou muito dentre os casos, sem que fosse possível determinar um padrão. Dos 20 casos de adenoma pleomórfico deste estudo, 16 (80%) mostraram algum grau de positividade para PTEN. Considerando apenas os 16 casos que mostraram positividade, 14 (87,5%) exibiram núcleos positivos. Quanto ao compartimento celular em que predominou a marcação: 8 casos (50%) exibiram predomínio de positividade no citoplasma, 1 (6,3%) nos núcleos e em 7 casos (43,7%) não houve predominância entre núcleo e citoplasma. A figura 5.3A e B exibe exemplos da marcação para a proteína PTEN no adenoma pleomórfico.

Assim como os casos de adenoma pleomórfico, os 5 casos de CXAP avaliados neste estudo não revelaram um padrão de marcação e a quantidade de células positivas em cada um dos casos variou bastante. Da mesma forma, células luminais e não luminais exibiram positividade, assim como os vários padrões histológicos dos diferentes casos. Apenas 1 caso foi totalmente negativo para PTEN. Portanto, 80% dos casos de CXAP exibiram algum grau de positividade para esse marcador. Metade dos casos positivos (2 casos) exibiu positividade de núcleos. Com relação ao compartimento celular em que predominou a marcação para a proteína PTEN, nenhum caso mostrou predominância em núcleos, 3 casos (75%) exibiram predominância de citoplasmas positivos e, em 1 caso (25%) não houve predominância e núcleos e citoplasmas foram igualmente positivos para o marcador. A figura 5.3C e D mostra exemplos de positividade para a PTEN no CXAP.

Os resultados da avaliação imuno-histoquímica para cada um dos casos do estudo podem ser vistos no quadro 5.2. A comparação estatística dos resultados para o PTEN nas duas neoplasias é apresentada na tabela 5.1 e não houve associação estatisticamente significante.

Figura 5.3 – Imuno-histoquímica para PTEN. A. No adenoma pleomórfico, positividade das células que revestem as estruturas ductiformes e também células mioepiteliais na periferia das primeiras (100x). Em B maior aumento em adenoma pleomórfico, evidenciando células de diferentes morfologias positivas para o marcador (400x). C. Intensa positividade das células do CXAP para o marcador (100x). Em D observa-se que tanto núcleos quanto citoplasmas são positivos para a PTEN (400x)

Fonte: A autora.

5.4 ANÁLISE IMUNO-HISTOQUÍMICA DA PROTEÍNA p53

A positividade para a proteína p53 foi exclusivamente nuclear nos casos deste estudo. Embora células de todas as diferenciações e tipos morfológicos exibiram positividade para este marcador, não houve um padrão de distribuição dessa marcação e, de um modo geral, a proteína estava pouco expressa em ambas as neoplasias estudadas e todos os casos

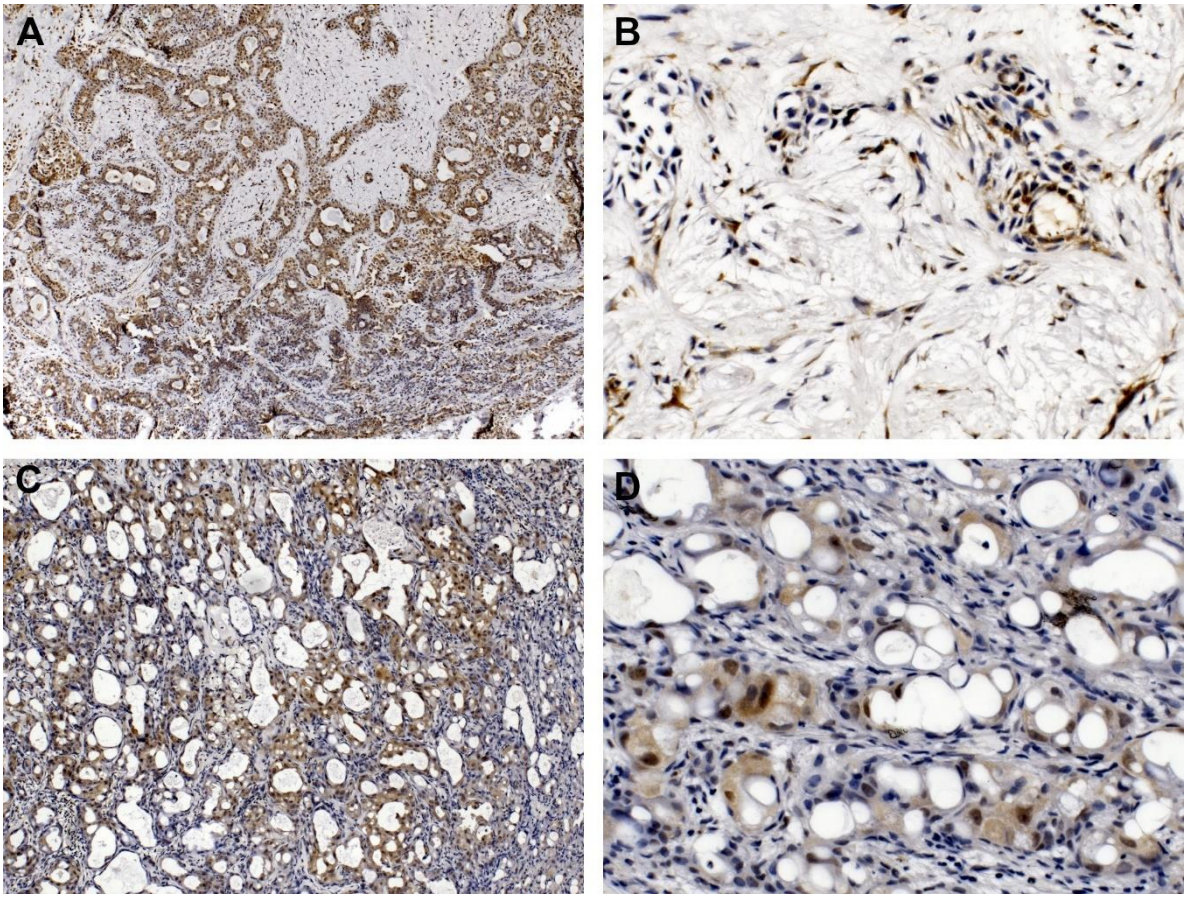

positivos para o anticorpo exibiram menos de 5% do total de células presentes no corte histológico positivas para o marcador.

Dos 20 casos de adenoma pleomórfico do estudo, apenas 9 (45%) foram positivos para a proteína p53 e essa positividade pode ser vista tanto nas células luminais quanto nas mioepiteliais. Por outro lado, todos os casos de CXAP do estudo (5/5) exibiram núcleos positivos para a proteína p53. Portanto, considerando o total de casos do estudo, 56% (14/25) revelaram presença de proteína p53 em seus núcleos. A figura 5.4 exibe exemplos de marcação para a p53 nas lesões deste estudo.

Os resultados para cada um dos casos podem ser vistos no quadro 5.2 e a comparação estatística entre as duas lesões do estudo é apresentada na tabela 5.1 exibindo que a expressão de p53 no CXAP foi maior que no adenoma pleomórfico (p=0,04).

Figura 5.4 – Imuno-histoquímica para p53. Núcleos positivos para o marcador no adenoma pleomórfico (A) e no CXAP (B). 400x

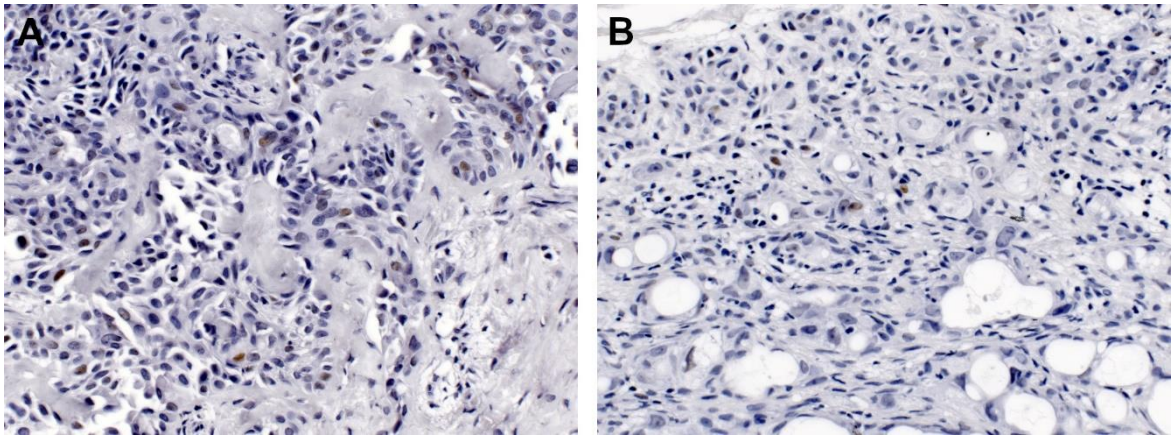

Fonte: A autora.

Quadro 5.2 – Resultados do estudo imuno-histoquímico para os marcadores PTEN e p53

Diagnóstico	Caso	PTEN	Compartimento celular		p53
			Núcleo	Predomínio	
Adenoma Pleomórfico	**1**	+	+	Citoplasma	+
	2	+	+	Núcleo	+
	3	+	+	Igual	-
	4	+	-	Citoplasma	-
	5	+	+	Igual	-
	6	+	+	Igual	-
	7	+	+	Citoplasma	-
	8	+	+	Citoplasma	+
	9	+	+	Citoplasma	-
	10	+	+	Igual	+
	11	-	-	-	-
	12	+	+	Igual	+
	13	-	-	-	+
	14	+	+	Igual	-
	15	+	+	Citoplasma	+
	16	-	-	-	-
	17	+	-	Citoplasma	-
	18	+	+	Citoplasma	+
	19	+	+	Igual	-
	20	-	-	-	+
	Total	16/20	14/16		9/20
CXAP	**21**	+	-	Citoplasma	+
	22	-	-	-	+
	23	+	+	Citoplasma	+
	24	+	+	Igual	+
	25	+	-	Citoplasma	+
	Total	4/5	2/4		5/5
TOTAL		20/25	16/20		14/25

+: positivo; -: negativo.
Fonte: A autora.

Tabela 5.1 – Associação da imunomarcação para os anticorpos do estudo PTEN e p53

		Adenoma pleomórfico	**CXAP**	**p[1]**
PTEN – presença	Positivos	16 (80%)	4 (80%)	>0,99
	Negativos	4 (20%)	1 (20%)	
PTEN – compartimento	Citoplasma/ambos	13 (92,9%)	4 (100%)	>0,99
	Núcleo	1 (7,1)	0 (0%)	
p53	Positivos	9 (45%)	5 (100%)	**0,04***
	Negativos	11 (55%)	0 (0%)	

*estatisticamente significante para p<0,05; [1]teste exato de Fischer.
Fonte: A autora.

6 DISCUSSÃO

Neste trabalho realizamos um estudo imuno-histoquímico utilizando anticorpos para as proteínas p53 e PTEN em vinte casos de adenoma pleomórfico e cinco casos de carcinoma ex-adenoma pleomórfico (CXAP) diagnosticados no Serviço de Patologia Cirúrgica da Faculdade de Odontologia da Universidade de São Paulo. Os casos selecionados foram analisados morfologicamente e as reações de imuno-histoquímica foram analisadas de acordo com as regiões na qual a coloração foi positiva e onde a marcação foi predominante, calculando, desse modo, as porcentagens e relacionando esse resultado com os padrões descritos na literatura.

O perfil dos pacientes deste estudo estava de acordo com aquele descrito na classificação da Organização Mundial da Saúde (4), sendo a maioria do sexo feminino e leucoderma, para as duas lesões, sendo que esse perfil representou 60% da amostra. A idade dos pacientes resultou em uma média mais baixa nos casos de adenoma pleomórfico, de 36,6 anos e, nos casos de CXAP, a média de idade foi de 64,6 anos. Essa diferença foi estatisticamente significante. Os casos foram predominantemente assintomáticos, para as duas patologias, sendo que, para os adenomas pleomórficos a porcentagem foi de 75% de assintomáticos e para os CXAP representavam 60% dos pacientes.

Em algumas populações específicas há pesquisas que mostram um padrão um pouco diferente em relação ao padrão da população que é acometida, principalmente em relação ao CXAP. Gupta et al. (39) realizaram um levantamento em que a maior porcentagem dos casos foi na população masculina, representando 55% da amostra e a faixa etária foi de 62,5 anos, semelhante ao apresentado neste estudo. Hu et al. (47) obtiveram como resultado no seu levantamento realizado na China, a porcentagem de 71% dos casos atingindo o sexo masculino, com a idade média de 60 anos.

De acordo com a Organização Mundial da Saúde (4), a sintomatologia depende da região na qual a patologia está presente, assim como foi descrito por Seok et al. (44). Aproximadamente 75-80% dos casos de adenoma pleomórfico surgem na glândula parótida, assim como a maior parte dos CXAP. Além disso, 10% ocorrem em região de glândula submandibular e os outros 10% em outras glândulas salivares menores, sendo que a principal região anatômica intraoral é o palato (45, 74). A região anatômica predominantemente atingida nos casos deste estudo, tanto para o adenoma pleomórfico quanto para o CXAP, foi o palato, sítio de 60% dos casos avaliados.

Entre as neoplasias mais comuns em glândulas salivares menores, o adenoma pleomórfico é a mais comum e a localização mais comum em região intraoral é o palato, seguido pelo lábio superior e a mucosa jugal (73). Na amostra deste trabalho, a maior parte dos casos de adenoma pleomórfico ocorreu no palato, seguido de mucosa jugal, mucosa labial e, em menor porcentagem, na glândula parótida e na submandibular. Para os casos de CXAP, as regiões mais acometidas foram o palato, seguido da glândula parótida e submandibular em menor porcentagem.

As análises da morfologia dos casos selecionados no estudo também estavam dentro do padrão descrito na literatura. O CXAP surge a partir de um adenoma pleomórfico, com uma frequência de 6,2 a 9,5%, em torno de 20 anos após o surgimento da lesão inicial. Nos casos selecionados neste estudo não foi possível observar esse desenvolvimento, tanto pelo tamanho da amostra, quanto por conta do tempo de desenvolvimento dos casos de adenoma, no qual a média resultou em 23 meses de duração. Uma das formas de tratamento que previnem a recorrência e o processo de transformação do adenoma pleomórfico é a cirurgia de ressecção (54).

Devido à baixa incidência do adenoma pleomórfico, tanto intraoral, quanto em regiões extraorais e o desenvolvimento lento e quase imperceptível. A grande maioria dos casos se apresentar de maneira assintomática, se faz necessário estudos sobre essa patologia, para que, dessa forma, seja possível verificar um processo de formação de uma neoplasia maligna e diagnosticar de maneira precoce, além disso, também será possível realizar de maneira mais objetiva as possíveis formas de tratamento.

Sendo assim, o objetivo deste trabalho ao analisar o gene supressor de tumor *TP53*, por meio de sua proteína p53, é devido sua função estabelecida como um ativador transcricional que induz a expressão de genes que podem induzir apoptose e/ou conduzir a uma atividade semelhante a senescência do ciclo celular. O perfil imuno-histoquímico dessa proteína nas patologias de glândulas lacrimais, no caso do adenoma pleomórfico, possui baixa positividade, no carcinoma adenoide cístico, positividade mais elevada e, para o carcinoma epitelial-mioepitelial e o carcinoma polimorfo uma expressão intermediária (66, 74). Esses achados são semelhante aos resultados que foram obtidos no presente estudo, em que a proteína foi mais expressa nos casos de CXAP, resultado que se mostrou estatisticamente significante.

A comparação da imunoexpressão dessas duas proteínas foi realizada por causa da relação entre p53 e PTEN, que foi demonstrada na literatura. A PTEN regula negativamente a via PtdIns 3-quinase – Akt – MDM2, que baixa os níveis de p53. Por sua vez, p53 regula positivamente a PTEN. Essas proteínas são conhecidas por interagir e regular uma à outra no processo de transcrição, bem como o nível de proteína, que é um possível controle em relação à morte e sobrevivência celular, na qual o gene *MDM2* pode ter um efeito regulatório sobre a expressão de genes-chave envolvidos em transformação maligna (37, 71).

A expressão de PTEN foi comparada através de imuno-histoquímica em glândulas salivares normais e nas neoplasias de glândula salivar. Observou-se que PTEN estava expressa em todas as células luminais e abluminais, nos ductos intercalado, estriados e excretores das glândulas normais. Também foi expressa nas células abluminais dos ácinos, mas não nas células acinares em si. Este padrão de expressão sugere que a proteína desempenha um papel importante no desenvolvimento das neoplasias de glândula salivar (63).

Em células normais, a p53 desempenha papéis fisiológicos importantes. As combinações que essa proteína com outras proteínas oncogênicas pode inibir o processo de transformação maligna. A p53 foi avaliada diversas vezes no adenoma pleomórfico, sendo que a maior porcentagem dos casos é negativa para essa proteína. Já nos casos de CXAP em sua grande maioria são positivos. Tarakji et al. (68) concluíram que a p53 foi alterada no adenoma pleomórfico, porém com frequência aumentada no CXAP. E os resultados obtidos estão de acordo com o que é relatado na literatura, maior parte dos casos de neoplasia benigna foi negativa para p53 e em comparação com os casos de carcinoma na qual a maior parte dos núcleos foi positivo (10, 68, 75, 76, 77, 78).

As reações imuno-histoquímicas para p53 foram positivas em menos de 5% das células do corte. Os casos de adenoma pleomórfico positivos, foram 9 em 20 casos, resultando em, 45% e no CXAP 100% foram positivos. Com relação ao CXAP, a importância de estudos como este é devido à raridade dessa patologia. A mutação do gene supressor de tumor *TP53*, localizado no braço curto do cromossomo 17, está entre as mais comumente detectadas alterações genéticas nas neoplasias humanas (68).

Diversos estudos têm observado a perda funcional de p53 e o acúmulo dessa proteína na sequência de eventos críticos na patogênese e na progressão de neoplasias de glândula salivar. A expressão dessa proteína é estudada em diversas neoplasias, por exemplo, carcinomas de mama, cólon e bexiga, verificando a diminuição da expressão com a diferenciação histológica. Os estudos que fazem a relação entre a transformação maligna com o resultado da imuno-histoquímica, ainda são bem contraditórios, porém há diferenças

significativas na expressão de p53 entre tumores metastáticos e não metastáticos, por isso a necessidade dar sequência às pesquisas com esse supressor de tumor (74).

Foi demonstrado que a p53 coopera com a perda de PTEN e pode ser essencial no desenvolvimento induzido pela perda de PTEN nos casos de neoplasias de glândulas mamárias. Talvez a perda de PTEN pode sinalizar através de outra molécula, cooperando com p53 em uma fosfatase lipídica de forma independente. Neste caso, ou seja, em neoplasias de glândulas mamárias a presença do PTEN foi observada principalmente no citoplasma das células com maior intensidade nas células luminais (17).

O resultado total de adenomas pleomórficos para proteína PTEN, neste estudo, foi que 16 em 20, ou seja, 80% dos casos. Desses 16 casos, a maior parte, representando 87,5% da amostra, exibiu núcleos marcados, entretanto, considerando ambos os compartimentos celulares, o predomínio de marcação em citoplasma foi maior, visto em 50%. A marcação em núcleos predominou em uma menor parte da amostra, apenas 6,3% dos casos em que a PTEN estava expressa.

Em relação aos casos de CXAP 80% dos casos do estudo foram positivos para o marcador, sendo que metade mostrou núcleos positivos, mas essa marcação não predominou em nenhum dos casos. Por outro lado, 75% dos casos positivos para a proteína PTEN exibiram uma predominância de positividade em citoplasma. Geralmente a marcação no núcleo, possui um padrão pontilhado, depois em um padrão mais difuso tanto no núcleo quanto no citoplasma.

A proteína PTEN não se mostra uma residente estacionária do núcleo. Vários relatos começaram a lançar luz sobre um quadro muito dinâmico, em que a localização da PTEN é dependente de processos de diferenciação em curso, estado do ciclo celular e estimulação hormonal. As neoplasias pancreáticas exócrinas e melanomas mostram uma redução considerável na coloração nuclear e um aumento correspondente na localização citoplasmática. A perda de marcação nuclear está associada com um índice mitótico mais alto, sugerindo assim que a perda de PTEN nuclear está diretamente correlacionado com transformação neoplásica (62).

Os resultados das análises estatísticas realizadas a partir dos resultados das reações imuno-histoquímicas não foram significantes estaticamente, demonstrando que se faz necessário mais pesquisas sobre a via de sinalização AKT e as proteínas envolvidas no processo, para que seja possível traçar um perfil imuno-histoquímico do processo de transformação em neoplasia maligna do adenoma pleomórfico em CXAP e de diversos outros tipos de neoplasias que estão relacionados a essa via de sinalização.

7 CONCLUSÃO

Foi possível concluir que com a análise imuno-histoquímica das proteínas p53 e PTEN no adenoma pleomórfico não verificamos um perfil que determine um possível processo na formação do carcinoma ex-adenoma pleomórfico, mas que de acordo com a literatura a via AKT está diretamente relacionada com o processo de formação de diversas neoplasias, por isso se faz necessário mais estudos a respeito da relação das proteínas envolvidas nessa via com o desenvolvimento de neoplasias.

Houveram algumas limitações desse estudo se deram principalmente pelo número da amostra ser limitado, a realização de outros testes imunohistoquímicos com proteínas que também estão envolvidas na via AKT será realizada em um próximo trabalho.

REFERÊNCIAS[1]

1. Speight PM, Barrett AW. Salivary gland tumours. Oral Dis. 2002 Sep;8(5):229-40. doi:10.1034/j.1601-0825.2002.02870.x.

2. Carlson ER, Schlieve T. Salivary Gland Malignancies. Oral Maxillofac Surg Clin North Am. 2019 Feb;31(1):125-44. doi:10.1016/j.coms.2018.08.007.

3. Hellquist H, Skalova A. Histopathology of the salivary glands: Springer; 2014. 449 p.

4. El-Naggar AK, Chan JKC, Grandis JR, Takata T, Slootweg PJ. WHO classification of head and neck tumours. 4ª ed. Lyon: IARC; 2017. 347 p.

5. Lomeo P, Finneman J. Pleomorphic adenoma of the soft palate. Otolaryngol Head Neck Surg. 2001 Jul;125(1):122. doi:10.1067/mhn.2001.116784.

6. Bae CH, Kim YD, Song SY. Benign pleomorphic adenoma of the soft palate metastasizing to the sphenoid sinus. Clin Exp Otorhinolaryngol. 2010 Sep;3(3):172-5. doi:10.3342/ceo.2010.3.3.172.

7. Passi D, Ram H, Dutta SR, Revansidha Malkunje L. Pleomorphic Adenoma of Soft Palate: Unusual Occurrence of the Major Tumor in Minor Salivary Gland-A Case Report and Literature Review. J Maxillofac Oral Surg. 2017 Dec;16(4):500-5. doi:10.1007/s12663-015-0799-9.

8. Maahs GS, Oppermann Pde O, Maahs LG, Machado Filho G, Ronchi AD. Parotid gland tumors: a retrospective study of 154 patients. Braz J Otorhinolaryngol. 2015 May-Jun;81(3):301-6. doi:10.1016/j.bjorl.2015.03.007.

9. Zba¨ren P, Stauffer E. Pleomorphic adenoma of the parotid gland: Histopathologic analysis the capsular characteristics of 218 tumours. Head and Neck, 2007. Doi: 10.1002/hed.20569

10. Alaizari NA, Tarakji B, Al-Maweri SA, Al-Shamiri HM, Darwish S, Baba F. p53 expression in pleomorphic adenoma of salivary glands: A systematic review and meta-analysis. Arch Oral Biol. 2015 Sep;60(9):1437-41. doi:10.1016/j.archoralbio.2015.06.019.

11. Lopes M, Barroso KMA, Henriques Á CG, Dos Santos JN, Martins MD, de Souza LB. Pleomorphic adenomas of the salivary glands: retrospective multicentric study of 130 cases with emphasis on histopathological features. Eur Arch Otorhinolaryngol. 2017 Jan;274(1):543-51. doi:10.1007/s00405-016-4253-5.

12. Griffith CC, Thompson LD, Assaad A, Purgina BM, Lai C, Bauman JE, et al. Salivary duct carcinoma and the concept of early carcinoma ex pleomorphic adenoma. Histopathology. 2014 Dec;65(6):854-60. doi:10.1111/his.12454.

13. Antony J, Gopalan V, Smith RA, Lam AK. Carcinoma ex pleomorphic adenoma: a comprehensive review of clinical, pathological and molecular data. Head Neck Pathol. 2012 Mar;6(1):1-9. doi:10.1007/s12105-011-0281-z.

14. Yin LX, Van Abel KM, Rooker SA, et al. Risk factors for carcinoma ex pleomorphic adenoma in patients presenting with recurrence after resection of pleomorphic adenoma. Head and Neck, 2020. Doi: 10.1002/hed.26489

15. Blanco-Aparicio C, Renner O, Leal JF, Carnero A. PTEN, more than the AKT pathway. Carcinogenesis. 2007 Jul;28(7):1379-86. doi:10.1093/carcin/bgm052.

16. Shen SY, Wang WH, Liang R, Pan GQ, Qian YM. Clinicopathologic analysis of 2736 salivary gland cases over a 11-year period in Southwest China. Acta Otolaryngol. 2018 Aug;138(8):746-9. doi:10.1080/00016489.2018.1455108.

17. Sando Z, Fokouo JV, Mebada AO, Djomou F, A ND, Oyono JL. Epidemiological and histopathological patterns of salivary gland tumors in Cameroon. Pan Afr Med J. 2016;23:66. doi:10.11604/pamj.2016.23.66.5105.

18. Bradley PJ, McGurk M. Incidence of salivary gland neoplasms in a defined UK population. Br J Oral Maxillofac Surg. 2013 Jul;51(5):399-403. doi:10.1016/j.bjoms.2012.10.002.

19. Valstar MH, Mast H, Ten Hove I, Moonen LR, Balm AJ, Smeele LE, et al. Malignant transformation of salivary gland pleomorphic adenoma: proof of principle. J Pathol Clin Res. 2021 Sep;7(5):432-7. doi:10.1002/cjp2.216.

20. Stennert E, Guntinas-Lichius O, Klussmann JP, Arnold G. Histopathology of Pleomorphic Adenoma in the Parotid Gland: A Prospective Unselected Series of 100 Cases. The Laryngoscope, 2001. doi: https://doi.org/10.1097/00005537-200112000-00024

21. Bonavolontà P, Dell'Aversana Orabona G, Maglitto F, Abbate V, Committeri U, Salzano G, et al. Postoperative complications after removal of pleomorphic adenoma from the parotid gland: A long-term follow up of 297 patients from 2002 to 2016 and a review of publications. Br J Oral Maxillofac Surg. 2019 Dec;57(10):998-1002. doi:10.1016/j.bjoms.2019.08.008.

22. Pérez-de-Oliveira ME, Leonel A, de Castro JFL, Carvalho EJA, Vargas PA, Perez D. Histopathological Findings of Intraoral Pleomorphic Adenomas: A Retrospective Study of a Case Series. Int J Surg Pathol. 2019 Oct;27(7):729-35. doi:10.1177/1066896919854181.

23. Almeslet AS. Pleomorphic Adenoma: A Systematic Review. Int J Clin Pediatr Dent. 2020 May-Jun;13(3):284-7. doi:10.5005/jp-journals-10005-1776.

24. Hernandez-Prera JC, Skálová A, Franchi A, Rinaldo A, Vander Poorten V, Zbären P, et al. Pleomorphic adenoma: the great mimicker of malignancy. Histopathology. 2021 Sep;79(3):279-90. doi:10.1111/his.14322.

25. Enescu A, Enescu A, Bălăşoiu M, Ciolofan MS, Căpitănescu AN. Histopathological study of pleomorphic adenoma of salivary glands. Rom J Morphol Embryol. 2014;55(3 Suppl):1149-53.

26. Kato H, Kawaguchi M, Ando T, Mizuta K, Aoki M, Matsuo M. Pleomorphic adenoma of salivary glands: common and uncommon CT and MR imaging features. Japanese Journal of Radiology. Japanese Journal of Radiology, 2018. doi:https://doi.org/10.1007/s11604-018-0747-y

27. Mohan S, Puram SV, Yarlagadda B, Nosé V, Deschler DG. Ossifying Parotid Carcinoma ex Pleomorphic Adenoma. Case Reports in Otolaryngology, 2015. doi: http://dx.doi.org/10.1155/2015/395358

28. Navarro Rde L, Martins MT, de Araújo VC. Maspin expression in normal and neoplastic salivary gland. J Oral Pathol Med. 2004 Aug;33(7):435-40. doi:10.1111/j.1600-0714.2004.00220.x.

29. Martins C, Fonseca I, Roque L, Pereira T, Ribeiro C, Bullerdiek J, et al. PLAG1 gene alterations in salivary gland pleomorphic adenoma and carcinoma ex-pleomorphic adenoma: a combined study using chromosome banding, in situ hybridization and immunocytochemistry. Mod Pathol. 2005 Aug;18(8):1048-55. doi:10.1038/modpathol.3800386.

30. Queiroz C, Azevedo R, Neto A, Carvalho C, Moura R. An unusual pleomorphic adenoma. Rev Gaúch Odontol. 2014 09/01;62:319-24. doi:10.1590/1981-863720140003000000141930.

31. Wenig BM. Pitfalls in the biopsy diagnosis of intraoral minor salivary gland neoplasms: diagnostic considerations and recommended approach. Adv Anat Pathol. 2015 Jul;22(4):280-1. doi:10.1097/pap.0000000000000083.

32. Robertson BF, Robertson GA, Shoaib T, Soutar DS, Morley S, Robertson AG. Pleomorphic adenomas: post-operative radiotherapy is unnecessary following primary incomplete excision: a retrospective review. J Plast Reconstr Aesthet Surg. 2014 Dec;67(12):e297-302. doi:10.1016/j.bjps.2014.09.030.

33. Wittekindt C, Streubel K, Arnold G, Stennert E, Guntinas-Lichius O. Recurrent pleomorphic adenoma of the parotid gland: analysis of 108 consecutive patients. Head Neck. 2007 Sep;29(9):822-8. doi:10.1002/hed.20613.

34. Knight J, Ratnasingham K. Metastasising pleomorphic adenoma: Systematic review. Int J Surg. 2015 Jul;19:137-45. doi:10.1016/j.ijsu.2015.04.084.

35. Mendenhall WM, Mendenhall CM, Werning JW, Malyapa RS, Mendenhall NP. Salivary gland pleomorphic adenoma. Am J Clin Oncol. 2008 Feb;31(1):95-9. doi:10.1097/COC.0b013e3181595ae0.

36. Weiler C, Zengel P, van der Wal JE, Guntinas-Lichius O, Schwarz S, Harrison JD, et al. Carcinoma ex pleomorphic adenoma with special reference to the prognostic significance of histological progression: a clinicopathological investigation of 41 cases. Histopathology. 2011 Oct;59(4):741-50. doi:10.1111/j.1365-2559.2011.03937.x.

37. Freitas LL, Araújo VC, Martins MT, Chone C, Crespo A, Altemani A. Biomarker analysis in carcinoma ex pleomorphic adenoma at an early phase of carcinomatous transformation. Int J Surg Pathol. 2005 Oct;13(4):337-42. doi:10.1177/106689690501300405.

38. Mayo LD, Donner DB. The PTEN, Mdm2, p53 tumor suppressor-oncoprotein network. Trends Biochem Sci. 2002 Sep;27(9):462-7. doi:10.1016/s0968-0004(02)02166-7.

39. Wenig BM. Pitfalls in the biopsy diagnosis of intraoral minor salivary gland neoplasms: diagnostic considerations and recommended approach. Adv Anat Pathol. 2015 Jul;22(4):280-1. doi:10.1097/pap.0000000000000083.

40. Koyama M, Terauchi T, Koizumi M, Tanaka H, Sato Y. Metastasizing pleomorphic adenoma in the multiple organs: A case report on FDG-PET/CT imaging. Medicine (Baltimore). 2018 Jun;97(23):e11077. doi:10.1097/md.0000000000011077.

41. Gupta A, Koochakzadeh S, Neskey DM, Nguyen SA, Lentsch EJ. Carcinoma ex pleomorphic adenoma: A review of incidence, demographics, risk factors, and

survival. Am J Otolaryngol. 2019 Nov-Dec;40(6):102279. doi:10.1016/j.amjoto.2019.102279.

42. Ahuja G, Taghipour DJ, Olufajo OA, Davis BC, Shokrani B, Bond WR, Jr. A Rare De Novo Myoepithelial Carcinoma Ex Pleomorphic Adenoma in a Young Woman. Case Rep Otolaryngol. 2020;2020:8325374. doi:10.1155/2020/8325374.

43. Chooback N, Shen Y, Jones M, Kasaian K, Martin M, Ng T, et al. Carcinoma ex pleomorphic adenoma: case report and options for systemic therapy. Curr Oncol. 2017 Jun;24(3):e251-e4. doi:10.3747/co.24.3588.

44. Ye P, Gao Y, Mao C, Guo CB, Yu GY, Peng X. Carcinoma Ex Pleomorphic Adenoma: Is It a High-Grade Malignancy? J Oral Maxillofac Surg. 2016 Oct;74(10):2093-104. doi:10.1016/j.joms.2016.03.037.

45. Seok J, Hyun SJ, Jeong WJ, Ahn SH, Kim H, Jung YH. The Difference in the Clinical Features Between Carcinoma ex Pleomorphic Adenoma and Pleomorphic Adenoma. Ear Nose Throat J. 2019 Sep;98(8):504-9. doi:10.1177/0145561319855376.

46. Soares AB, Juliano PB, Araujo VC, Metze K, Altemani A. Angiogenic switch during tumor progression of carcinoma ex-pleomorphic adenoma. Virchows Arch, 2007. doi: 10.1007/s00428-007-0438-z

47. Altemani A, Martins MT, Freitas L, Soares F, Araújo NS, Araújo VC. Carcinoma ex pleomorphic adenoma (CXPA): immunoprofile of the cells involved in carcinomatous progression. Histopathology. 2005 Jun;46(6):635-41. doi:10.1111/j.1365-2559.2005.02157.x.

48. Ihrler S, Guntinas-Lichius O, Agaimy A, Wolf A, Mollenhauer M. Histological, immunohistological and molecular characteristics of intraductal precursor of carcinoma ex pleomorphic adenoma support a multistep carcinogenic process. Virchows Arch. 2017 Jun;470(6):601-9. doi:10.1007/s00428-017-2106-2.

49. Hu Y, Xia L, Zhang C, Xia R, Tian Z, Li J. Clinicopathologic Features and Prognostic Factors of Widely Invasive Carcinoma Ex Pleomorphic Adenoma of Parotid Gland: A Clinicopathologic Analysis of 126 Cases in a Chinese Population. J Oral Maxillofac Surg. 2020 Dec;78(12):2247-57. doi:10.1016/j.joms.2020.06.013.

50. Katabi N, Gomez D, Klimstra DS, Carlson DL, Lee N, Ghossein R. Prognostic factors of recurrence in salivary carcinoma ex pleomorphic adenoma, with emphasis on the carcinoma histologic subtype: a clinicopathologic study of 43 cases. Hum Pathol. 2010 Jul;41(7):927-34. doi:10.1016/j.humpath.2009.12.011.

51. Di Palma S. Carcinoma ex pleomorphic adenoma, with particular emphasis on early lesions. Head Neck Pathol. 2013 Jul;7 Suppl 1(Suppl 1):S68-76. doi:10.1007/s12105-013-0454-z.

52. Ihrler S, Weiler C, Hirschmann A, Sendelhofert A, Lang S, Guntinas-Lichius O, et al. Intraductal carcinoma is the precursor of carcinoma ex pleomorphic adenoma and is often associated with dysfunctional p53. Histopathology. 2007 Sep;51(3):362-71. doi:10.1111/j.1365-2559.2007.02736.x.

53. Ohtaké S, Cheng J, Ida H, Suzuki M, Ohshiro K, Zhang W, et al. Precancerous foci in pleomorphic adenoma of the salivary gland: recognition of focal carcinoma and atypical tumor cells by P53 immunohistochemistry. J Oral Pathol Med. 2002 Nov;31(10):590-7. doi:10.1034/j.1600-0714.2002.00040.x.

54. Matsubayashi S, Yoshihara T. Carcinoma ex pleomorphic adenoma of the salivary gland: an immunohistochemical study. Eur Arch Otorhinolaryngol. 2007 Jul;264(7):789-95. doi:10.1007/s00405-007-0256-6.

55. Saintigny P, Mitani Y, Pytynia KB. Frequent PTEN Loss and Differential HER2/PI3K Signaling Pathway Alterations in Salivary Duct Carcinoma: Implications for Targeted Therapy. Cancer, 2018. doi: 10.1002/cncr. 31600

56. Chiosea SI, Thompson LDR, Weinreb I. Subsets of salivary duct carcinoma defined by morphologic evidence of pleomorphic adenoma, *PLAG1* or *HMGA2* rearrangements, and common genetic alterations. Cancer, 2016. doi: https://doi.org/10.1002/cncr.30179

57. Ettl T, Baader K, Stiegler C, Müller M, Agaimy A, Zenk J, et al. Loss of PTEN is associated with elevated EGFR and HER2 expression and worse prognosis in salivary gland cancer. Br J Cancer. 2012 Feb 14;106(4):719-26. doi:10.1038/bjc.2011.605.

58. Asahina M, Saito T, Hayashi T, Fukumura Y, Mitani K, Yao T. Clinicopathological effect of PLAG1 fusion genes in pleomorphic adenoma and carcinoma ex pleomorphic adenoma with special emphasis on histological features. Histopathology. 2019 Feb;74(3):514-25. doi:10.1111/his.13759.

59. Álvarez-Garcia V, Tawil Y, Wise HM, Leslie NR. Mechanisms of PTEN loss in cancer: It's all about diversity. Semin Cancer Biol. 2019 Dec;59:66-79. doi:10.1016/j.semcancer.2019.02.001.

60. Hollander MC, Blumenthal GM, Dennis PA. PTEN loss in the continuum of common cancers, rare syndromes and mouse models. Nat Rev Cancer. 2011 Apr;11(4):289-301. doi:10.1038/nrc3037.

61. Chang H, Cai Z, Roberts TM. The Mechanisms Underlying PTEN Loss in Human Tumors Suggest Potential Therapeutic Opportunities. Biomolecules. 2019 Nov 7;9(11). doi:10.3390/biom9110713.

62. Planchon SM, Waite KA, Eng C. The nuclear affairs of PTEN. J Cell Sci. 2008 Feb 1;121(Pt 3):249-53. doi:10.1242/jcs.022459.

63. Naderali E, Khaki AA, Rad JS, Ali-Hemmati A, Rahmati M, Charoudeh HN. Regulation and modulation of PTEN activity. Mol Biol Rep. 2018 Dec;45(6):2869-81. doi:10.1007/s11033-018-4321-6.

64. Lian Z, Di Cristofano A. Class reunion: PTEN joins the nuclear crew. Oncogene. 2005 Nov 14;24(50):7394-400. doi:10.1038/sj.onc.1209089.

65. Liu H, Du L, Wang R, Wei C, Liu B, Zhu L, et al. High frequency of loss of PTEN expression in human solid salivary adenoid cystic carcinoma and its implication for targeted therapy. Oncotarget. 2015 May 10;6(13):11477-91. doi:10.18632/oncotarget.3411.

66. Chen Z, Trotman LC, Shaffer D, Lin HK, Dotan ZA, Niki M, et al. Crucial role of p53-dependent cellular senescence in suppression of Pten-deficient tumorigenesis. Nature. 2005 Aug 4;436(7051):725-30. doi:10.1038/nature03918.

67. Neves J, Sobral A, Lima M. Expressão da proteína p53 em 106 adenomas pleomórficos de glândula salivar maior. J Bras Patol Med Lab. 2009 08/01;45. doi:10.1590/S1676-24442009000400007.

68. Kim JS, Lee C, Bonifant CL, Ressom H, Waldman T. Activation of p53-dependent growth suppression in human cells by mutations in PTEN or PIK3CA. Mol Cell Biol. 2007 Jan;27(2):662-77. doi:10.1128/mcb.00537-06.

69. Agarwal ML, Taylor WR, Chernov MV, Chernova OB, Stark GR. The p53 network. J Biol Chem. 1998 Jan 2;273(1):1-4. doi:10.1074/jbc.273.1.1.

70. Tarakji B, Kujan O, Nassani MZ. Immunohistochemical Expression of p53 in Pleomorphic Adenoma and Carcinoma Ex Pleomorphic Adenoma. J Cancer Epidemiol. 2010;2010:250606. doi:10.1155/2010/250606.

71. Chai Y, Xiaoyu L, Haiyan W. Correlation between expression levels of PTEN and p53 genes and the clinical features of HBsAg-positive liver cancer. J BUON. 2017 Jul-Aug;22(4):942-6.

72. VanderLaan PA, Rangachari D, Mockus SM, Spotlow V, Reddi HV, Malcolm J, et al. Mutations in TP53, PIK3CA, PTEN and other genes in EGFR mutated lung cancers: Correlation with clinical outcomes. Lung Cancer. 2017 Apr;106:17-21. doi:10.1016/j.lungcan.2017.01.011.

73. Nakanishi A, Kitagishi Y, Ogura Y, Matsuda S. The tumor suppressor PTEN interacts with p53 in hereditary cancer (Review). Int J Oncol. 2014 Jun;44(6):1813-9. doi:10.3892/ijo.2014.2377.

74. Kato H, Kawaguchi M, Ando T, Mizuta K, Aoki M, Matsuo M. Pleomorphic adenoma of salivary glands: common and uncommon CT and MR imaging features. Jpn J Radiol. 2018 Aug;36(8):463-71. doi:10.1007/s11604-018-0747-y.

75. Pires FR, Pringle GA, de Almeida OP, Chen SY. Intra-oral minor salivary gland tumors: a clinicopathological study of 546 cases. Oral Oncol. 2007 May;43(5):463-70. doi:10.1016/j.oraloncology.2006.04.008.

76. Jakobiec FA, Stagner AM, Eagle RC, Jr., Lally SE, Krane JF. Unusual pleomorphic adenoma of the lacrimal Gland: Immunohistochemical demonstration of PLAG1 and HMGA2 oncoproteins. Surv Ophthalmol. 2017 Mar-Apr;62(2):219-26. doi:10.1016/j.survophthal.2016.08.001.

77. Soares AB, Altemani A, de Araújo VC. Study of histopathological, morphological and immunohistochemical features of recurrent pleomorphic adenoma: an attempt to predict recurrence of pleomorphic adenoma. J Oral Pathol Med. 2011 Apr;40(4):352-8. doi:10.1111/j.1600-0714.2010.00956.x.

78. Li Q, Huang P, Zheng C, Wang J, Ge M. Prognostic significance of p53 immunohistochemical expression in adenoid cystic carcinoma of the salivary glands: a meta-analysis. Oncotarget. 2017 Apr 25;8(17):29458-73. doi:10.18632/oncotarget.15297.

ANEXO A – Parecer do Comitê de Ética em Pesquisa

USP - FACULDADE DE ODONTOLOGIA DA UNIVERSIDADE DE SÃO PAULO - FOUSP

PARECER CONSUBSTANCIADO DO CEP

DADOS DO PROJETO DE PESQUISA

Título da Pesquisa: Adenoma pleomórfico e carcinoma ex-adenoma pleomórfico: estudo morfológico e imuno-histoquímico

Pesquisador: Marília Trierveiler Martins

Área Temática:

Versão: 2

CAAE: 44471521.4.0000.0075

Instituição Proponente: Faculdade de Odontologia da Universidade de São Paulo

Patrocinador Principal: Faculdade de Odontologia da Universidade de São Paulo

DADOS DO PARECER

Número do Parecer: 4.690.732

Apresentação do Projeto:

De acordo com o arquivo Informações Básicas da Pesquisa (PB_Informações_Básicas_do Projeto_1715334, de 13/04/2021):

RESUMO: Os tumores de glândula salivar são um grupo extenso e complexo de entidades benignas e malignas que atingem tanto as glândulas salivares maiores quanto as menores. Essas patologias representam um desafio para os profissionais tanto pelos seus aspectos de diagnóstico quanto de tratamento, apresentando uma gama de comportamentos biológicos e aspectos histológicos semelhantes. Por este motivo, compreender melhor a biologia desses tumores é fundamental. O adenoma pleomórfico é a neoplasia mais frequente dentre todas que acometem as glândulas salivares e tem tendência a recidiva e potencial de malignização, quando dá origem ao carcinoma ex-adenoma pleomórfico, uma entidade com aspectos histopatológicos e graus de malignidade variáveis. O objetivo deste trabalho é avaliar a expressão de duas proteínas supressoras de tumor, PTEN e p53 em casos de adenoma pleomórfico e carcinoma ex-adenoma pleomórfico, por meio de imuno-histoquímica.

HIPÓTESE: Há relação entre as expressões das proteínas PTEN e p53 nos casos de adenoma pleomórfico e carcinoma ex-adenoma pleomórfico. Há diferença na expressão das duas proteínas, PTEN e p53, entre os casos de adenoma pleomórfico e carcinoma ex-adenoma pleomórfico.

METODOLOGIA: Esta pesquisa consistirá em um estudo descritivo e retrospectivo de corte

Endereço: Av Prof Lineu Prestes 2227 - 1° andar , sala 02 da administração
Bairro: Cidade Universitária **CEP:** 05.508-900
UF: SP **Município:** SAO PAULO
Telefone: (11)3091-7960 **Fax:** (11)3091-7960 **E-mail:** cepfo@usp.br

transversal em uma série de casos de neoplasia de glândula salivar. Este estudo será realizado em uma amostra de arquivo que pertence ao Serviço de Patologia Cirúrgica da FOUSP. Serão levantados 20 casos diagnosticados como adenoma pleomórfico e 20 casos de carcinoma ex-adenoma pleomórfico. A seleção da amostra será feita de forma intencional e não probabilística. Serão utilizados neste estudo as lâminas histológicas coradas por hematoxilina e eosina e os blocos de material fixado em formol e incluídos em parafina. Serão também coletados, a partir das fichas de
encaminhamento de exame, os dados clínicos: sexo, idade, cor da pele, aspecto, tamanho, duração e localização da lesão; com a intenção de caracterizar a amostra. Para a realização do estudo morfológico serão utilizadas lâminas com cortes de 5m de espessura do material incluído em parafina, corados em hematoxilina e eosina que serão examinados à microscopia de luz para a confirmação do diagnóstico. Em seguida, será efetuada uma análise dos aspectos histológicos observados nos casos estudados da pesquisa. Para cada caso selecionado será realizada a reação de imuno-histoquímica utilizando os anticorpos anti-PTEN e anti-p53. Para tanto, a partir dos blocos de parafina, serão feitos novos cortes histológicos de 3m. Após desparafinização e reidratação dos cortes, eles serão submetidos ao tratamento de recuperação antigênica por método a ser definido no laboratório. A seguir serão expostos aos anticorpos primários do estudo e ao sistema de amplificação, seguido da revelação da reação por diaminobenzidina. Após contracoloração com hematoxilina de Mayer os cortes serão montados em lamínulas e examinados ao microscópio de luz.
CRITÉRIO DE INCLUSÃO: Serão selecionados casos com os diagnósticos de adenoma pleomórfico e carcinoma ex-adenoma pleomórfico e que apresentem material suficiente
para preparo de novos cortes histológicos a partir do bloco de parafina.
CRITÉRIO DE EXCLUSÃO: Serão excluídos os casos que não apresentarem quantidade de material suficiente para a realização do estudo.

Objetivo da Pesquisa:
De acordo com o arquivo Informações Básicas da Pesquisa (PB_Informações_Básicas_do Projeto_1715334,de 11/03/2021): objetivo deste trabalho é analisar, por meio da imuno-histoquímica, apresença das proteínas PTEN e p53, em casos de adenoma pleomórfico e carcinoma ex-adenoma pleomórfico de glândulas salivares menores. Será analisada a distribuição desses marcadores nas células das duas diferenciações, luminais e mioepiteliais, encontradas nas lesões e

a relação entre as duas proteínas em cada caso.

Avaliação dos Riscos e Benefícios:

De acordo com o arquivo Informações Básicas da Pesquisa (PB_Informações_Básicas_do Projeto_1715334,de 11/03/2021): Não há risco direto aos sujeitos da pesquisa, pois o material utilizado para a obtenção e análise dos resultados consta de fragmentos de biópsias emblocados em parafina e lâminas de histológico dos Arquivos do Serviço de Patologia Cirúrgica da Faculdade de Odontologia da USP. Não há benefícios diretos aos sujeitos de pesquisa.

Comentários e Considerações sobre a Pesquisa:

1_Estudo nacional, unicêntrico, retrospectivo de corte transversal, não randomizado.

2_Patrocinador: Faculdade de Odontologia-USP.

3_País de Origem: Brasil

4_Número de participantes incluídos: 40

5_Previsão de início e encerramento do estudo: 15/04/2021 e 14/09/2021.

Considerações sobre os Termos de apresentação obrigatória:

Vide campo "Conclusões ou Pendências e Lista de Inadequações".

Recomendações:

Vide campo "Conclusões ou Pendências e Lista de Inadequações".

Conclusões ou Pendências e Lista de Inadequações:

Trata-se da análise de RESPOSTA AO PARECER PENDENTE nº 4.631.876 emitido pelo CEP em 06/04/2021:

1. No documento intitulado PB_Informações_Básicas_do Projeto_1715334 e Projeto Completo, submetidos em 11/03/2021, lê-se: "Não há risco direto aos sujeitos da pesquisa, pois o material utilizado para a obtenção e análise dos resultados consta de fragmentos de biópsias emblocados em parafina e lâminas de histológico dos Arquivos do Serviço de Patologia Cirúrgica da Faculdade de Odontologia da USP.", solicita-se que seja adicionado que há um risco mínimo aos participantes de pesquisa e que os pesquisadores se comprometem em manter o sigilo e confidencialidade dos dados de identificação de pacientes/registros - consoante a RESOLUÇÃO Nº 466, DE 12 DE DEZEMBRO DE 2012.

#RESPOSTA: O texto foi modificado nos dois documentos PB_Informações_Básicas_do Projeto_1715334 e Projeto Completo e onde lia-se "Não há risco direto aos sujeitos da pesquisa" agora lê-se: "O risco para os sujeitos da pesquisa é mínimo,". Foi acrescentado ao final do

parágrafo: Os pesquisadores se comprometem em manter o sigilo e confidencialidade dos dados de identificação dos pacientes e dos registros.
#ANÁLISE: Atendida.

2- Quanto ao documento intitulado PB_Informações_Básicas_do Projeto_1715334 e Projeto Completo, submetidos em 11/03/2021, solicita-se esclarecer se haverá descarte ou a guarda dos blocos parafinados e lâminas histológicas obtidos. Consultar a Resolução CNS 441, de 12 de Maio de 2001, para mais detalhes.
#RESPOSTA: O texto foi modificado nos dois documentos PB_Informações_Básicas_do Projeto_1715334 e Projeto Completo e onde lia-se "Não há risco direto aos sujeitos da pesquisa" agora lê-se: "O risco para os sujeitos da pesquisa é mínimo,". Foi acrescentado ao final do parágrafo: Os pesquisadores se comprometem em manter o sigilo e confidencialidade dos dados de identificação dos pacientes e dos registros.
As lâminas com as reações de imuno-histoquímica serão armazenadas em caixas próprias para lâminas histológicas e arquivadas em armário seguro sob guarda e responsabilidade da Profa. Dra. Marília Trierveiler Martins. Essas lâminas são numeradas e não é possível identificar o paciente. Além disso, não é possível realizar nenhum outro teste/técnica com esse material. O motivo dessa armazenagem é a possibilidade de haver qualquer questionamento sobre os dados da pesquisa em qualquer publicação que advenha desta pesquisa.
#ANÁLISE: Atendida.

3- Informo, ainda, que o cronograma foi atualizado nesta nova versão.
#ANÁLISE: Atendida.

Considerações Finais a critério do CEP:
Ressalta-se que cabe ao pesquisador responsável encaminhar os relatórios parciais e final da pesquisa, por meio da Plataforma Brasil, via notificação do tipo "relatório" para que sejam devidamente apreciados no CEP, conforme Norma Operacional CNS nº 001/13, item XI.2.d..
Qualquer alteração no projeto original deve ser apresentada "EMENDA",por meio da Plataforma Brasil, de forma objetiva e com justificativas para nova apreciação (Norma Operacional 001/2013 – letra H).

Endereço: Av Prof Lineu Prestes 2227 - 1° andar , sala 02 da administração
Bairro: Cidade Universitária **CEP:** 05.508-900
UF: SP **Município:** SAO PAULO
Telefone: (11)3091-7960 **Fax:** (11)3091-7960 **E-mail:** cepfo@usp.br

USP - FACULDADE DE ODONTOLOGIA DA UNIVERSIDADE DE SÃO PAULO - FOUSP

Continuação do Parecer: 4.690.732

Este parecer foi elaborado baseado nos documentos abaixo relacionados:

Tipo Documento	Arquivo	Postagem	Autor	Situação
Informações Básicas do Projeto	PB_INFORMAÇÕES_BÁSICAS_DO_PROJETO_1715334.pdf	13/04/2021 17:25:45		Aceito
Projeto Detalhado / Brochura Investigador	Projeto_completo_130421.pdf	13/04/2021 17:25:04	Marília Trierveiler Martins	Aceito
Outros	Carta_resposta.docx	13/04/2021 17:23:53	Marília Trierveiler Martins	Aceito
Declaração de Instituição e Infraestrutura	Uso_de_dependencias.pdf	11/03/2021 11:54:18	Marília Trierveiler Martins	Aceito
Declaração de Manuseio Material Biológico / Biorepositório / Biobanco	Uso_do_acervo.pdf	11/03/2021 11:54:05	Marília Trierveiler Martins	Aceito
Folha de Rosto	Folha_de_rosto.pdf	11/03/2021 11:52:03	Marília Trierveiler Martins	Aceito

Situação do Parecer:
Aprovado

Necessita Apreciação da CONEP:
Não

SAO PAULO, 04 de Maio de 2021

Assinado por:
Alyne Simões Gonçalves
(Coordenador(a))

Endereço: Av Prof Lineu Prestes 2227 - 1° andar , sala 02 da administração
Bairro: Cidade Universitária **CEP:** 05.508-900
UF: SP **Município:** SAO PAULO
Telefone: (11)3091-7960 **Fax:** (11)3091-7960 **E-mail:** cepfo@usp.br