Relato de Caso: arco aórtico a direita com Divertículo de Kommerell

Case Report: aortic arch to the right with Kommerell's Diverticulum

Rafaela Rodolfo Tomazzoni[1], Gustavo Arruda Alves[2], Maria Carolina Wensing Herdt[3]
Guilherme Rodolfo Luz[4], Halen D'Aquino Claudio Santos[5], Thiago Ricardo Kerber Corrêa[6]

RESUMO

O divertículo de Kommerell é uma alteração rara que ocorre mais comumente com arco aórtico à esquerda e origem anômala de artéria subclávia direita (0,5%-2,0%). Em geral é assintomático, com sintomas relacionados a cardiopatias congênitas quando presentes.

PALAVRA-CHAVE: Ultrassonagrafia pré-natal, desenvolvimento fetal, anormalidades congênitas

ABSTRACT

Kommerell's diverticulum is a rare disorder that most commonly occurs with a left aortic arch and anomalous origin of the right subclavian artery (0.5%-2.0%). It is usually asymptomatic, with symptoms related to congenital heart disease when present.

KEYWORDS: Prenatal ultrasonography, fetal development, congenital abnormalities

[1] Acadêmica de Medicina da Universidade do Sul de Santa Catarina – Unisul (Acadêmica de Medicina da Unisul)
[2] Acadêmico de Medicina da Unisul (Acadêmico de Medicina da Unisul)
[3] Acadêmica de Medicina da Unisul (Acadêmica de Medicina da Unisul)
[4] Acadêmico de Medicina da Unisul (Acadêmico de Medicina da Unisul)
[5] Acadêmico de Medicina da Unisul (Acadêmico de Medicina da Unisul)
[6] Médico Ginecologista e Obstetra. Especialista em Medicina Fetal. Professor da Unisul. (Médico Ginecologista e Obstetra. Especialista em Medicina Fetal. Professor da Unisul)

INTRODUÇÃO

As anomalias congênitas do arco aórtico apresentam clínica variável e podem estar associadas a anomalias cardíacas e à origem anômala dos vasos da base. O divertículo de Kommerell é uma condição rara, que ocorre mais comumente com arco aórtico à esquerda e origem anômala de artéria subclávia direita (0,5%-2,0%). É menos comum acontecer com arco aórtico à direita e origem anômala de artéria subclávia esquerda (0,05%-0,1%). A causa da origem anômala da artéria subclávia pode ser a regressão anormal do quarto arco aórtico primitivo, durante o desenvolvimento embriológico. O quarto arco aórtico esquerdo persiste como arco aórtico, ao passo que o quarto arco aórtico direito permanece como a artéria subclávia direita e artéria inominada.

RELATO DO CASO

Paciente, 34 anos, multípara, G3P2. Idade gestacional: 23 semanas. Realizando pré-natal de baixo risco, sem particularidades. Gestações anteriores sem intercorrências.

DISCUSSÃO

Arco aórtico à direita é um defeito congênito raro da aorta e está presente em 0,05% da população. É definido quando ocorre seu cruzamento sobre o brônquio fonte direito. Em geral, é assintomático, com sintomas relacionados a cardiopatias congênitas quando presentes. Em adultos, podem estar presentes disfagia, dispneia, tosse, estridor, respiração ruidosa ou dor torácica, resultantes de alterações ateroscleróticas dos vasos anômalos, dissecção ou dilatação aneurismática com compressão das estruturas

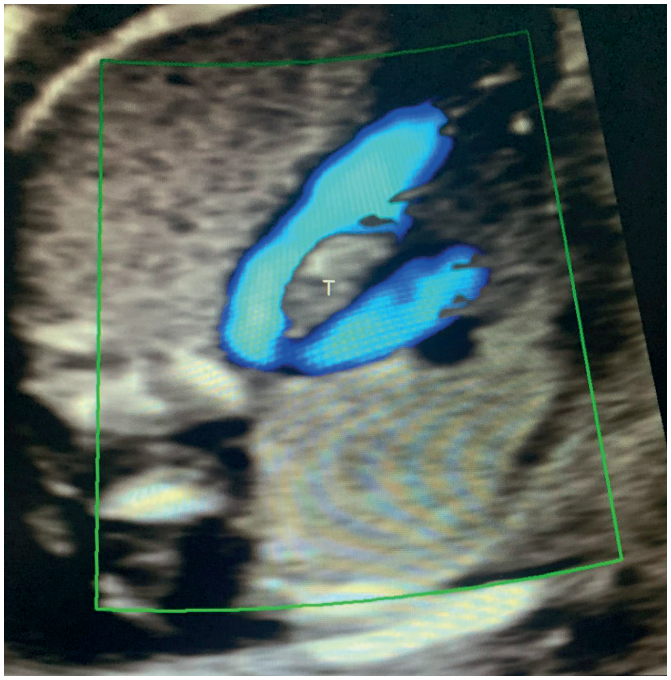

Figura 1: T (traquéia), ao color Doppler evidenciado arco aórtico à direita com divertículo de kommerell

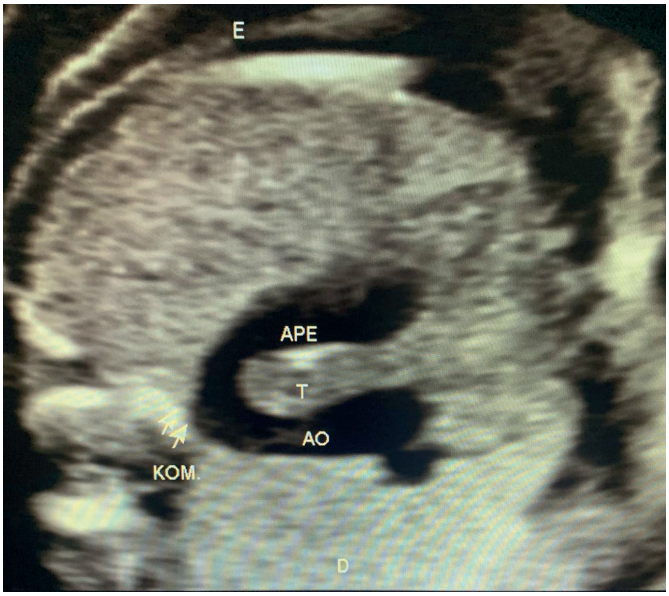

Figura 2: APE (artéria pulmonar esquerda), KOM (divertículo de kommerell), Ao (aorta)

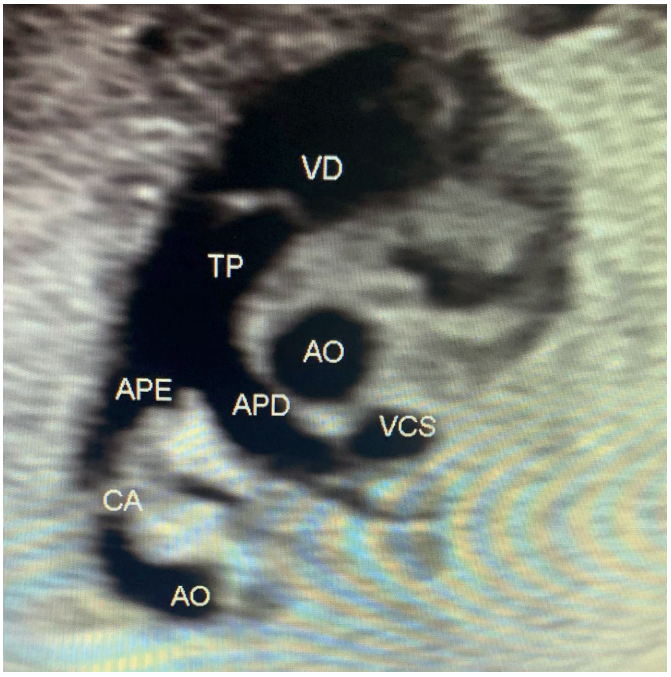

Figura 3: eixo cardíaco curto. VD (ventrículo direito), APD (artéria pulmonar direita), APE (artéria pulmonar esquerda), TP (troncopulmobar), CA (canal arterial), AO (aorta) e VCS (veia cava superior)

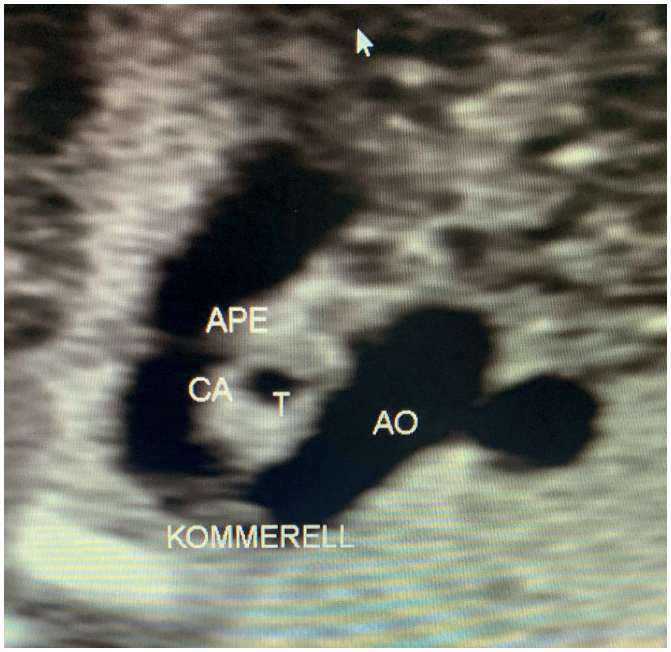

Figura 4: APE (artéria pulmonar esquerda), CA (canal arterial) , T (Traqueia), kommerell e AO (aorta)

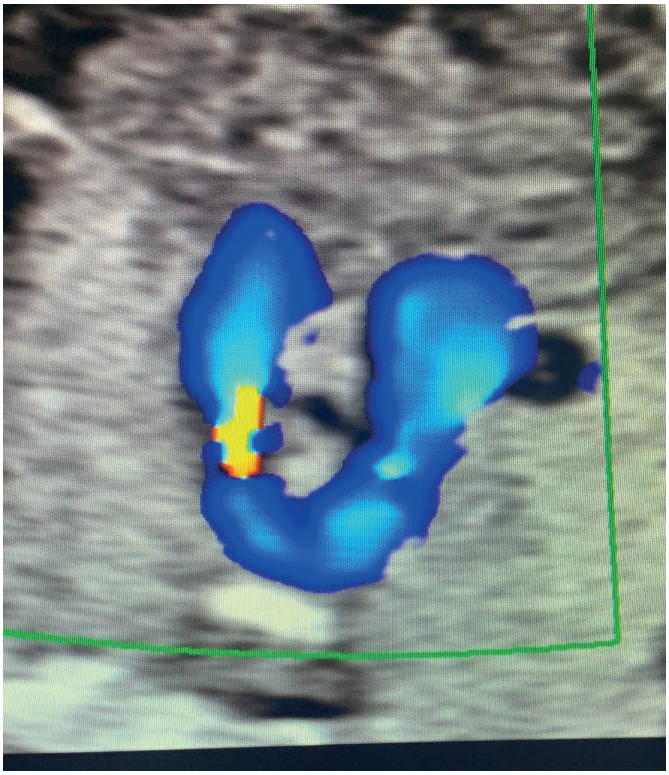

Figura 5: divertículo de kommerell evidenciado ao color Doppler

adjacentes. Raramente pode ocorrer aneurisma na origem da artéria subclávia esquerda, chamado de aneurisma ou divertículo de Kommerell.

No caso apresentado, foi identificada a anomalia congênita ao acaso, com 23 semanas de idade gestacional, necessitando apenas de acompanhamento no momento, sem intervenções. Ressalta-se a importância do rastreio fetal por meio de ultrassonografia para detecção precoce de anormalidades e possível conduta ou encaminhamento pré e pós-gestacional.

CONCLUSÃO

O arco aórtico à direita com divertículo de Kommerell é, na maioria das vezes, assintomático, com achado acidental por meio de ultrassonografia fetal. É importante seu diagnóstico precoce para monitorização, pois, eventualmente, pode trazer repercussões ao paciente.

REFERÊNCIAS

1- Rodrigo Nieckel da Costa1 , Ismália Schmidt Andrade1 , Roberto O'Connor Reyes1 , Alexandra Sedek Grisoni1 , et al. Arco Aórtico Direito com Divertículo de Kommerell. Rev Bras Cardiol Invas. 2009;17(2):279-80.
2- Adriana Dias Barranhas, João Mauricio Canavezi Indiani, Edson Marchiori, Alair Augusto S. M. D. dos Santos, et al. Apresentação Atípica de Divertículo de Kommerell. Arq Bras Cardiol 2009; 93(6) : e101-e103
3- Viviane Tiemi Hotta, Andrei Skromov Albuquerque, Valdir Ambrósio Moisés. Divertículo de Kommerell, Arco Aórtico à Direita e Origem Anômala da Artéria Subclávia Esquerda: Relato de Caso. Arq Bras Cardiol: Imagem cardiovasc. 2014;27(4):267-270
4- Ângela Faistauer, Felipe Soares Torres, Carlo Sasso Faccin. Arco aórtico à direita associado a artéria inominada esquerda aberrante originada de divertículo de Kommerell. Radiol Bras. 2016 Jul/Ago;49(4):264-266

✉ Endereço para correspondência
Rafaela Rodolfo Tomazzoni
Rua Antonio Ribeiro Mendes, 2627
95.032-600 – Caxias do Sul/RS – Brasil
☎ (54) 3211-2755
rafaela.tomazzoni@gmail.com
Recebido: 5/5/2020 – Aprovado: 26/7/2020