**DOI:** 10.22278/2318-2660.2022.v46.nSupl_1.a3783

ARTIGO ORIGINAL DE TEMA LIVRE

# *INFECÇÃO POR VARICELA-ZÓSTER EM PACIENTE IMUNOSSUPRESSO COM COMPLICAÇÕES GRAVES E INESPERADO DESFECHO CLÍNICO FAVORÁVEL*

*Renata Carvalho Rodrigues de Melo*[a]
http://orcid.org/0000-0002-3951-8494

**Resumo**

O vírus varicela-zóster pode recorrer diante de imunodeficiência. A falta de imunidade celular pode ser tão grave a ponto de comprometer o sistema nervoso central. Neste caso, o paciente apresentou quadro de aids com meningoencefalopatia por vasculite. Pela alta suspeição diagnóstica, foi iniciado tratamento, empírica e precocemente, com aciclovir, corticoide e anticonvulsivante endovenosos. O diagnóstico se deu posteriormente. Com base neste caso, foi proposta uma estratégia eficaz de atendimento.

**Palavras-chave:** Vírus varicela-zóster. HIV. Meningoencefalite. Vasculite. Estratégia.

## VARICELLA ZOSTER VIRUS INFECTION IN IMMUNOSUPPRESSED PATIENT WITH SERIOUS COMPLICATIONS AND UNEXPECTED FAVORABLE CLINICAL OUTCOME

**Abstract**

Varicella zoster virus infection may recur in the face of immunodeficiency, which can be so severe as to compromise the central nervous system. In the case studied, the patient presented a clinical picture of AIDS along with vasculitis meningoencephalopathy. Due to high diagnostic suspicion, intravenous Acyclovir, Corticosteroid and Intravenous Anticonvulsant were administered early. Diagnosis occurred later. On this case, an effective care strategy was proposed.

**Keywords:** Varicella zoster virus infection. HIV. Meningoencephalitis. Vasculitis. Strategy.

[a] *Médica residente em Clínica Médica do Hospital Geral Roberto Santos. Salvador, Bahia, Brasil. E-mail: renatacarvalhosj@hotmail.com*
**Endereço para correspondência:** Hospital Geral Roberto Santos. Rua Direta do Saboeiro, s/n, Cabula. Salvador, Bahia, Brasil. CEP:41180-900. E-mail: renatacarvalhosj@hotmail.com

INFECCIÓN POR VARICELA ZÓSTER EN PACIENTE INMUNOSUPRIMIDO CON COMPLICACIONES GRAVES Y EVOLUCIÓN CLÍNICA FAVORABLE INESPERADA

**Resumen**

El virus de la varicela zóster puede reaparecer ante una inmunodeficiencia. La falta de inmunidad celular puede ser tan grave como para comprometer el sistema nervioso central. En este caso, el paciente desarrolló SIDA junto con meningoencefalopatía por vasculitis. Debido a la alta sospecha diagnóstica, se inició de forma empírica y precoz Aciclovir, corticoides y anticonvulsivantes intravenosos. Después, se realizó el diagnóstico. A partir de este caso se planteó una estrategia de atención eficaz.

**Palabras clave:** Virus varicela zóster. VIH. Meningoencefalitis. Vasculitis. Estrategia.

## INTRODUÇÃO

O vírus varicela-zóster (VZV) é um alfa herpes vírus exclusivamente humano, responsável por infecções primárias (catapora), latentes e recorrentes. Assim como outros vírus dessa família, após o primeiro contato, o VZV se mantém latente de forma vitalícia no organismo[1]. Estima-se que 95% da população adulta o abrigue dessa maneira[2]. Por isso, há necessidade de conhecê-lo e de aumentar o grau de suspeição dessa etiologia diante de quadros infecciosos em contexto de imunodepressão.

A resposta imune do hospedeiro, principalmente a celular, limita a replicação viral e facilita sua recuperação. Diante de falhas nessa orquestra, há gatilho suficiente para sua ativação nos gânglios, replicação continuada e disseminação via axonal retrógrada ou via hematogênica, com lesão direta do vírus ou por depósito de imunocomplexos, podendo resultar em quadros muito graves, que vão desde acometimento de pele – que não respeitam dermátomos – até de outros órgãos, como pulmões, fígado e sistema nervoso central, agregando alta morbimortalidade[1-3].

Diante desse contexto, refletimos, através da análise de caso, sobre a evolução de um paciente imunossupresso, previamente infectado por VZV na infância, que evoluiu com complicações graves, porém, obteve um bom desfecho clínico, a fim de elaborar uma estratégia eficaz de atendimento.

## RELATO DE CASO

R. A. D. O., 48 anos, foi internado acompanhado da esposa, que relatou episódio de febre há três dias da admissão, associada a cefaleia, agitação psicomotora, discurso desconexo e

abalos musculares em membros superiores, além da presença de lesões pústulo-vesículo-crostosas há aproximadamente cinco dias em região retroauricular direita, membros superiores e inferiores, tronco e nádegas. Negou vômitos, liberação esfincteriana, episódio semelhante e déficit cognitivo prévio. Portador de diabetes mellitus tipo II, em uso de subdose de metformina. Além disso, apresentava história de varicela na infância. Nega uso de drogas ilícitas, álcool e tabaco.

O exame físico revelou pressão arterial normal, sonolência, oscilação do nível de consciência, escala de coma de Glasgow oscilando entre 7 e 14. Sem alteração de pares cranianos. Presença de dismetria nos quatro membros. Força muscular e tonicidade preservadas nos quatro membros. Reflexo cutâneo plantar indiferente bilateralmente. Demais reflexos globalmente preservados. Presença de rigidez de nuca moderada. Orientado no tempo e no espaço, sem déficit cognitivo. Cavidade oral com placas esbranquiçadas em mucosa orofaríngea. Presença de lesões em diferentes estágios (vesículas, pústulas, crostas) em região retroauricular direita, tronco, nádegas, MMSS e MMII, sem respeitar áreas de dermátomos. Esses sinais e sintomas sugeriram meningoencefalite infecciosa, associada à imunossupressão pelas lesões de candidíase orofaríngea e pela apresentação disseminada das lesões variceliformes. Nesse sentido, o acometimento do Sistema Nervoso Central (SNC) e as lesões cutâneas disseminadas determinavam a gravidade do quadro.

A investigação inicial mostrou sorologia para HIV tipos 1 e 2 reagentes. Líquor com leucocitose com predomínio linfocítico, glicose normal, proteínas normais – gram, baciloscopia e cultura negativos. PCR para varicela-zóster detectável (resultado saiu quase um mês depois). Tomografia de crânio revelou contusões hemorrágicas na convexidade temporal e insular bilateralmente. Angiotomografia de crânio sem lesões estruturais como estenoses ou dilatações vasculares. Ressonância nuclear magnética demonstrou os mesmos focos de hemorragias intraparenquimatosas nos polos temporais bilateralmente – maior à direita – e na ínsula bilateralmente – maior à esquerda –, além de focos menores frontobasal à direita e na porção superior do vermis cerebelar. Área de alteração de sinal na porção anterior da ponte, com focos de componente hemáticos de permeio. Foco de componente hemático na projeção do giro pré-central esquerdo. Tomografia de tórax sem alterações significativas.

Portanto, havia manifestações clínicas, líquor e exames de imagem compatíveis com o diagnóstico de meningoencefalite necro-hemorrágica secundária à reativação da varicela-zóster, mesmo sem o PCR do líquor no momento da admissão. Os abalos musculares em membros superiores somados à flutuação do nível de consciência foram tratados como crises convulsivas. Tal reativação da varicela, manifesta de forma atípica, cutânea disseminada e com repercussões em sistema nervoso central, foi associada à imunossupressão. O paciente foi

submetido a aciclovir (10mg/kg, EV, 8/8hrs), fazendo uso por 21 dias; ceftriaxona (28/09-30/09), com uso suspenso, tão logo revelado o aspecto liquórico, apontando para etiologia viral; corticoterapia com dexametasona (28/09-30/09); fenitoína continuamente; e encaminhado para unidade de terapia intensiva. Manteve-se em unidade fechada, em leito de isolamento de contato. Obteve melhora completa dos déficits neurológicos e alta hospitalar após conclusão de aciclovir, com regulação para serviço ambulatorial de infectologia e de neurologia. Três meses após a alta foi reavaliado pela equipe, em uso regular de TARV, sem alterações neurológicas sequelares e sem relato de crises convulsivas, porém em uso de anticonvulsivante.

**Quadro 1 –** Testes laboratoriais admissionais. Salvador, Bahia, Brasil – 2022

| | |
|---|---|
| Hemoglobina | 14,5 |
| Hematócrito | 42,1 |
| Leucócitos | 6250 |
| Plaquetas | 192.000 |
| Albumina | 3,8 |
| Sódio | 135 |
| Potássio | 3,6 |
| Ureia | 27 |
| Creatinina | 0,6 |
| Proteína C reativa | 0,6 |
| Desidrogenase láctica | 135 |
| HIV 1 e 2 | Reagente |
| HTLV 1 e 2 | Não Reagente |
| HBsAg | Não Reagente |
| Anti-HCV | Não Reagente |
| DNA varicela-zóster (PCR) | Detectável |

Fonte: Laboratório/prontuário paciente do HGRS.

**Figuras 1 –** Tomografia e ressonância. Salvador, Bahia, Brasil – 2022

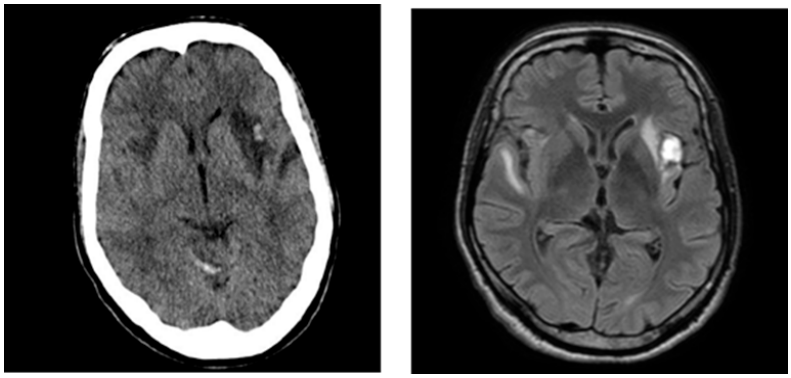

Fonte: Prontuário do paciente.
Figura esquerda: Tomografia computadorizada de crânio, sem contraste, realizada no dia da admissão. Figura direita: Ressonância nuclear magnética flair, realizada após 15 dias de internação. Ambas mostrando lesões necro-hemorrágicas temporais bilateralmente.

## DISCUSSÃO

O caso acima descrito apresenta um paciente com quadro de aids e reativação oportunista do vírus varicela-zóster com manifestações graves, compondo diagnóstico de varicela cutânea disseminada – também conhecida como forma letal, que se assemelha à varicela comum por ter lesões polimórficas, mas sem respeitar dermátomos[1,7] –, além de meningoencefalite por vasculite imunomediada, que se manifestou com convulsões de início súbito, diminuição do nível de consciência, rigidez de nuca e presença de reflexo extensor plantar, o que costuma ter uma evolução ruim[4,5].

A patogenicidade desse tipo de acometimento do SNC acontece por infiltração de partículas do vírus e de macrófagos epitelioides do hospedeiro nas paredes de pequenas e grandes artérias e por acúmulo dessas células no lúmen arterial, deixando o paciente num cenário de fragilidade vascular e de protrombose, respectivamente[3]. As manifestações clínicas podem ser aneurisma, hemorragia subaracnoide e intracerebral, ectasia arterial, dissecção, eventos trombóticos transitórios, acidente vascular cerebral isquêmico etc. Esses riscos se mantêm durante e após o contágio, entre quatro meses a um ano após, principalmente se houver acometimento oftálmico[1,4,5]. Destaca-se que não há evidências de que o uso de antiviral modifique este prognóstico.

Diante de um caso semelhante, deve-se pensar em alguns diagnósticos diferenciais, a começar por doenças que têm lesões exantemáticas, tais como varíola, eczema vaccinatum, eczema herpético, rickettsiose variceliforme, infecções por coxsackie e impetigo. O aspecto polimórfico da infecção por VZV favorece a diferenciação das demais etiologias. Dessa maneira, levando em consideração as repercussões neurológicas, deve-se pensar em quadros que cursem com vasculite, como angeíte primária do SNC e angeítes granulomatosas (sarcoidose, neurosífilis, neurotuberculose, infecção fúngica), embolia cardíaca multifocal e linfoma intravascular[2-4].

O diagnóstico do caso relatado foi feito através da reação de pesquisa direta do DNA viral por cadeia de polimerase (PCR) no líquor. Como o vírus é mais frágil que o seu DNA, a utilização de PCR é mais sensível que o isolamento viral e permite diferenciar o vírus selvagem do vacinal – sendo este o método de escolha. Outras opções para diagnóstico são: pesquisa direta através de raspagem das vesículas na busca de células gigantes multinucleadas com inclusão, inespecíficas; teste direto de anticorpo fluorescente, muito caro e pouco acessível; e por sorologia (testes de fixação de complemento, neutralização, imunofluorescência e imunoenzimático), que é a pesquisa de IgG

intratecal, que também é muito sensível e específica para definição do estado imunitário, mas com um custo maior.

Vale dizer que o DNA viral só está presente nas duas primeiras semanas de neuroinfecção. Depois disso, o IgG do VZV começa a positivar. Logo, se infere que, no paciente supracitado, a neuroinfecção era aguda[2,3]. Além disso, os exames de imagem foram muito sugestivos, evidenciando complicações de vasculite e não as alterações estruturais em si, já que a angiotomografia não evidenciou alterações. Isso não afasta o diagnóstico, pois o acometimento de pequenas artérias às vezes não é facilmente identificado[2].

O paciente seguiu da emergência do hospital para leito de isolamento em Unidade de Terapia Intensiva, com precaução de contato e respiratória, onde ficou isolado até que completassem sete dias após o início do rash cutâneo, tempo suficiente para acabar com a liberação de aerossóis[2].

Com relação ao tratamento específico, três drogas mostraram eficácia: interferon, vidarabina e aciclovir. Esse último mostrou superioridade, sendo a primeira escolha atualmente diante da suspeita ou da confirmação de infecção pelo VZV. A via endovenosa está indicada para pacientes imunocomprometidos. Quanto mais precoce a terapêutica, especialmente nas primeiras 24 horas do início do rash, melhor a eficácia. Sabe-se que o uso adequado requer início em até 72 horas após o início das lesões de pele. Além disso, o aciclovir reduz a severidade da varicela à medida que reduz a viremia e pode prevenir a forma mais grave da doença e a disseminação visceral. A mortalidade se reduz, pois diminui o risco de pneumonia por varicela de 45% para zero[1].

O tratamento via oral, mesmo em imunocompetentes, tem pobre bioviabilidade (apenas 20% são absorvidos pelo trato gastrointestinal). Em casos de resistência do vírus ao aciclovir, fenômeno observado em alguns pacientes imunodeprimidos, antes de tentar substituir a terapêutica, se estende o tempo de uso de aciclovir, EV, e se pesquisa neoplasias que justifiquem tamanha imunossupressão, ou outras etiologias infecciosas. Se indica uso de corticoide (prednisona) nos primeiros cinco dias de tratamento, a fim de reduzir o grau de vasculite e, consequentemente, de complicações neurológicas. Em pacientes com hipercoagulabilidade, indica-se anticoagulação[3].

Deve-se, portanto, pensar em infecção por VZV diante de alterações neurológicas durante ou após lesões de pele com características polimórficas ou, ainda, sem lesões de pele[3,6], mas num contexto de imunossupressão primária ou secundária. Essa hipótese diagnóstica ganha força diante de pleocitose no líquor, lesões isquêmicas ou hemorrágicas nos exames de imagem, multifocais e/ou bilaterais e de estreitamentos focais na angiografia.

Deve-se iniciar com corticoide, antiviral e anticonvulsivante o quanto antes, fazer pesquisa do VZV no líquor e sorologias, principalmente para HIV, e, caso não haja melhora nos primeiros dias em uso dessas, pesquisar outros agentes infecciosos com estudo do líquor e, ainda que correto o diagnóstico e com boa evolução clínica, deve-se manter seguimento longitudinal, pois as complicações ainda podem acontecer até um ano depois do contágio, em média.

**COLABORADORES**

1. Concepção do projeto, análise e interpretação dos dados: Renata Carvalho Rodrigues de Melo.

2. Redação do artigo e revisão crítica relevante do conteúdo intelectual: Renata Carvalho Rodrigues de Melo.

3. Revisão e/ou aprovação final da versão a ser publicada: Renata Carvalho Rodrigues de Melo.

4. Ser responsável por todos os aspectos do trabalho na garantia da exatidão e integridade de qualquer parte da obra: Renata Carvalho Rodrigues de Melo.

**REFERÊNCIAS**


1. Berezin E, Feldman, C. Varicela-zoster. In: Veronesi R, Focaccia R. Tratado de Infectologia. São Paulo (SP): Atheneu, 2015, p.723-34.
2. Nagel MA. Varicella zoster virus vasculopathy [Internet]. Massachusetts: UpToDate; 2022. [citado em 2022 fev 27]. Disponível em: https://www.uptodate.com/contents/varicella-zoster-virus-vasculopathy?search=vasculopathy&source=search_result&selectedTitle=3~150&usage_type=default&display_rank=3.
3. Nagel M, Niemeyer C, Bubak AN. Central nervous system infections produced by varicella zoster virus. Curr Opin Infect Dis. 2020;33(3):273-8.
4. Nagel MA, Cohrs JR, Mahalingam R, Wellish MC, Forghani B, Schiller A et al. The varicella zoster virus vasculopathies: clinical, CSF, imaging and virologic features. Neurology. 2008;70:853-60.
5. Kennedy PGE, Gershon AA. Clinical features of varicella zoster virus infection. Viruses. 2018;10(11):1-11.
6. Vasconcelos J, Barbiero LG, Gonzalez JV, Araújo ARDS. Relato de caso: encefalite por varicela zoster sem exantema prévio. Resid. 2021;617:1-9.

7. Tavares RM, Takeda CFV, Alexandre SF, Feitosa LDAG. Tavares RM. Encefalite por varicella zoster em paciente com HIV assistido em hospital de referência no estado do Ceará. REAS. 2020;12(7):1-7.

Recebido: 27.10.2022. Aprovado: 13.12.2022.