ISSN 0325-7479 / Vol. LXXIX / Nº 229 / Abril 2021

229

Revista del Círculo Argentino de Odontología

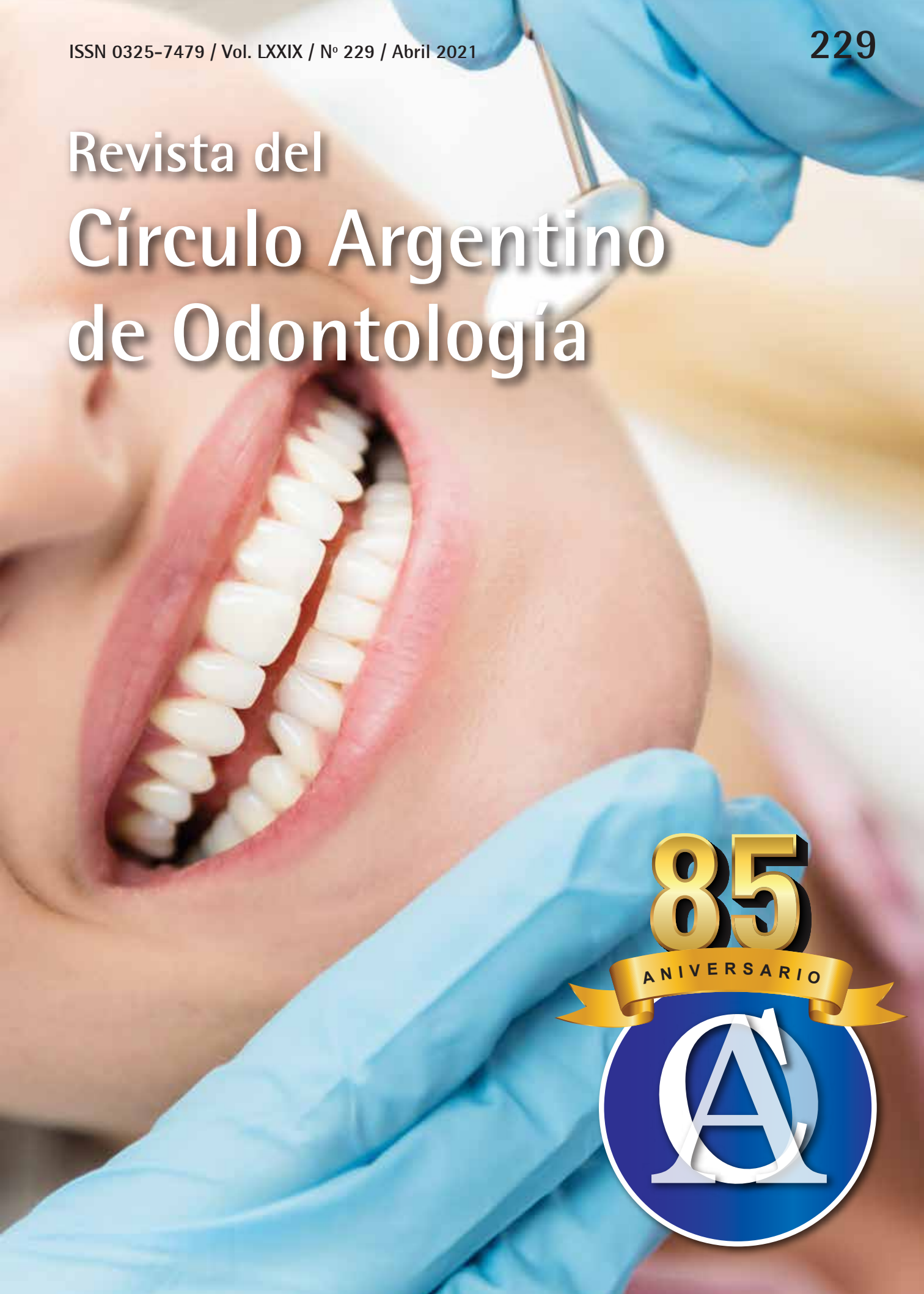

Círculo Argentino de Odontología

Eduardo Acevedo 54
(C1405BUB) - Buenos Aires
Tel.: 4901-5488/9311 / 4903-4343
Fax: int. 112
E-mail: cursos@cao.org.ar
www.cao.org.ar

Staff

Directora:
Dra. Adriana Siancha Iantorno

Consejo asesor

Dr. Alberto Poladian
(Director del Consejo)
Dra. Stella M. M. de Tomaszeuski
Dr. Carlos Peña
Secretaria de redacción:
Laura Di Pardo

Diseño e impresión

Alfa Beta S.A.C.I.F. y S.
Melián 3136/38
(C1430EYP) Capital Federal
Tel.: 4545-2233. Fax: 4545-1445
E-mail: alfabeta@alfabeta.net
Website: http://www.alfabeta.net

Dirección Nacional del Derecho de Autor
Nro. 320.467 - ISSN: 0325-7479

• Vol. LXXIX •
• Nro. 229 •
• Abril 2021 •

Editorial

La Odontología y el coronavirus

A partir del 20 de marzo de 2020 se impuso en nuestro país el aislamiento social preventivo y obligatorio, esto significaba la necesidad de mantener a la población en sus domicilios, dejar las actividades laborales, mantener solo las esenciales: sanitarias, servicios e información; todo ello para hacer frente a la propagación del virus.

Consecuentemente, noticias que llegaban de Europa daban cuenta de la cantidad de muertos e infectados, generaron inquietud y aceptación del aislamiento, como medio de protegerse.

A medida que se fue prolongando la llamada "cuarentena" se estableció para algunas actividades el trabajo a distancia, teletrabajo o home-office, igual que para los docentes que siguieran impartiendo enseñanza en forma virtual a los niños, adolescentes y universitarios.

Anímicamente pudo observarse al principio irritabilidad e impaciencia que se trasladaban a las relaciones personales, luego vino una etapa de adaptación, de mayor acuerdo para sobrellevar la situación.

Una de las emociones que se manifestaron con primacía fue el miedo a contagiarse, con dos facetas: una agresiva, convirtiendo al prójimo en un potencial portador capaz de contagiar el virus, manifestándose en agresiones y escraches, incluso a personal de la salud. La otra forma fue el temor a salir y la tendencia a quedarse cada vez más adentro de la casa, sentida como segura, evitando el afuera.

No quedaron excluidas otras como el enojo, los trastornos del sueño, el aburrimiento, entre otras.

Los odontólogos, como integrantes de la sociedad, no permanecimos ajenos a estas emociones, mucho más cuando en el comienzo no pudimos ejercer nuestras actividades. Entonces se sumaron, además de estas sensaciones psicológicas y sociales, las económicas, dado que solo se le permitía al odontólogo realizar tareas tendientes a resolver las emergencias y urgencias a través de las recomendaciones del Ministerio de Salud. Concomitantemente con ellas una suerte de protocolos a observar. Justamente esta suerte de protocolos que debe adecuar el profesional para ejecutar una práctica segura para sí y para el paciente en su ámbito privado (consultorio), converge en una serie de elementos que debe procurarse y que en el mercado odontológico no cotizan a la baja precisamente.

Así es necesario el alcohol en gel, en sus primeros momentos escaso y caro, alfombra sanitizante, los barbijos, camisolines, cofias, botas, compresas, cubre-mangueras, termómetro infrarrojo a distancia, máscaras faciales, elementos de protección personal para asistentes y personal de secretaría, entre otros, que debió en primera instancia sufragar el profesional. O sea que, además de no poder trabajar, tuvo que hacer una fuerte inversión.

Las instituciones organizadas reaccionaron con notas a las distintas esferas gubernamentales, con poco resultado efectivo por carencia de respuestas. Las obras sociales y prepagas respondieron pobremente, fijando un código que en algunos casos era irrisorio, por no decir ofensivo. Ejemplo: aceptaban la prestación por única vez, sin considerar que el profesional trabaja hoy a cuatro manos y tiene una secretaria, que el paciente puede requerir de más de una cita, (retiro de suturas, control postoperatorio) además manteniendo los mismos valores arancelarios.

FOCIBA, Federación Odontológica de la Ciudad de Buenos Aires, que nuclea a las entidades profesionales de la Ciudad de Buenos Aires, avaló un proyecto para que **la Odontología sea declarada profesión de riesgo**, ingresado en ambas cámaras legislativas.

Desde las Instituciones organizadas debemos hacer oír nuestra voz en ese reclamo, ya nada más justo, debido a que estamos trabajando en la cavidad aero-digestiva con todo el riesgo que esto sobrelleva.

Por eso desde este Editorial exhorto a los profesionales a los cuales mi voz pueda alcanzar, a trabajar unidos, hoy más que nunca, en las instituciones representativas, dado que el panorama hacia delante, de no alcanzar un reconocimiento ecuánime, no parece ser nada prometedor.

El Círculo Argentino de Odontología, con el esfuerzo de ese hermoso grupo humano que integra la institución, se preocupó por adecuar la capacidad instalada al protocolo, para la atención de las urgencias que recomienda el Ministerio de Salud, para que el personal administrativo y los docentes se sientan cuidados y puedan cuidar a su vez.

Y no olvidar: no renunciar a aquello que se pretende sea oído por los gobiernos: **la Odontología es una profesión de riesgo**.

Dr. Carlos Peña
Presidente
Círculo Argentino de Odontología

Sumario

Staff - Editorial 1

Comisión Directiva Escuelas de Perfeccionamiento y Especialización Odontológica 3

Institucionales 27

Obituario 31

Reglamento para autores 2021 33

Análisis de las creencias limitantes a través del acompañamiento en Bioneuroemoción® de individuos con diagnóstico de bruxismo — Pág. 5

Dra. María Gabriela Borda

Eficacia del cementado indirecto — Pág. 9

Dra. María Patricia Lamónica, Dra. Rosa María Iza, Dra. Cristina Elisa Mengide, Dra. Nora Dos Reis, Dra. María Gimena Zabalza, Dra. Stella Maris Tomaszeuski

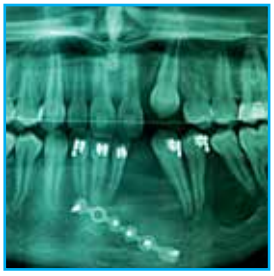

Granuloma gigantocelular central. Presentación de un caso — Pág. 18

Od. Daiana Mariel Pérez, Od. Sofía Daniela Pérez Rangeón, Od. Marina Elena Maidol, Od. Eduardo Andrés Candelo, Dr. Alejandro Marcos Ostrosky

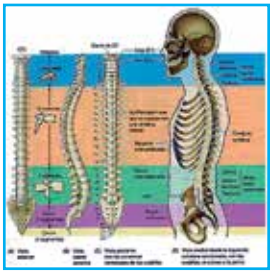

Uso de teléfonos móviles, postura cervical anormal y su repercusión en el sistema estomatognático — Pág. 22

Od. Esp. Marisa Elizabeth Romero

Honorable Comisión Directiva 2021/2023

• Presidente:	Dr. Carlos Peña	
• Vicepresidente:	Dr. Alberto J. Poladian	
• Secretario:	Dra. Gladis Mele	
• Prosecretario:	Dr. César P. Fraire	
• Sec. Relaciones Públicas:	Dr. Guillermo Sánchez Josseaume	
• Secretario de Actas:	Dra. Nora Dos Reis	
• Tesorero:	Dra. Rosa Iza	
• Protesorero:	Dr. Eduardo Devoto	
• Vocales Titulares:	Dra. Ana María Ramón de Blanco Dr. Alfredo L. Bruno Dra. Nancy Mendel	Dr. Sergio Verdú Dra. Amalia Scorzelli Dra. Marta Maldonado
• Vocales Suplentes:	Dra. Carina Olmedo Dr. Alexis Voboril	Dr. Mario Procacci Dra. Marisa Schejvitz
• Revisores de Cuentas Titulares:	Dr. Rubén Pérez Goëtt Dr. Gualberto Escalera y Zuviría	Dr. Adrián Allevato
• Revisores de Cuentas Suplentes:	Dr. Osvaldo Voboril	Dra. Sofía Gayani
• Tribunal de Honor:	Dr. Aníbal Alonso Dr. Genaro Cacace Dra. Rita Capalbo Dr. Héctor Alvarez Cantoni Dr. Manuel Hermida	Dr. Carlos L. Blanco Dra. Isabel Porcel Dr. Ricardo Parissi Dr. Horacio Zavala Dra. Stella M. M. de Tomaszeuski

Escuelas de Perfeccionamiento y Especialización Odontológica

- Directora Científica: *Dra. Ana María Ramón de Blanco*
- Directora de E.P.E.O.: *Dra. Adriana Siancha Iantorno*

- Cirugía y Traumatología Buco-Máxilo-Facial	*Director: Dr. Carlos Peña*
- Disfunción Craneomandibular y Dolor Orofacial	*Director: Dr. Luis De Zavaleta*
- Endodoncia	*Director: Dr. Alberto Joaquín Poladian*
- Diagnóstico por Imágenes	*Director: Dr. Carlos Ausbruch*
- Estomatología	*Director: Dr. Sergio Darío Verdú*
- Gerodontología	*Directora: Dra. Carina Olmedo*
- Odontología en el Deporte	*Director: Dr. Manuel Hermida*
- Odontología Legal y Auditoría	*Director: Dr. Osvaldo Voboril*
- Odontopediatría y Adolescencia	*Directora: Dra. Nancy Mendel*
- Operatoria y Materiales Dentales	*Directora: Dr. Gustavo Jiménez*
- Ortodoncia	*Directora: Dra. Stella M. M. de Tomaszeuski*
- Ortopedia	*Directora: Dra. Ana M. Ramón de Blanco*
- Patología y Clínica Bucomaxilofacial	*Director: Dr. Daniel Aníbal Rodríguez*
- Prostodoncia	*Director: Dr. Alejandro Rodríguez*
- Área de Asist. Dentales	*Dr. Osvaldo Voboril*
- Área de Bioética	*Dra. Cristina Deangelillo*
- Área Unidad Láser	*Dr. Leonardo Stiberman*
- Área 3D	*Dr. César Pablo Fraire*

Departamentos

- Científico de Especialidades:
  Dra. Stella M. M. de Tomaszeuski
- Odontología Social y Comunitaria:
  Dr. Guillermo Sánchez Josseaume
- Prensa y Difusión:
  Dr. Rubén Pérez Goëtt
- Giras y conferencias:
  Dra. Amalia Scorzelli

Profesores Consultos

Dr. Aníbal Alonso
Dr. Héctor Alvarez Cantoni

Direcciones

- Actividades Artísticas y Culturales:
  Dr. Manuel Hermida
- Revista y Publicaciones Científicas:
  Dra. Adriana Siancha Iantorno
- Turismo y Deportes:
  Dr. Osvaldo A. Voboril
- Biblioteca y Museo: *Dra. Rosa María Iza*
- Área Bioseguridad: *Dra. María Isabel Porcel*
- Servicio de Radiodiagnóstico:
  Dr. Carlos Daniel Ausbruch

EL FUTURO DE LA ODONTOLOGÍA YA ESTÁ ACÁ

APOLO

Impresoras 3D pensadas para profesionales en odontología. Innovación en tecnología dental, la más grande y precisa del mercado.

- Tecnología MDLP con matriz de 24 LEDs.
- Filtro de carbón activado que evita la salida de vapores y gases tóxicos.
- Rendimiento y alta precisión 3D, pensada para trabajar 24x7.
- Acepta múltiples resinas.
- Servicio técnico especializado y 1 año de garantía.

HELLBOT APOLO

Comprá online
hellbot.xyz

AHORA 12 AHORA 18

Envío gratis a todo el país (excepto Tierra del Fuego)

Análisis de las creencias limitantes a través del acompañamiento en Bioneuroemoción® de individuos con diagnóstico de bruxismo

Analysis of limiting beliefs through the accompaniment in Bioneuroemotion® of individuals with a diagnosis of bruxism

Dra. María Gabriela Borda

Mestranda en Saúde Coletiva, Universidade Estadual de Feira de Santana, Bahia. Brasil, Postgraduada en Bioneuroemoción® por Enric Corbera Institute, Especialista en Ortodoncia.

Abstract

"The purpose of this qualitative research was to apply the BioNeuroEmotion method in individuals who, being under treatment for bruxism, continued with pain and associated symptoms. The analysis of the limiting beliefs in common of the individuals, the family resonances and the primary emotion unchained, allowed to obtain from where those individuals perceived the situations of greater stress. To do this, a sample design was considered, centered on a group of five patients attended in the TMD Service (Temporomandibular Disorder) of a Dentistry Hospital in the city of Buenos Aires where they were being treated for bruxism with occlusal splints."

Key words: Bruxismo, BioNeuroEmotion, limiting beliefs.

Resumen

El propósito de este trabajo cualitativo fue aplicar el método de Bioneuroemoción® en individuos que, estando en tratamiento por bruxismo, continuaban con dolor y sintomatología asociada. El análisis de las creencias limitantes en común de los individuos, las resonancias familiares y la emoción primaria desencadenada, permitieron obtener desde dónde percibían dichos individuos las situaciones de mayor estrés. Para ello, se consideró un diseño muestral centrado en un grupo de cinco pacientes que concurrían al Servicio de ATM (Articulación Témporo Mandibular) de un hospital odontológico de la Ciudad de Buenos Aires donde estaban siendo tratados por bruxismo con placas miorrelajantes.

Palabras clave: Bruxismo, Bioneuroemoción®, creencias limitantes.

Introducción

El bruxismo es considerado una parafunción de gran trascendencia clínica, tanto por los desequilibrios que provoca en el sistema estomatognático como en la calidad de vida de quien lo padece. Es una condición prevalente que ocurre en hasta el 31% de los adultos [1], sin embargo para otros autores se reporta del 6 al 95%. Este parámetro tan amplio se debe a la diversidad no estandarizada de métodos de evaluación, afectándose directamente las áreas de diagnóstico, tratamiento y manejo interdisciplinario [2].

La causa del bruxismo es multifactorial, incluyendo la participación de agentes genéticos, ambientales y psicosociales como neurosis, depresión, ansiedad y estrés [3]. La ingesta de estimulantes como cafeína, alcohol o el consumo de tabaco son considerados agentes causales, mientras que las alteraciones de la oclusión, coadyuvantes [2, 4]. La etiología del bruxismo sigue siendo bastante controvertida, ya que no parece estar relacionada con factores periféricos mecanicistas, ni puede atribuirse a una causa singular. Ciertamente, es bastante dudosa la creencia que alguna vez se tuvo de que la oclusión y la presencia del desgaste dental demostraran esta entidad [5].

Las placas miorrelajantes, el automasaje y la farmacología (AINES y miorrelajantes para la etapa aguda) se indican junto con las modificaciones en las conductas y los comportamientos que incluyen evitar factores de riesgo y factores desencadenantes referidos al estilo de vida (alimentación, alcohol, cigarrillo, drogas) [7, 5]. La reeducación del paciente a través del control de parafunciones orales

en el momento de la vigilia, la actividad de compresión mediante la consulta, las técnicas de relajación, higiene del sueño y la terapia cognitivo-conductual (TCC) [5] forman parte del tratamiento del bruxismo. Según el estudio de Ommerborn [6], que evaluó la eficacia de la férula oclusal comparada con la terapia cognitiva conductual en pacientes con bruxismo nocturno, se observó que los efectos fueron pequeños y sin diferencias específicas de grupo en ninguna variable dependiente. Este intento inicial de comparar ambas terapias y los datos recopilados muestran la necesidad de evaluaciones adicionales controladas [6].

Teniendo en cuenta que la masticación según la OMS "es la función relacionada a triturar, moler y desmenuzar la comida con las muelas" [8], cabe la pregunta ¿para qué un individuo continúa triturando sin tener alimento?

Dentro del concepto de multicausalidad, que contempla los determinantes sociales, es posible trabajar sobre las creencias que condicionan la sintomatología del individuo convocándolo a cuestionarlas partiendo de la emoción registrada en el momento de máximo estrés emocional. Las emociones son sustancias químicas que refuerzan neurológicamente una experiencia. Todo lo que el individuo siente produce una sustancia química específica que se corresponde con esa información y es captada por los receptores de cada célula, produciendo un cambio en ella. Las emociones ocultas, aquellas que son reprimidas por no ser socialmente aceptadas, quedan impresas neurológicamente y grabadas en el inconsciente cuando el individuo no pasa a la acción. Se crea una sensibilidad específica que puede manifestarse en la biología del individuo cuando la situación se repite una y otra vez, o cuando supera el nivel de tolerancia que es algo particular de cada individuo [9].

Los objetivos de este trabajo fueron analizar las creencias limitantes de los individuos, y la resonancia familiar e identificar las situaciones de estrés emocional relacionadas a los síntomas en el sistema estomatognático provocados por el bruxismo. Para ello se tomó una muestra de 5 pacientes que presentaban diagnóstico de bruxismo y que asistían al Servicio de Articulación Témporo Mandibular del Hospital Dr. José Dueñas de la Ciudad de Buenos Aires, abordando las creencias limitantes, la resonancia familiar, la emoción y el bruxismo, mediante el Método de Bioneuroemoción®.

Material y métodos

El objeto de este estudio planteó la necesidad de usar los preceptos metodológicos de la investigación cualitativa. Como soporte teórico fue utilizada la teoría de la Terapia Racional Emotivo- Conductual (TREC) formulada por Albert Ellis. El estudio fue realizado por medio de entrevistas semiestructuradas, observación y acompañamientos en Bioneuroemoción® (BNE) mediante el método aplicativo "Sesión completa de Bioneuroemoción" en cinco pacientes con diagnóstico de bruxismo del Hospital de Odontología Dr. José Dueñas, de la Ciudad de Buenos Aires.

La BNE es un método humanista que no reemplaza ninguna terapia o tratamiento. Ha desarrollado su metodología en base a múltiples disciplinas como la psicología, la biología, la epigenética, la programación neurolingüística y la terapia cognitiva-conductual. Pretende promover un cambio de consciencia en el individuo que lo incentive a comprender y a integrar polaridades provenientes de sus ancestros y de arquetipos, como así también el cuestionamiento de sus creencias limitantes. Estudia la correlación entre las emociones inconscientes desencadenadas por situaciones que el individuo vive como impacto, su expresión y localización a nivel del sistema nervioso y las modificaciones que provoca en su biología. Estas modificaciones pueden manifestarse como un síntoma o enfermedad, o como un trastorno de la conducta que la BNE concibe como un mecanismo de adaptación biológica. En esta adaptación también se incluyen los comportamientos inconscientes que se transmiten de generación en generación. El acompañamiento se lleva a cabo sólo una vez para abordar un síntoma determinado, no siendo conveniente realizar más acompañamientos sobre la misma sintomatología [9].

El tamaño de la muestra fue escogido por saturación, es decir cuando ninguna información nueva emergió de las entrevistas, considerándose muestra suficiente. Los criterios de inclusión fueron pacientes adultos que no remitieron dolor posterior al tratamiento convencional (ajuste oclusal, placas miorrelajantes, medicación analgésica) y el pedido espontáneo del paciente al Servicio de ATM de encontrar otra alternativa. Cuando esto ocurría, se informaba sobre la posibilidad de realizar un acompañamiento en BNE en el mismo hospital donde estaban siendo atendidos y se les daba los datos suficientes para que gestionaran por sus propios medios el contacto con el odontólogo que realizaría el acompañamiento. De esta forma, se trató de excluir aquellos pacientes que podrían ser influenciados a participar sin tener un deseo real de cuestionarse y tratar de obtener una muestra más aleatoria. Los criterios de exclusión fueron los pacientes con adicciones o en tratamiento psiquiátrico. Todos los pacientes firmaron el consentimiento de tratamiento de datos personales y grabación de voz, en pleno conocimiento de los fines académicos de los mismos.

Los pacientes derivados por el Servicio de ATM, que luego de recibir tratamiento por bruxismo con placas miorrelajantes continuaban con dolor y sintomatología asociada, concurrieron a la Guardia del Hospital Dueñas mediante cita programada, donde se llevó a cabo la sesión completa de BNE durante octubre de 2018. Las sesiones duraron cuarenta minutos y se desarrollaron en un ambiente tranquilo y privado para que pudieran aparecer las emociones. Todos los acompañamientos tuvieron como motivo de consulta la presencia de dolor por bruxismo. Luego de 15 días se volvió a citar a los pacientes para conversar sobre la sintomatología y el cambio o no de percepción a partir del acompañamiento. Los pacientes siguieron en tratamiento y control en el Servicio de ATM del Hospital de Odontología Dr. José Dueñas.

Las categorías analíticas estudiadas fueron las **creencias limitantes** expresadas, la **emoción primaria** percibida en el momento de mayor estrés, la **resonancia familiar** (a qué integrante de su familia remitía esa emoción y cuál era el hilo conductor desde su niñez hasta la actualidad que lo convocaba a repetir esa experiencia dolorosa) y la percepción de dolor

como variable dependiente. Los datos fueron analizados en base a la técnica de análisis de contenidos.

Resultados

Las principales creencias limitantes encontradas en los cinco casos se relacionaron con la figura de un padre ausente (alcohólico, alejado por divorcio, no presente o abandónico). Algunos ejemplos de estas creencias limitantes son: "*cuando vos tenés un hijo con una pareja, formaste una familia y tenés que cumplir ese rol*" (caso 3), "*siempre supe que no quería tener hijos, ellos son una carga*" (caso 1), "*Tengo que empoderarme*" (caso 2), "*una madre tiene que ocuparse de la casa, ser compañera*" (caso 4).

Estas creencias tienen que ver con la idea de la supervivencia en la familia, los roles de madre/padre, quién provee la nutrición y con ayuda de quién. Los síntomas que desarrollaron en el sistema estomatognático se relacionan simbólicamente con la función vital de supervivencia del individuo, principalmente alimentación (nutrición y afecto) y mordida (defensa). La capacidad de gestionar el alimento, de cortar y deglutir se ha visto afectada en la edad adulta, al igual que la capacidad de decir lo que sienten y a la persona indicada. Ejemplos de dichas conductas son: "*Me quedo rumiando media hora ante una situación de conflicto*" (caso 2), "*El bruxismo no me deja expresar mis enojos, no se lo digo a la persona que corresponde y se lo digo a otro*" (caso 3), "*desde que estoy jubilado me duele más, trabajé toda mi vida*" (caso 5), "*me cuesta mucho decir lo que siento*" (caso 2).

Comparando los cinco casos de estudio pudimos identificar dos grupos con características diferentes según la edad. El grupo de adultos de mediana edad (caso uno, tres y cinco) y el grupo de adultos de edad avanzada (caso dos y cuatro). En todos los casos se observó un exceso de la figura materna. En el caso uno y tres y cinco (adultos de mediana edad), a través del apego y en el caso dos y cuatro (adultos mayores) a través de la fidelidad. En los cinco casos la figura del padre se reconoce como ausente, lo que explica la polaridad en función de la madre. Las emociones primarias relacionadas a la máxima expresión de síntomas de dolor fueron el nexo con la resonancia familiar y que pretendió acercar a los individuos a la toma de conciencia. Todos los consultantes presentaron severos desgastes en las piezas dentarias.

Los casos uno y tres, a pesar de recibir tratamiento mediante placa miorrelajante, continuaban percibiendo mucho dolor en la región de los músculos masticadores y se sentían más desconectados con su cuerpo en comparación con los casos dos y cuatro. Los adultos más jóvenes describieron creencias limitantes muy arraigadas con mucha resistencia a cuestionarlas, a diferencia de los adultos mayores, probablemente por la fase del proceso de individuación y el estado de autoconocimiento. Los adultos mayores se mostraron más flexibles en cuanto a sus creencias limitantes, con un alto grado de propia percepción y menor dolor. Podría inferirse que, a mayor desconexión corporal, mayor fue la manifestación del síntoma de dolor, y que a mayor edad menor fue la resistencia a cuestionar sus creencias, aunque deberían seguir haciéndose estudios con muestras mayores. En cuanto a la sintomatología asociada, la percepción del dolor se evaluó a los 15 días de haber realizado el acompañamiento.

Los casos 2, 3 y 4 manifestaron una percepción del dolor diferente al comprender sus propias emociones y el ambiente emocional actual desde un punto de vista más eficiente para su comportamiento. El caso 1 necesitó terapia analgésica y el caso 5 registró sus momentos de máximo estrés, aunque sus creencias continuaban arraigadas con poca permeabilidad al cambio de percepción del dolor. De los cinco pacientes, cuatro volvieron a contactarse por sus propios medios al Servicio de Guardia manifestando su interés en seguir indagando y cuestionando sus creencias; todos los pacientes expresaron sentirse aliviados cuando acudieron al control en el Servicio de ATM. Si bien continuaban bruxando, la experiencia de poder expresar sus emociones relacionadas con el máximo estrés resultó positiva, datos inferidos del relato de experiencia de los pacientes en los controles posteriores y de la observación.

Discusión

La creencia es una forma de pensamiento y cada pensamiento forma una realidad específica, da por cierto algo independientemente de que se tengan evidencias de eso. Hay creencias aprendidas desde momentos muy tempranos de la infancia y muchas de ellas se encuentran en el inconsciente. El lugar que el individuo ocupa en su familia, la influencia de su entorno y las primeras experiencias de vida, constituyen las primeras redes de conexión neuronal de la persona, siendo que la mayor parte del sistema de creencias del individuo se sitúa a nivel inconsciente.

Dentro del sistema familiar, las creencias sobre la salud y las conductas que se deben llevar a cabo para alcanzarla se transmiten de padres a hijos a través de los actos y comportamientos ya sean coherentes o contradictorios con el discurso. Los actos y las creencias de los padres influyen sobre la estructura psíquica del niño y su desarrollo.

Es importante destacar que detrás de cada creencia hay una intención positiva y un valor que la sostiene, que ha sido fundamental para la supervivencia del individuo, ya sea para mantener su integridad psicofísica como para mantener el equilibrio familiar [10].

Albert Ellis y Aaron Beck fueron las figuras más influyentes del movimiento de sistemas de terapia cognitiva, que se basaba en una conceptualización e intervenciones cognitivas [11]. Albert Ellis, psicólogo clínico estadounidense y creador de la Terapia Racional Emotivo-Conductual (TREC), percibió que a menudo comprendía las causas del problema de sus pacientes antes que ellos y que esas dificultades generalmente incluían patrones distorsionados de pensamientos específicos que eran comunes en sus pacientes. Una de las contribuciones más importante de Albert Ellis fue su distinción entre creencias racionales e irracionales [12].

Las creencias racionales son preferenciales y son útiles para ayudar a los individuos a obtener lo que quieren. Las creencias irracionales son de naturaleza más dogmática y absolutista y pueden impedir o evitar que los individuos consigan lo que quieran. En uno de sus trabajos, Ellis argumentó que los

Imagen: Cromófora La (Paloma), de Alex Grey.

Si las puertas de la percepción estuvieran depuradas
todas las cosas aparecerían ante el hombre como son: Infinitas. William Blake

individuos se perturban por sus "debería" absolutistas (debería hacer eso) y sus "tengo que" (tengo que hacer eso), que los lleva a condenarse a sí mismos y a tener efecto negativo cuando intentan satisfacer sus exigencias imposibles.

La elección de la Terapia Racional Emotivo-Conductual (TREC) formulada por Albert Ellis, para abordar el estudio de las creencias limitantes en pacientes con bruxismo, se basó en la necesidad de comprender a los individuos, analizar desde dónde operan sus conductas y a quién están siendo fieles al sostenerlas, aunque les produzcan daño. La toma de conciencia es una herramienta positiva fundamental para el individuo que lo padece. Lo acerca de una manera más sólida y sostenida en el tiempo que el mero cambio de hábito o las conductas estresantes, ya que al integrar lo que permanecía en el inconsciente puede reemplazar esas creencias limitantes por otras que lo acerquen a un bienestar.

Las limitaciones del presente trabajo no permitieron evaluar el dolor en escala ya que no era objeto de estudio utilizar el método de BNE como terapia, sino como análisis de las creencias limitantes y la percepción del dolor. El tamaño de la muestra y el carácter cualitativo de este estudio advierten sobre el cuidado de no extrapolar los resultados a otros lugares que no tengan un grupo de población similar a la de este estudio.

Conclusión

Sobre la base del método empleado y las limitaciones descriptas, a partir del análisis de los cinco casos estudiados se puede encontrar un hilo conductor. Todos han recibido alimento y nutrición de madres que transmitían desde sus conductas y creencias una percepción del rol del hombre como parte de la familia y que ha sido clave en el desarrollo de los sistemas de creencias de los individuos. Mediante el Método de BNE fue posible analizarlas mientas se procuraba un espacio para que los individuos pudieran (o no) tomar conciencia de sus propias creencias limitantes y cómo éstas influenciaban en la percepción del dolor. Dados los hallazgos, cabe el interés en replantear un nuevo abordaje de tratamiento del bruxismo que incluya identificar el momento de máximo estrés emocional. De esta manera procurar que los individuos que bruxan diversifiquen sus recursos actuales, acercándolos al bienestar que tanto anhelan. (•)

Los autores declaran no tener conflictos de interés en relación con este estudio y afirman no haber recibido financiamiento externo para realizarlo.

Bibliografía

1. Mauro Elias Mesko BHJASRSODMaTPC. Therapies for bruxism: a systematic review and network meta-analysis (protocol). Systematic Reviews. 2017; 6(4).
2. Emilce Mayela González Soto *EOMPJLC. Bruxismo y desgaste dental. Revista ADM. 2015; 72(2): p. 92-98.
3. Pierpaolo Cavallo caLCaGS. Perceived stress and bruxism in university students. BMC Research Notes. 2016 December; 9: p. 514.
4. S Varalakshmi Reddy 1MPK,2DS,3AHBM, 3yVA3. Bruxism: A Literature Review. Journal of International Oral Health. 2014; 6: p. 105-109.
5. al. GDKe. Sleep Bruxism Etiology: The Evolution of a Changing Paradigm. J Can Dent Assoc. 2015; 81(f2).
6. Ommerborn MA SC,GM,SR,HJ,FM,RW. Effects of an occlusal splint compared with cognitive-behavioral treatment on sleep bruxism activity. European Journal of Oral Sciences. 2007 February.
7. Serra-Negra JM1 LFMCSEMD. revalence of sleep bruxism and awake bruxism in different chronotypeprofiles: Hypothesis of an association. Medical Hypotheses. 2017 January 27; 101: p. 55-58.
8. OMS. Clasificación Internacional del Funcionamiento, de la Discapacidad y de la Salud: versión para Madrid: Ministerio de Sanidad, Política Social e Igualdad; 2011.
9. Enric Corbera MB. Lecciones Básicas de Bioneuroemoción. Buenos Aires: Kier; 2016.
10. O´Connor J, McDermott I. Los Principios de la PNL Barcelona: Amat y Profit; 2016.
11. Gabalda Caro I. Manual de Psicoterapias Cognitivas: Estado de la Cuestión y Procesos Terapéuticos. Barcelona: Paidós; 1997.
12. Dryden W,EA. The Practice of Rational-Emotive Therapy (RET): Springer Publishing Company; 1987.

Eficacia del cementado indirecto
Indirect bonding efficiency

Dra. María Patricia Lamónica
Profesora Titular Carrera de Especialización Ortodoncia, Univ. Morón. Adjunta Carrera de Especialización Ortodoncia Univ. Kennedy. Docente autorizado Carrera Especialización Ortodoncia UBA.

Dra. Rosa María Iza
Profesora Titular Carrera de Especialización Ortodoncia Univ. Morón. Adjunta Carrera de Especialización Ortodoncia Univ. Kennedy. Docente autorizado Carrera Especialización Ortodoncia UBA.

Dra. Cristina Elisa Mengide
Profesora Titular Carrera de Especialización Ortodoncia Univ. Morón. Docente autorizado Carrera Especialización Ortodoncia UBA.

Dra. Nora Dos Reis
Profesora Titular Carrera de Especialización Ortodoncia Univ. Morón. Docente autorizado Carrera Especialización Ortodoncia UBA.

Dra. María Gimena Zabalza
Estudiante Carrera de Especialización Ortodoncia Univ. Morón.

Dra. Stella Maris Tomaszeuski
Directora de la Carrera de Especialización en Ortodoncia y Ortopedia Maxilar de la Universidad de Morón.

Abstract

The appearance of the appliance preadjusted collaborated on the effectiveness of orthodontic treatment, but for the expression of this appliance is necessary to achieve proper bracket placement and retention of these in the mouth during the treatment. The placement accuracy improves with indirect bonding technique, for better access to posterior areas inplaces where vision is diminished in addition to condensation of breath and lower salivary contamination. While this technique requires an extra laboratory time is faster at the clinical stage.

Key words: Indirect bonding. Efficiency. Tray silicon transfer.

Resumen

La aparición de la aparatología preajustada ha colaborado en la efectividad de los tratamientos de ortodoncia, pero para que la expresión de esta aparatología se logre es necesario una correcta colocación de los brackets y la permanencia de estos en boca durante todo el tratamiento. La precisión en la colocación mejora con la técnica de cementado indirecta, ya que, permite el acceso a las zonas posteriores, a lugares donde se ve disminuida la visión y además disminuye la condensación de aliento y contaminación salival. Si bien esta técnica requiere un tiempo extra de laboratorio es más rápida en la etapa clínica.

Palabras clave: Cementado indirecto. Eficacia. Cubeta de transferencia de silicona.

Introducción

Este artículo está basado en el Proyecto de Investigación de Ciencia y Tecnología PICT 2018 "Comparación de la eficacia de los métodos indirecto y directo del cementado de brackets", de la Universidad de Morón, y el trabajo final de investigación de la estudiante Od. Gimena Zabalza de la Carrera de Especialización en Ortodoncia y Ortopedia Maxilar de la Universidad de Morón/CAO (Círculo Argentino de Odontología) "Análisis comparativo entre la técnica de cementado directo y la técnica de cementado indirecto".

El cementado indirecto ha ido evolucionando con las nuevas tecnologías, los materiales y brackets de ortodoncia de última generación, y la necesidad de mejorar la exactitud en el posicionamiento de los brackets.

El objetivo de este trabajo es proporcionar una comparación entre la eficacia de la técnica de cementado directo e indirecto, sentando un precedente en los alumnos de la Carrera de Especialización de Ortodoncia y Ortopedia Maxilar de la Universidad de Morón/CAO.

Uno de los grandes avances de la odontología fue el desarrollo de las técnicas adhesivas a partir de la técnica de grabado ácido introducida por Buonocore [5] (1955). La técnica de cementado directa ha sido usada por los ortodoncistas desde la aparición de la técnica de unión por grabado ácido (Reynolds y Fraunhofer, 1976).

En la ortodoncia, Newman [28] y Retief y cols. [31], implementaron el cementado directo de brackets durante la década de los 60´s y principios de los 70´s. La popularidad de esta técnica derivó, en parte, por su relativa simplicidad. Una desventaja importante, en esa época, era el corto tiempo de trabajo que permitían las resinas de curado químico, lo que brindaba poca oportunidad para la ubicación precisa de los brackets. Sin embargo, desde la aparición de los sistemas adhesivos fotopolimerizables, uno de los inconvenientes de la técnica de cementado directa es el aumento del tiempo de sillón necesario para ser llevada a cabo. Otro de los inconvenientes se presenta por la contaminación salival y la humedad de

la cavidad bucal que, en muchos casos, genera el descementado de los brackets / tubos, demorando los tratamientos de ortodoncia.

El cementado indirecto de la aparatología ortodóntica ha estado presente desde 1972, cuando el concepto fue descrito por primera vez por Silverman y Cohen [32], quienes la desarrollaron para reducir el tiempo clínico y mejorar la comodidad del paciente. Utilizaron cemento para sujetar los brackets al modelo de piedra, un sellador como adhesivo clínico y cubetas termoplásticas para la transferencia de los mismos, y no fue muy aceptada debido a que las cubetas de transferencia eran de difícil manipulación.

En 1979, Thomas [36] inventó la "técnica de base compuesta personalizada", que sigue siendo la técnica más aceptada en la actualidad para el cementado indirecto; usó una resina químicamente curada para unir los brackets en un laboratorio y una resina universal y catalizadora como adhesivo clínico. La principal complicación es que la polimerización de la resina química comienza en la boca del paciente. Si se retira la cubeta de transferencia antes de completar la polimerización, se puede despegar el bracket / tubo, y, si la cubeta se deja en la boca durante demasiado tiempo, esto puede interrumpir la comodidad del paciente.

Si bien la técnica de cementado indirecto tiene muchos años, recién ahora comenzó a tener más auge por la disponibilidad de las cubetas de transferencia realizadas a partir de material transparente (Lee y O'Brien, 1990; Lee y Pearson, 1998) que permiten el uso de resinas compuestas fotopolimerizables (Kasrovi et al., 1997).

En 2002, Miles [27] utilizó un compuesto fluido en enlace indirecto. Mientras que la técnica indirecta permite al operador reducir el tiempo de sillón, este ahorro se compensa por el tiempo de laboratorio adicional y el costo de los materiales adicionales. También se ha sugerido que la eliminación de cemento es más difícil y lleva tiempo después de una unión indirecta (Zachrisson y Brobakken, 1978).

Con el avance de la tecnología, las computadoras entraron en la práctica de la ortodoncia, mejorando la técnica de unión indirecta. En el mercado actual hay muchas empresas que ofrecen software para el diseño tridimensional asistido por ordenador (3D CAD-CAM) y a través de impresoras, tipo estereolitográficas, generan cubetas de unión indirecta. En el sistema Suresmile (Orametrix Inc. Dallas, EE.UU.), los dientes se escanean con un escáner intraoral y se producen imágenes en 3D generadas por computadora. Éstas imágenes se utilizan para la configuración digital de los dientes y las medidas exactas donde los brackets deben ser posicionados. Los mismos son elegidos de un archivo (biblioteca), según las casas dentales y marcas. Luego se preparan las cubetas de transferencia personalizadas para la unión indirecta. Otro sistema de unión indirecta 3D popular es Insignia (Ormco Corp. Orange, CA, EE.UU.) [11]. En este sistema, las imágenes 3D obtenidas por el escaneado de la boca o modelos de los pacientes, son utilizados para reproducir de manera digital las piezas dentarias. Pueden acoplarse o macharse los archivos DICOM de las tomografías computadas Cone Bean (TCBC), para la mejor visualización de las raíces y su ubicación en el hueso alveolar. La técnica CAD-CAM se utiliza para el diseño y la producción de brackets personalizados para la anomalía del paciente y los objetivos planteados por el profesional. Las cubetas de transferencia se diseñan en el ordenador, según la solicitud del ortodoncista (dos, tres, etc. segmentos) y luego se exportan a archivos STL para su impresión.

Todos los ortodoncistas comparten el objetivo de lograr excelentes resultados al tratar a sus pacientes. En 1970 se produce un cambio de paradigma en la ortodoncia: el Dr. L. Andrews diseña los brackets totalmente programados y la técnica preajustada de Arco Recto (Straight Wire). Hasta ese momento el éxito en la finalización de los casos dependía de la habilidad del profesional para doblar alambres, mientras que, en la actualidad, dicho éxito se basa en la exactitud con la que los profesionales cementan los brackets. Así se simplifican las fases posteriores del tratamiento de ortodoncia, se aumenta la eficacia y la previsibilidad de los resultados. Para que la expresión de la información programada en la aparatología preajustada posicione las piezas dentarias correctamente en el reborde alveolar y en su correcta relación inter e intraarcada, se hace imprescindible que cada uno de los elementos que constituyen el aparato en sí (brackets y tubos), sean ubicados correctamente. Esta cuestión transforma al cementado de la aparatología en un procedimiento de suma importancia para el resultado final del tratamiento, con cualquier técnica ortodóncica. Las condiciones propias del medio bucal, la humedad, la dificultad de acceso a ciertos sectores de la boca, el estado de tensión del paciente y lo extenso en el tiempo del procedimiento de cementado de brackets / tubos y/o bandas, crean condiciones poco favorables para la correcta colocación de cada uno de los elementos. Además, el clínico se enfrenta a diferentes situaciones de mal posicionamiento dentario que, en la técnica directa, inducen a errores en el cementado. Para evitar todos estos inconvenientes se creó la técnica de cementado indirecto, método que consiste en el posicionamiento de brackets sobre un modelo de trabajo y la posterior fabricación de una férula o cubeta de transferencia que, asegura la correcta ubicación de los mismos sobre los dientes del paciente.

Técnica de cementado indirecto

Todos los pasos involucrados en la unión indirecta se dividen en tres etapas: Etapa clínica I, Etapa de laboratorio y Etapa clínica II.

Etapa clínica I

1. Realizar la profilaxis dental y tomar las impresiones de arcada superior e inferior con alginato de alta calidad, siguiendo las instrucciones del fabricante. Examinar en detalle la impresión obtenida, para evitar posibles fallas que puedan provocar distorsiones en el modelo dental, prestando especial atención a las áreas correspondientes a los dientes.
No deben existir burbujas o barrido del alginato. (Imagen 1)

Imagen I. Impresión superior

Etapa de laboratorio

2. Obtener modelos dentales con yeso piedra o densita, libres de imperfecciones (burbujas positivas y/o negativas). Las fallas en la superficie dificultarán la ubicación correcta de los brackets y de la cubeta, cuando se transfieran a la cavidad bucal. Es necesario esperar a que el yeso fragüe completamente.

3. Dibujar las guías de posicionamiento en el modelo obtenido. Con la ayuda de un lápiz negro de 0,5 de grosor de mina, determinar el eje largo de la corona clínica de cada diente por vestibular, utilizando una radiografía panorámica como método auxiliar para observar la angulación de los dientes y aumentar la precisión. Marcar la proyección de los rebordes marginales mesial y distal en la superficie bucal de los caninos, premolares y molares; luego unir los dos puntos con una línea horizontal. Las líneas horizontales representan la altura de las crestas marginales de los dientes posteriores y establecen la profundidad del contacto oclusal. Este procedimiento debe repetirse para todos los dientes posteriores. Dibujar la altura de la ranura del bracket, a partir del primer molar. Esta posición depende del tipo de maloclusión y de la forma anatómica de los dientes.

4. Con la ayuda de un compás de puntas secas, determinar la distancia entre las dos líneas horizontales en el primer molar y replicarlo en las superficies vestibulares de los otros dientes posteriores restantes, estableciendo la altura de la ranura de los brackets/tubos.

5. Calcular y transferir la altura de la ranura de los incisivos y caninos al yeso utilizando un posicionador de brackets tipo estrella o posicionador de McLaughlin. Se pueden usar tablas de referencia para determinar la altura del brackets en los dientes. El profesional, para ubicar los brackets/tubos, debe contemplar el cementado artístico siguiendo la línea de sonrisa y el tipo de maloclusión vertical. En los casos de mordida abierta, los brackets se pueden colocar más gingival en incisivos y caninos; mientras que en las maloclusiones de mordida profunda se pueden colocar un poco más cerca de los bordes incisales.

6. Mirar los modelos en oclusión y los brackets seleccionados previamente antes de dibujar las líneas de guía en el modelo inferior, para evitar contratiempos durante la cementación definitiva, ya que los brackets inferiores pueden interferir en la oclusión posterior.

7. Aplicar sobre el modelo una capa delgada de separador y esperar por lo menos 20 minutos para que se seque completamente.

8. Aplicar adhesivo ortodóntico fotocurable en la malla del bracket. Seguir la guía de posicionamiento establecida anteriormente, de modo que la ranura media del bracket quede sobre las líneas verticales de guía dibujadas. Presionar el bracket sobre la ubicación preestablecida y retirar el exceso de adhesivo. Una vez que se colocaron todos los brackets y se verificaron las posiciones, usar una lámpara de fotopolimerización para curar el adhesivo según las instrucciones del fabricante. (Imagen 2)

Imagen 2
Posicionamiento de los brackets sobre los modelos

Fuente: Elaboración propia

9. Fabricar la cubeta de transferencia. Pueden realizarse con placa termoestampada, silicona masa, silicona termoplástica, etc. (Imagen 3)

Imagen 3
Cubetas de transferencia de silicona termoplástica

Fuente: Elaboración propia

10. Recortar las cubetas con hoja de bisturí o tijera bien afilada, según las necesidades, para separar la llave de transferencia en dos, tres o más partes.

11. La decisión de trabajar con una cubeta entera o en partes separadas, al cortar las cubetas de transferencia, está influenciada por la calidad del aislamiento alcanzado y la fácil inserción de la misma. (Imagen 4)

Imagen 4
Recorte en segmentos de la cubeta de transferencia

Fuente: Elaboración propia

Etapa clínica II

12. Probar las cubetas en la boca del paciente para observar la adaptación de las mismas; no deben vascular ni contactar entre ellas.

13. Realizar la profilaxis de los dientes con piedra pómez extrafina o pasta sin aceite ni flúor y micromotor. Después de hacer un buche para eliminar la pasta de limpieza, colocar un abrebocas y suctor. Proceder a grabar las caras vestibulares de los dientes con ácido fosfórico al 37% durante 15 segundos. Lavar con agua / spray, durante 20 segundos cada superficie grabada, para eliminar el ácido y material desmineralizado.

14. Aislar el área con rollos de algodón y secar bien los dientes.

15. Seleccionar y aplicar bond, tipo Orthosolo o Transbond XT u otros, a la superficie del diente y composite flow en la base del bracket que se encuentra sujeto por la cubeta y ya tiene resina.

16. Colocar con cuidado la cubeta de transferencia sobre los dientes y presionar suavemente para que quede bien adaptada; es recomendable no exagerar la presión para estabilizarlo (Castilla y col.) [43]. Confirmar visualmente la posición correcta de los brackets a través de la cubeta transparente y curar con luz desde gingival y oclusal (a través de la cubeta transparente) del bracket durante 10 segundos o utilizar dispositivos de fotopolimerización con múltiples puntas para la unión indirecta. (Imagen 5)

Imagen 5
Cubetas de transferencia en boca - Fotopolimerización

Fuente: Elaboración propia

17. Indicar al paciente que realice buches con agua tibia para ablandar la silicona de las cubetas para facilitar el retiro de las mismas. (Imagen 6)

Imagen 6
Retiro de las cubetas de transferencia de la boca

Fuente: Elaboración propia

18. Retirar los rollos de algodón y abre bocas y suctor. Luego evaluar si hay exceso de adhesivo alrededor de los brackets, y eliminar con fresas específicas de baja velocidad para quitarlo.

Eficacia del cementado indirecto

1. Menor tiempo de cementado: Se emplea menor cantidad de tiempo para decidir la ubicación de los brackets durante el cementado. Un estudio que comparó el tiempo empleado para la unión directa e indirecta de ambas mandíbulas (incluidos los molares), mostró que el tiempo total empleado para el cementado se redujo en 30 minutos durante el cementado indirecto [13]. Lo que genera una reducción en el tiempo de sillón [13, 14].

2. Se mejora la posición de los brackets en las piezas dentarias que se encuentran rotadas y/o malposicionadas. La corrección de la rotación es un problema importante en la ortodoncia. Es difícil ajustar la cantidad de sobrecorrección con el cementado directo. La evaluación puede realizarse de acuerdo con la situación al inicio del tratamiento y los ajustes milimétricos de la posición del bracket se pueden realizar con la técnica de cementado indirecto [16].

3. Ajuste del espesor de la resina: en algunas de las áreas, especialmente en los dientes anteriores inferiores, el diferente espesor o exceso de resina puede causar problemas en la alineación en los movimientos de primer (In-Out) y tercer orden (Torque). En etapas posteriores del tratamiento pueden surgir problemas de contacto y se pueden desarrollar problemas de rotaciones. En la técnica de cementado indirecto el espesor de la resina se puede ajustar para que sea igual para cada diente desde el inicio del tratamiento [25].

4. Facilidad de trabajar con brackets de cerámica: es muy difícil reposicionar los brackets cerámicos debido a sus propiedades de adhesión, y es más fácil determinar la posición correcta con la técnica de cementado indirecto al comienzo del tratamiento [9].

5. Aumentar la estabilidad del tratamiento: el objetivo más importante del tratamiento de ortodoncia es obtener resultados permanentes. Las fibras periodontales se reorganizan al inicio del tratamiento con la técnica de cementado indirecto, lo que podría reducir el riesgo de recidiva [6].

6. Aumento de la comodidad del paciente por menor duración de la sesión y reducción de la contaminación por la saliva [9].

7. Protección de la ergonomía del odontólogo: la duración de la sesión más corta minimiza la degradación de la posición postural [10]. Además, al acortar las horas de trabajo se puede reducir el estrés del profesional.

8. Mejor visualización tridimensional de la posición del diente y mayor precisión en la colocación de los brackets: el procedimiento se realiza en el laboratorio, seguido de la transferencia a la boca del paciente, por medio de cubetas de transferencias a medida. Esta ventaja fue confirmada por Hodge et al. [14], quienes encontraron que los errores asociados al posicionamiento de los brackets se minimizaron cuando se eligió la técnica indirecta sobre la técnica directa, en cualquiera de los tres aspectos de la observación: altura, posición mesiodistal y angulación. Koo et al. también observaron una mejor posición de la altura [21], mientras que Aguirre et al. destacaron la mayor precisión técnica proporcionada por el cementado indirecto utilizada para la angulación de los brackets en los caninos maxilares y mandibulares y la posición de altura en los caninos maxilares [1].

Desventajas de la técnica de cementado indirecto

1. Existe un procedimiento de laboratorio adicional en la técnica de cementado indirecto.
2. La etapa de laboratorio aumenta el costo de la técnica [4].
3. Es importante trabajar a conciencia en la fase de laboratorio y en las etapas clínicas [5].
4. Hay una curva de aprendizaje [4]. Por lo tanto, lleva tiempo aplicar la técnica de manera correcta y eficiente.
5. Si la cubeta de transferencia no se adapta correctamente a la boca, los brackets no se pueden transferir a los dientes con precisión.
6. Si la cantidad de resina clínica aplicada es mayor que la cantidad adecuada, puede haber resina excesiva alrededor de los brackets, y esta condición deteriora la higiene oral del paciente [33]. Para evitar esto, los residuos se pueden limpiar con un raspador o un micromotor con una fresa de carburo.
7. Es difícil cementar los brackets a los dientes con una corona corta en altura.

Técnica de cementado directo

La técnica de cementado directo consiste en la colocación uno a uno de los brackets sobre cada pieza dentaria del paciente. El proceso se realiza en sólo un paso clínico, a diferencia de la técnica de cementado indirecto. Para ello se debe realizar profilaxis dental, enjuague, grabado ácido, aislación, seguida de técnica adhesiva y la cementación de brackets siguiendo la curva de la sonrisa.

La gran mayoría de los ortodoncistas utilizan la técnica convencional de colocación directa de brackets, en la cual, después de sacar el promedio de alturas para la colocación de los brackets, se los posiciona uno a uno sobre cada pieza dentaria del paciente.

Uno de sus inconvenientes más comunes es el desprendimiento de los brackets o los tubos, comúnmente por la contaminación con humedad al momento de la adhesión. En muchas ocasiones la técnica de cementado directo se torna complicada, ya que existen casos en los que es difícil acceder a ciertos dientes, debido a malposiciones o porque las coronas clínicas no son las ideales (fracturas, irregularidades anatómicas, inclinaciones o rotaciones), y esto puede ocasionar confusión o dificultad a la hora de ubicar los tubos o los brackets.

Cada bracket que esté cementado en la ubicación incorrecta, generará movimientos dentarios indeseados, por lo que se requerirá de una consulta extra para la reposición de los mismos, obligándonos, en muchas ocasiones, a retroceder en el calibre de los arcos y aumentar el tiempo del tratamiento, lo que se traduce en mayor costo económico (para el paciente y el profesional), mayor trabajo clínico, aumento del estrés profesional y posible inconformidad por parte del paciente [34].

La resistencia de los brackets unidos mediante la técnica de cementado indirecto se investigó en numerosos estudios.

Yi et al. [40] no encontraron diferencias entre los valores de SBS al comparar los grupos de enlace directo e indirecto; utilizando brackets pre revestidos con adhesivos (APC) y resina de curado químico (Sondhi Rapid Set) para la técnica de unión indirecta y los brackets APC para la técnica de unión directa.

En 2004 Klocke et al. [18] usaron resinas curadas químicamente (Fase II y Custom IQ), resinas curadas con luz (Transbond XT) y resinas curadas químicamente (Custom IQ). Preenvejecieron las bases compuestas personalizadas durante 7, 15, 30 y 100 días y compararon los valores de resistencia de la unión. Encontraron que el envejecimiento previo de hasta 30 días no tuvo ningún efecto sobre los valores de SBS en la técnica de unión indirecta.

Viwattanatipa et al. [39] evaluaron la fuerza de adhesión con diferentes técnicas de preparación de la superficie, y evaluaron las probabilidades de supervivencia de los brackets ortodónticos unidos a las resinas compuestas de nanocomponentes en la técnica de cementado indirecto, y concluyeron que la unión de brackets de ortodoncia a materiales de resina compuesta de nanofill puede dar como resultado menores fuerzas de unión y podrían requerirse técnicas especiales de preparación de la superficie para evitar un mayor número de fallas de unión. El tratamiento de la superficie con chorro de arena seguido de acondicionador plástico podría aumentar la probabilidad de supervivencia. No se puede recomendar el uso de una fresa de diamante, grabado ortofosfórico o grabado hidrofluórico.

En 1984 Artun y Bergland [2] diseñaron el Índice de Remanente Adhesivo (ARI) para evaluar la cantidad de resina que queda en el área de la base del bracket. La puntuación fue una escala de 4 puntos, que se determinó de acuerdo con el adhesivo restante en la base del bracket/tubo; 0 = todo el adhesivo queda en la base del bracket, 1 = más de la mitad del ad- hesivo queda en la base del bracket, 2 = menos de la mitad del adhesivo queda en la base del bracket, y 3 = no queda adhesivo en la base del bracket.

En 1990 Bishara y Trulove [3] desarrollaron una escala de 5 puntos para las puntuaciones ARI: 1 = sin adherencia del compuesto en la base del bracket, 2 = menos del 10% del composite restante en la superficie del bracket, 3 = más del 10% pero menos del 90% del compuesto queda en la superficie del bracket, 4 = más del 90% del compuesto queda en la superficie del bracket, y 5 = todo el compuesto queda en la base del bracket.

En la literatura sobre el enlace directo e indirecto [20] las puntuaciones ARI fueron generalmente 1 y 2 para la mayoría de las resinas. Esto nos muestra que el tipo de fractura suele ser cohesivo.

Koo et al. [21] duplicaron los modelos del mismo paciente 19 veces, y el primer modelo fue unido de manera ideal por un ortodoncista. En el segundo grupo había nueve modelos unidos a un simulador y nueve ortodoncistas diferentes cementaron directamente a estos modelos con un adhesivo fotopolimerizable (Transbond XT). En el tercer grupo había nueve modelos unidos al simulador y los mismos nueve ortodoncistas realizaron cementado indirecto con un adhesivo de curado térmico (Thermacure). Todas las fotos del modelo se tomaron en una posición estándar, y las mediciones se tomaron de las fotos. Como resultado, no se encontraron diferencias en la posición mesiodistal y angular de los brackets con ambas técnicas, pero los brackets que estaban unidos indirectamente estaban en una posición más adecuada en la dimensión vertical.

Aguirre et al. [1] compararon la precisión de la posición del bracket en la técnica de unión directa e indirecta. Para ambas técnicas, aunque lograron resultados similares, la unión

indirecta mostró resultados favorables para los caninos superiores y la unión directa para los segundos premolares.

Nichols et al. [29] evaluaron la repetibilidad de la posición del bracket en la técnica de unión indirecta en 2013. Cinco ortodoncistas experimentados unieron 10 modelos en tres momentos diferentes. Los modelos se escanearon utilizando un escáner ICAT y las superposiciones de los modelos se hicieron con una computadora. Se evaluaron las diferencias de las posiciones de paréntesis. Como resultado, la posición del bracket de cada odontólogo fue consistente en ellos, y la diferencia máxima de posición del bracket fue de 1,25 mm entre los grupos.

Polat et al. [24] utilizaron dos tipos diferentes de resinas curadas químicamente (Sondhi Rapid Set vs. Custom IQ) en la técnica de unión indirecta con un diseño de boca dividida. Quince pacientes fueron incluidos en el estudio y fueron seguidos durante 9 meses. Los molares no fueron incluidos. Un total de 295 dientes se unieron indirectamente, 13 dientes (4%) se desprendieron y no se encontraron diferencias significativas entre los grupos.

Miles et al. [26] utilizaron resinas de curado químico (curado máximo) y fluidas de curado por luz (Filtek Flow) en la técnica de unión indirecta. 112 pacientes fueron incluidos en el estudio y fueron seguidos durante 6 meses; se incluyeron los molares. La tasa de fracaso para el grupo de resina curada químicamente fue del 2,9% y la del grupo de resina curada a la luz fue del 2,4%.

Thiyagarajah et al. [35] utilizaron resina de fotopolimerización (Transbond XT) para la unión directa e indirecta. Treinta y tres pacientes fueron incluidos en el estudio y fueron seguidos durante 1 año. Los molares no fueron incluidos. 273 dientes se unieron indirectamente, y la tasa de falla fue del 2,2%. No hubo diferencias estadísticamente significativas entre los grupos de enlace directo e indirecto.

Deahl et al. [7] compararon la vinculación directa e indirecta con un estudio basado en la práctica. Un total de 1.368 pacientes fueron incluidos en el estudio, 772 de estos pacientes fueron vinculados directamente y 596 de los pacientes fueron vinculados indirectamente por cinco ortodoncistas diferentes. La tasa de fracaso de la técnica directa fue de 1,17% y la de la técnica indirecta fue de 1,21%. No hubo diferencias significativas.

Bozelli et al. [8] compararon la unión directa e indirecta con el diseño de boca dividida. 17 pacientes fueron incluidos en el estudio y fueron seguidos durante 6 meses. La tasa de fracaso de la técnica directa fue de 4,6% y la de la técnica indirecta fue de 6,5%, pero no hubo diferencias significativas. El tiempo clínico para la unión indirecta fue 17 minutos más corto que el de la unión directa.

Vijayakumar et al. [28] utilizaron la técnica de férula boca para cementar a 30 pacientes con la técnica de unión directa e indirecta. Hicieron un seguimiento durante 6 meses, y los molares no se incluyeron. La tasa de fracaso de la técnica directa fue del 8,8% y la de la técnica indirecta fue del 10,5%; no hubo diferencias significativas.

El trabajo de Investigación "Análisis comparativo entre la técnica de cementado directo y la técnica de cementado indirecto" de la Dra. Zabalza, estudiante de la Carrera de Especialización en Ortodoncia y Ortopedia Maxilar, fue observacional y retrospectivo. Se comparó la técnica de cementado directo e indirecto a través de encuestas que se realizaron a los alumnos de 1° a 4° año, que cursaron la Especialidad de Ortodoncia durante 2017 y 2018.

En las encuestas se cuantificaron la cantidad de cementados directos e indirectos realizados durante 1 año de cursada: de 0 a 2, de 2 a 4, de 4 a 6, de 6 a 8. Se analizaron la cantidad de brackets que se descementaron en ambas técnicas (1-2-3-4-5 o mas), y, en qué momento de la técnica se produjo el descementado (durante el retiro de la llave o cuando se coloca el arco). Además se evaluó la reposición de brackets realizadas con ambas técnicas y en qué momento del tratamiento fue necesaria (el mismo día, hasta más de 1 mes o más de 1 mes). Se analizaron 31 encuestas, donde se vuelcan los datos de 62 pacientes. Por año, los alumnos de Ortodoncia utilizan más la técnica de cementado directo que la técnica de cementado indirecto en una proporción de 2:1; por lo que se presume que manejan de forma más eficaz la técnica directa, ya que el cementado indirecto conlleva una curva de aprendizaje. Se evaluó, de forma subjetiva, la experiencia de los profesionales en el desarrollo de ambas técnicas. El análisis del descementado de brackets con técnica indirecta fue mayor en porcentaje de 0,10% contra 0,08% de la técnica directa. Se descementaron 75 brackets en la técnica directa en comparación con los 92 que se descementaron con el cementado indirecto de un total de 868 brackets cementados.

Al evaluar la necesidad de reposicionar brackets, se observó que fue mayor en la técnica de cementado directo 61 bracket (0,07%), que en la indirecta 43 brackets (0,04%). El análisis estadístico asegura que la técnica indirecta presenta más ventajas, entre ellas la optimización del tiempo de sillón, con lo que concuerdan el 80% de los profesionales; el posicionamiento más exacto de los brackets, el 70%, y, mejor visualización tridimensional de las piezas dentarias, el 30%. La ventaja de la técnica directa radica en que no requiere trabajo de laboratorio, 33% de los profesionales; es más económica, 13%, y permite modificación de la posición, el 16%.

El proyecto de investigación de Ciencia y Tecnología de la Universidad de Morón, "Comparación de la eficacia de los métodos indirecto y directo del cementado de brackets", pretende sentar un precedente, para la docencia y para la clínica diaria en los estudiantes y el resto de la comunidad que realiza ortodoncia en su práctica.

La motivación para la realización de este trabajo fue comparar la eficacia de las técnicas de cementado directo e indirecto. Se define eficacia como la capacidad de alcanzar el efecto que se espera o se desea, tras la realización de una acción; deriva del latín efficacia. No debe confundirse este concepto con el de eficiencia (del latín efficient a), que se refiere al uso racional de los medios para alcanzar un objetivo predeterminado, es decir, cumplir un objetivo con el mínimo de recursos disponibles y tiempo [44].

El poder realizar este trabajo y arribar a una conclusión satisfactoria nos permitirá, con evidencia clínica, implementar y/o sugerir

la utilización de la metodología de cementado indirecto de brackets, que, si bien requiere una etapa previa de laboratorio que podría aumentar los costos, aunque no de manera significativa, tendrá en compensación un menor tiempo de trabajo clínico con un mejor confort para el paciente y menor tiempo de tratamiento, al disminuir los errores de cementado que se pudiesen cometer con la técnica de cementado directa.

Metodología

Este trabajo de investigación es de cuantificación, longitudinal y prospectivo.

La población fueron los pacientes que ingresaron para la atención de ortodoncia a la clínica de la Carrera de Especialización en Ortodoncia y Ortopedia Maxilar de la Universidad de Morón, con sede en el Círculo Argentino de Odontología.

Los pacientes fueron de sexo femenino y masculino.

Quedaron excluidos de la muestra: los pacientes con síndromes u otras alteraciones de orden general que provoquen alteraciones en la calidad del esmalte. Pacientes con dientes temporarios o en fase de recambio.

La muestra inicial quedó conformada por 30 pacientes, 17 mujeres y 13 varones, con rango etario de 16 a 40 años, que realizaron sus tratamientos ortodóncicos en la clínica de la Carrera de Especialización de Ortodoncia y Ortopedia Maxilar de la Universidad de Morón.

Los pacientes fueron agrupados de manera aleatoria en dos grupos (Tabla 1):

TABLA 1

Grupos / División maxilares	
Grupo A	Grupo B
654321/123456	654321/123457
654321/123457	654321/123456
Cementado indirecto	Cementado directo

Grupo A: 15 pacientes a los cuales se les realizó cementado indirecto en el maxilar superior y cementado directo en el maxilar inferior.

Grupo B: 15 pacientes a los cuales se les realizó cementado indirecto en el maxilar inferior y cementado directo en el maxilar superior.

Se tomaron impresiones con alginato de ambos maxilares. Se corroboró que no tuvieran burbujas ni imperfecciones que pudieran perjudicar la técnica de cementado indirecto.

Se realizaron los vaciados con densita blanca.

Dichos modelos fueron tomados al inicio del tratamiento y con el primer cambio de arco, aproximadamente a los 4-6 meses de iniciado el mismo.

Las mediciones se realizaron sobre modelos personalizados para el cementado indirecto.

Se cementaron, en cada uno los 30 pacientes, 20 brackets y 4 tubos, lo que hace un total de 600 brackets y 120 tubos.

Tanto para el cementado directo como para el indirecto se utilizó el mismo material de cementado de fotopolimerización; resina Enligth y bond hidrofílico Ortho Solo (ORMCO).

Las cubetas de transferencias fueron realizadas con silicona termoplástica transparente, las cuales fueron divididas en tres segmentos para facilitar la inserción y la desinserción tanto de los modelos de yeso densita como de la cavidad bucal durante la etapa clínica II.

Los modelos fueron sumergidos en agua tibia por 30 minutos para hidratarlos y favorecer la extracción de las cubetas sin producir deformaciones en las mismas. Posteriormente al retiro de las cubetas se fotopolimerizó nuevamente la resina en la malla de los brackets para asegurar el curado total del material; y luego se lavaron las cubetas con agua y cepillo suave para eliminar restos de yeso, separador de acrílico, etc.

En la etapa clínica, antes del cementado, las cubetas se limpiaron con acetona y se dejaron secar.

Para ambos métodos (directo e indirecto) se respetaron las indicaciones del fabricante de los materiales utilizados para el cementado de los bracket y tubos.

Las mediciones y la recolección de datos fueron tomadas por un mismo profesional calificado, entrenado y capacitado para este estudio.

Se tomaron fotos al inicio y con el primer cambio de arco (4-6 meses post-inicio) acompañando a los modelos.

Resultados preliminares

El análisis de la Tabla 2 nos muestra que se descementaron 33 brackets/tubos en la técnica directa en comparación con los 27 de la técnica indirecta, sobre un total de 720 brackets/tubos cementados lo que representa el 8,33% de fallas totales como lo indica la Tabla 3.

TABLA 2

Frecuencias absolutas de brackets/tubos.			
	C. Directo	C.Indirecto	Total
Descementado	**33**	**27**	**60**
No Descementado	**327**	**333**	**660**
Total	360	360	720

Fuente: Elaboración propia

TABLA 3

Frecuencias relativas en total de brackets/tubos.			
	C. Directo	C. Indirecto	Total
Descementado	**4,58%**	**3,75%**	**8,33%**
No Descementado	**45,42%**	**46,25%**	**91,67%**
Total	50%	50%	100%

Fuente: Elaboración propia

También vemos que con la técnica indirecta el porcentaje fue menor 3,75% contra el 4,58% de la técnica directa. Se puede determinar que la técnica de cementado indirecto presenta un 46,25% de eficacia contra un 45,42% de la técnica directa.

En la Tabla 4 podemos observar la cantidad de brackets del sector anterior (de canino a canino), del sector posterior (premolares) y tubos de los primeros molares que se descementaron y/o reposicionaron. Para cada una de las técnicas de cementado se usaron 180 brackets anteriores, 120 brackets posteriores y 60 tubos de 1º molares.

TABLA 4

Elementos descimentados por sectores						
	Cementado indirecto			**Cementado directo**		
	Anterior	**Posterior**	**Tubos**	**Anterior**	**Posterior**	**Tubos**
Cementados	180	120	60	180	120	60
Descementados	11	6	10	19	5	9

Fuente: Elaboración propia

Desde el día del armado de la aparatología al primer control, en la técnica indirecta se descementaron/reposicionaron 11 brackets anteriores, 6 brackets premolares y 10 tubos molares. En la técnica directa se descementaron/reposicionaron 19 brackets anteriores, 5 brackets premolares y 9 tubos molares.

Con el primer cambio de arcos (4-6 meses posterior al cementado de los brackets / tubos) se tomaron modelos y fotos y se evaluó la necesidad de reposicionar brackets / tubos; es decir, despegarlos y volverlos a cementar en la posición correcta.

Las Tablas 5 y 6, son las que brindan información concreta sobre la eficacia del cementado indirecto ya que permite visualizar la cantidad de elementos reposicionados.

TABLA 5

Reposición de brackets/tubos.			
	Brackets	Reposicionados	Porcentaje
C. indirecto	360	6	1,66%
C. directo	360	16	4,44%

Fuente: Elaboración propia

En la técnica de cementado directa se tuvieron que reposicionar 16 brackets/tubos (4,44%), mientras que en la técnica indirecta sólo 6 de ellos (1,66%) dando una eficacia del 98,34% contra 95,56% y demuestra ser 2,78% más eficaz. Esto significa que, en la práctica, un profesional ortodoncista disminuirá el tiempo de tratamiento al no tener que reponer bracket / tubos, así como el tiempo-sillón y mejora la ergonomía del consultorio; pero lo más importante es que, generará mayor confort al paciente.

En la Tabla 6 se analizan los elementos que tuvieron que ser reposicionados por sector. Se observa que, al realizar el cementado indirecto, se obtienen mejores resultados al disminuir la necesidad de tener que reposicionar los brackets/tubos. En este estudio, 4 de los brackets anteriores que debieron ser reposicionados en la técnica indirecta fue porque no se tuvo en cuenta la línea de sonrisa al momento de hacer el cementado sobre el modelo. Al analizar la eficacia vemos que tenemos un 97,23% en el sector anterior, un 99,17% en el sector de premolares y es un 100% al cementar los tubos, ya que se puede predecir el lugar exacto para la ubicación de los mismos y así evitar interferencias en la oclusión que pudieran causar la caída o descementado y/o pérdida.

TABLA 6

Brackets reposicionados						
	Cementado indirecto			Cementado directo		
	Anterior	Posterior	Tubos	Anterior	Posterior	Tubos
Cementados	180	120	60	180	120	60
Reposicionados	5	1	0	11	5	9

Fuente: Elaboración propia

Estado del arte / discusión

La práctica del cementado indirecto nos ha demostrado que la correcta ubicación de los brackets/tubos mejora sustancialmente la expresión de la prescripción de cada uno de estos elementos. Lograr el éxito con la técnica descrita no es complejo, siempre que se preste atención a los detalles recomendados. Un factor crítico respecto de la técnica de unión indirecta es la transferencia de los brackets a los dientes con precisión y una fuerza de unión adecuada, circunstancia que se ve influenciada por la selección del material y el método de construcción de la llave de transferencia.

Roelofs et. al. concluyen que uno de los principales problemas de la cementación de brackets por medio de la técnica directa es conseguir el correcto posicionamiento del primer y segundo molar, lo que trae como consecuencia la extrusión de estas piezas cuando se nivela el arco, alcanzando hasta 13,8% de fracaso en la posición de los tubos. La dificultad radica en la poca visualización y contaminación del medio bucal.

Guenthner et al. en su estudio demuestran, al igual que este trabajo, que en la técnica de unión indirecta se emplea menor tiempo de trabajo en el sillón, por lo que se traduce en mayor rentabilidad y mayor comodidad para el paciente y el profesional.

Castilla et al. aseguran que la necesidad de reposición de los brackets es menor en la técnica de cementado indirecta, lo que lleva a una mayor estabilidad en el tratamiento y a la reducción en tiempo del mismo.

Conclusión preliminar

Como conclusión preliminar de este trabajo podemos afirmar que la técnica de cementado indirecta es más eficaz que la técnica de cementado directa, ya que requiere menor cantidad de reposicionamiento de brackets. Pero debido a que se requiere de un aprendizaje previo y al trabajo de laboratorio, los profesionales continúan realizando la técnica directa.

La reposición de brackets fue significativamente menor en el cementado indirecto que en el directo.

A pesar de las ventajas demostradas en este trabajo, la técnica de cementado indirecta aún no se considera un procedimiento estándar, probablemente debido a las numerosas variables inherentes al proceso que deben controlarse para obtener el éxito, lo cual se consigue con la experiencia en el manejo de dicho procedimiento.

El descementado de brackets y tubos en general no fue mayor al 10%, lo que se considera clínicamente aceptable. Uno de los mayores problemas se sucedieron con la eliminación de las cubetas de transferencia, debido a la falta de experiencia de los estudiantes con la técnica indirecta. Error que puede reducirse con la práctica.

La técnica de las cubetas de transferencia usadas en este trabajo son económicas, fáciles de confeccionar y manipular.

Es primordial, que los estudiantes de las carreras de Ortodoncia se familiaricen con la técnica de cementado indirecta. El avance de la informática en la odontología nos obliga a conocer y emplear las diferentes técnicas de cementado indirecto y así poder mejorar las expectativas de los pacientes (duración del tratamiento, confort en las sesiones) y la ergonomía del profesional.

Como dice Vijayakumar, "finalmente, será la elección de los operadores sentir la conveniencia del procedimiento para usarlo en su beneficio". (•)

Los autores declaran no tener conflictos de interés en relación con este estudio y afirman no haber recibido financiamiento externo para realizarlo.

BIBLIOGRAFÍA

1. Aguirre, MJ et al.: Evaluación de la colocación de los brackets y la resistencia de la unión al comparar la unión directa con las técnicas de unión indirecta. Soi J Orthod Dentopacial Orthop. 1982; 82 : 269–76. Disponible en https://doi.org/10.1016/0002-9416(82)90461-4 . [PubMed].
2. Artun, J. et al.: Ensayos clínicos con acondicionamiento del crecimiento de cristales como alternativa al pretratamiento de esmalte con grabado ácido. Soi Journal Orthod. 1984; 85: 333–340. Dis- ponible en https:// doi.org/10.1016/0002-9416 (84)90190-8. [PubMed].
3. Bishara SE et al.: Comparaciones de diferentes técnicas de unión para brackets cerámicos: un estudio in vitro. Soi Journal de Orthod y Dent Orthoped. 1990; 98: 145–153. Disponible en https:// doi.org/10.1016/0889-5406 (90)70008-Z. [PubMed].

4. Blanco LW: Una nueva y mejorada técnica de unión indirecta. J Clin Orthod. 1999; 33: 17–23.
5.Buonocore MG.: A simple method of increasing the adhesion of acrylic filling materials to enamel surface. J Dent Res. 1955; 34:849-853.
6. Boese LR.: Fiberotomía sin menor retención, nueve años en retrospec: Parte I. Ángulo ortodo. 1980; 50: 88-97.
7. Deahl ST et al.: Comparación basada en la práctica de la vinculación directa e indirecta. Soi Journal Orthod Dentopacial Orthop. 2007; 132: 738–742 Disponible en https://doi.org/10.1016/ j.ajodo.2006.01.037 . [PubMed].
8. Bozelli JV et al.: Estudio comparativo sobre las técnicas de unión directa e indirecta de brackets con respecto al tiempo y el desprendimiento de brackets. Prensa Dental J Orthod. 2013; 18: 51. Disponible en https://doi.org/10.1590/S2176-94512013000600009 .[PubMed].
9. Castilla AE et al.: Medición y comparación de la precisión de transferencia de bracket de cinco técnicas de unión indirecta. Ortodo de Angulo 2014; 84: 607-614. Disponible en https://doi.org/ 10.2319/070113-484.1 . [PubMed].
10. Flores et al.: Comparación de la fuerza de unión del esmalte-bracket mediante técnicas de unión directa e indirecta con un relleno de S-PRG autograbante. Dent Mater J. 2015; 34: 41–7. Disponible en https://doi.org/10.4012/dmj.2014-138 . [PubMed].
11. Gracco A, et al.: El sistema Insignia de ortodoncia personalizada. J Clin Orthod. 2011; 45: 442– 51.
12. Gorelick L, et al.: Mesa redonda: la vinculación. Parte 3. J Clin Orthod. 1978; 12 (12): 825-37, 840-2.
13. Guenthner TA, et al.: Vinculación indirecta: una técnica de precisión y eficiencia. Semin Orthod. 2007; 13: 58–63. Disponible en https://doi.org/10.1053/j.sodo.2006.11.007.
14. Hodge TM, et al.: Un ensayo clínico aleatorizado que compara la precisión de la colocación directa entre directa e indirecta. J Orthod. 2004.
15. Kalange JT.: Colocación ideal del aparato con soportes de APC y unión indirecta. J Clin Orthod. 1999; 33: 516–26.
16. Kalange JT.: Conexión directa: una revisión exhaustiva de las ventajas. Mundo J Orthod. 2004; 5: 301–7.
17. Kanashiro LK, et al.: Influencia de diferentes métodos de limpieza de bases personalizadas en la resistencia de la unión por cizallamiento de los soportes unidos indirectamente. J Orthod. 2014; 41: 175–80. Diponible en https://doi.org/10.1179/1465313313Y.0000000090.
18. Klocke A, et al.: Fuerza de enlace con técnicas de unión indirecta de base personalizada. El ángulo ortodóncico. 2003; 73: 176–80.
19. Klocke A, et al.: Evaluación in vitro de un adhesivo hidratante para la unión indirecta. El ángulo ortodóncico. 2003; 73: 697–701.
20. Klocke A, et al.: Base personalizada preaging en la vinculación indirecta. Ortodo. de ángulo 2004; 74: 106-11.
21. Koo BC, et al. Comparación de la precisión de la colocación del bracket entre las técnicas de unión directa e indirecta. Soi J Orthod Dentopacial Orthop. 1999; 116 (3): 346-51.
22. Leer MJF, et al.: A clinical trial of an indirect bonding technique with a visible light-cured adhesive. Soi J Orthod Dentopacial Orthop. 1990; 98: 259–262. Disponible en https://doi.org/10.1016/ S0889-5406(05)81603-8.
23. Linn BJ, et al.: Una comparación de la fuerza de unión entre los métodos de unión directa e indirecta. El ángulo ortodico. 2006; 76: 289–294.
24. Menini A, et al.: Una evaluación de 15 meses de fallas en los enlaces de brackets ortodónticos unidos con técnica de enlace directo versus indirecto: un ensayo clínico. Prog Orthod. 2014; 15: 70– 76.
25. Miles PG, et al.: A clinical comparison of two chemically-cured adhesives used for indirect bonding. J Orthod. 2003; 30: 331–336. Disponible en https://doi.org/10.1093/ortho/30.4.331 . [PubMed].
26. Miles PG, et al. Una comparación de dos adhesivos de unión indirecta. Ortodo. de ángulo 2005; 75: 1019–1023.
27. Millas PG. Adhesión indirecta con un adhesivo fluido fotopolimerizable. J Clin Orthod 2002. 2002; 11: 646–647.
28. Newman GV. Epoxy adhesives for orthodontic attachments: progress report. Am J Orthod 1965; 51:901-912.
29. Nichols DA, et al. Reproducibilidad de la colocación de brackets en la técnica de unión indirecta. Soy J Orhod Dent Orthod. 2013; 144: 770–776. Disponible en https://doi.org/10.1016/ j.ajodo.2013.04.023 . [PubMed].
30. Polat O, et al. Evaluación in vitro de las fuerzas de unión al cizallamiento y análisis in vitro de la supervivencia de la unión de resinas de unión indirecta. Ortodo de angulo 2004; 74: 405–409.
31. Retief DH, et al. The direct bonding of orthodontic attachments to teeth by means of an epoxy resin adhesive. Am J Orthod 1970; 58:21-40.
32. Silverman E, et al. A universal direct bonding system for both metal and plastic brackets. Am J Orthod 1972; 62:236-244.
33. Sondhi A.: Efficient and effective indirect bonding. J Orthod Dentopacial Orthop. 1999; 115: 352–359. Disponible en https://doi.org/10.1016/S0889-5406(99)70252-0. [PubMed].
34. Spaccesi E.: Adhesión Indirecta en Ortodoncia. Método del Doctor Ernesto Spaccesi. Gaceta Dental 201. Marzo 2009.
35. Thiyagarajah S, et al.: Una comparación clínica de las fallas de los enlaces de bracket en asociación con enlaces directos e indirectos. J Orthod. 2006; 33: 198–204. Disponible en https://doi.org/10.1179/146531205225021615 . [PubMed].
36. Thomas R. Indirect bonding simplicity in action. J Clin Orthod 1979; 13: 93-106.
37. Thompson MA, et al. Análisis de la fuerza de adherencia de variables base personalizadas en técnicas de vinculación indirecta. J Orthod Dentopacial Orthop. 2008; 133.
38. Vijayakumar RK, et al.: How and why of orthodontic bond failures: An in vivo study. J Pharm Bioallied Sci. 2014; 6: 58–9. Disponible en https://doi.org/10.4103/0975-7406.137394 . [Artículo libre de PMC] [PubMed].
39. Viwattanatipa N, et al.: The effect of different surface preparation techniques on the survival probabilities of orthodontic brackets bonded to nanofill composite resin. J Orthod. 2010;7:162-173. Disponible en https://doi.org/10.1179/14653121043065 . [PubMed].
40. Yi GK, Dunn WJ, et al.: Comparación de la resistencia de la unión al cizallamiento entre brackets ortodónticos unidos directa e indirectamente. J Orthod Dentopacial Orthop. 2003; 124: 577– 581. Disponible en https://doi.org/10.1016/S0889-5406(03)00503-1 . [PubMed].
41. Zachrisson BU, et al.: Comparación clínica de la unión directa frente a la indirecta con diferentes tipos de brackets y adhesivos. J Orthod. 1978; 74: 62–78. Disponible en https://doi.org/ 10.1016/0002-9416(78)90046-5. [PubMed].
42. Roelofs T, Merkens N, Roelofs J, Bronkhorst E, Breuning H.: A retrospective survey of the causes of bracket- and tube-bonding failures. Angle Orthod. 2017; 87 (1): 111-117.
43. Castilla A, Crowe J, Moses J, Wang M, Ferracane J, Covell DJ. Measurement and comparison of bracket transfer accuracy of five indirect bonding techniques. Angle Orthod. 2014; 84 (4): 607-614. 9.
44. Pérez Porto J., Merino M.: Definición de eficacia. http://definicion.de/eficacia/ 2009.

CAO - Vol. LXXIX Nº 229 - Abril 2021

Granuloma gigantocelular central. Presentación de un caso

Central gigantocellular granuloma. Presentation of a case

Od. Daiana Mariel Pérez

Residente de 3er. año del Servicio de Cirugía y Traumatología Bucomaxilofacial del Htal. M. y L. de la Vega.

Od. Sofía Daniela Pérez Rangeón

Jefa de residentes del Servicio de Cirugía y Traumatología Bucomaxilofacial del Htal. M. y L. de la Vega.

Od. Marina Elena Maidol

Residente de 2do. año de Cirugía y Traumatología Bucomaxilofacial del Htal. M. y L. de la Vega.

Od. Eduardo Andrés Candelo

Especialista en Cirugía y Traumatología Bucomaxilofacial, ex jefe de residentes del Servicio de Cirugía y Traumatología Bucomaxilofacial del Htal. M. y L. de la Vega.

Dr. Alejandro Marcos Ostrosky

Odontólogo, Médico, Especialista en Otorrinolaringología, Jefe del Servicio de Cirugía y Traumatología Bucomaxilofacial del Htal. M. y L. de la Vega y del Htal. Durand.

Abstract

Objective: The aim of this study is to describe and present the treatment for central giant cell granulomas with multiple recurrences.

Case report: 14-year-old female patient with central giant cell granuloma in the left lower jaw with multiple recurrences after curettage. Clinically, we observe an enlargement and dental displacement, and radiographically, we detect a large radiolucent area compatible with bone loss. The lesion was resected in block with a safety margin, preserving the mandibular basal area by placing a load-bearing osteosynthesis plate.

Conclusions: central giant cell granuloma is an osteolytic lesion, generally slow-growing, asymptomatic and non-aggressive. Surgical resection treatment with safety margins is essential due to its great potential for recurrence.

Key words: Central giant cell granuloma, treatment, block resection.

Resumen

Objetivo: El objetivo de este estudio es describir y presentar el tratamiento para los granulomas gigantocelulares centrales con múltiples recidivas

Caso clínico: Paciente femenina de 14 años que presenta granuloma gigantocelular central en maxilar inferior izquierdo, con múltiples recidivas luego del curetaje del mismo. Clínicamente se observa aumento de tamaño, desplazamiento dentario y, radiográficamente, una gran zona radiolúcida compatible con pérdida ósea. Se realizó la resección de la lesión en bloque con margen de seguridad, conservando la basal mandibular con colocación de placa de osteosíntesis de carga soportada.

Conclusiones: El granuloma gigantocelular central es una lesión osteolítica, generalmente de crecimiento lento, asintomático y no agresivo. El tratamiento quirúrgico de resección con márgenes de seguridad es fundamental debido a su gran potencial de recidiva.

Palabras clave: Granuloma gigantocelular central, tratamiento, resección en bloque.

Introducción

El granuloma gigantocelular central fue descripto por primera vez por Jaffe en 1953, quien distinguió a la patología de los maxilares de las otras lesiones de células gigantes del resto de los huesos y a la cual denominó granuloma gigantocelular central reparador, ya que creía que se trataba de un proceso reactivo-reparador la cual podía remitir espontáneamente [1]. Por su parte, la Organización Mundial de la Salud la definió como una lesión intraósea que consiste en tejido fibroso celular que contiene múltiples focos de hemorragia, agregaciones de células gigantes multinucleadas y ocasionalmente trabéculas de hueso reticular [1].

Histológicamente, las variantes tanto periféricas como centrales se caracterizan por la presencia de numerosas células gigantes multinucleadas en un estroma fibroso prominente, focos de hemorragia con la liberación de pigmento de hemosiderina y osteoide recién formado o hueso. Estas células gigantes se concentran en las áreas de hemorragia y son adyacentes a los vasos sanguíneos. La documentación de casos ha demostrado que aproximadamente el 70% de los casos tienen el comportamiento de una lesión no agresiva, asintomática, de crecimiento lento, mientras que el 30% restante muestra un comportamiento agresivo y progresivamente destructivo [1].

Estas últimas se asocian frecuentemente con dolor, parestesias, expansión de tablas óseas, crecimiento rápido, desplazamiento de los dientes, rizólisis, y destrucción del hueso cortical. La patología afecta más comúnmente a mujeres en relación 2:1 y por debajo de los 30 años [2]. Más frecuente en maxilar inferior que superior, y en sector anterior cruzando la línea media que en zona posterior. Generalmente asociado a hiperparatiroidismo (diferenciar del tumor pardo), querubismo, enfermedad de Paget, tumor de células gigantes o síndrome de Noonan [3].

Caso clínico

Paciente femenina de 14 años que concurre al Servicio de Cirugía y Traumatología Bucomaxilofacial del Hospital Mariano y Luciano de la Vega de Moreno, Buenos Aires, derivado de otro centro por granuloma gigantocelular central recidivante.

Los familiares refieren que el descubrimiento de la patología se había realizado en 2015, durante el inicio de tratamiento ortodóntico, ante la falta de erupción de la pieza 2.3. Como hallazgo radiográfico se observa entre piezas dentarias 3.2 y 3.3 una lesión radiolúcida que desplaza las raíces dentarias. (Figura 1)

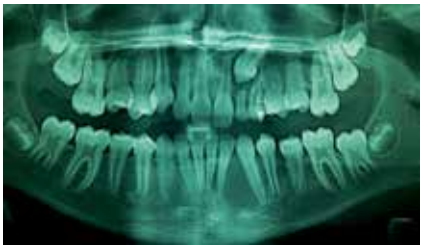

Figura 1: Rx panorámica preortodóntica donde se evidencia lesión radiolúcida entre piezas 3.2 y 3.3 que desplaza las raíces dentales.

Fueron derivados a un cirujano maxilofacial para su evaluación y se decide realizar la exéresis de la lesión más colocación de una placa de osteosíntesis. Se realizaron los controles radiográficos pertinentes y se observó la recidiva de la patología, por lo que se la intervino nuevamente al año de la primera cirugía y se volvió a colocar una placa de osteosíntesis, con el fin de aumentar el soporte óseo basal y evitar la fractura patológica. (Figura 2)

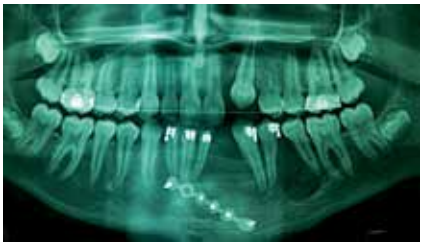

Figura 2: Rx panorámica posoperatoria inmediata de la segunda intervención de curetaje de la lesión.

En los subsiguientes controles su médico tratante, al observar la nueva recidiva de la patología, decide interconsultarlo con nuestro servicio. (Figura 3)

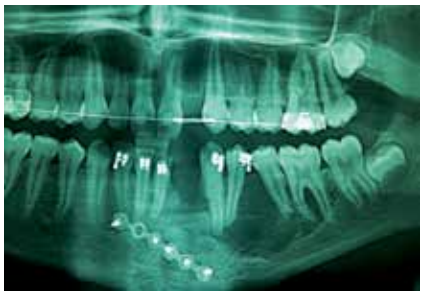

Figura 3: Rx panorámica de control donde se observa la recidiva de la patología al año.

Al momento de la consulta la paciente se encuentra asintomática, se observa una asimetría facial a nivel de la basal mandibular izquierda. (Figuras 4 y 5)

Figura 4: Fotografía de la paciente de frente.

Figura 5: Fotografía de la paciente de frente con proyección de mentón.

Al examen intraoral presenta expansión de las corticales en región premolar y molar inferior izquierda, no doloroso a la palpación, crepitante. En la radiografía panorámica se observa una lesión radiolúcida que abarca desde la pieza dentaria 4.1 a la 4.7. (Figura 6)

Figura 6: Rx panorámica al momento de la consulta donde se observa el crecimiento de la lesión.

Se solicita una tomografía computada para determinar correctamente la dimensión de la patología y proceder a la resección de la misma. En la imagen se puede observar que la lesión abarca desde mesial de pieza 3.3 hasta mesial de 3.7, horadando la tabla ósea vestibular pero respetando la basal mandibular. (Figuras 7 y 8)

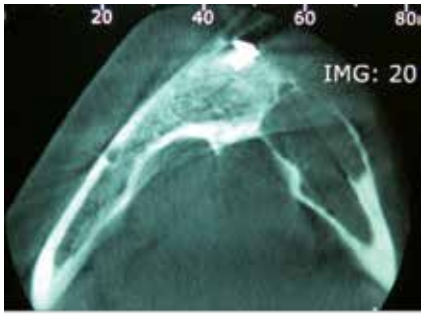

Figura 7 (izquierda): Tomografía axial computada en donde podemos observar el abombamiento de las corticales óseas y la solución de continuidad de la tabla vestibular.

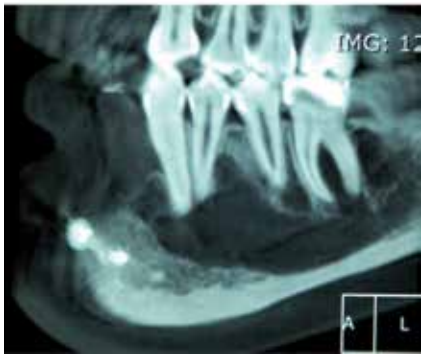

Figura 8 (derecha): Tomografía computada -corte sagital- donde evidenciamos la relación de la lesión con las piezas dentarias 2.3, 2.4, 2.5 y 2.6.

Se planifica la resección con márgenes de seguridad y la exodoncia de las piezas dentarias afectadas. A su vez se realiza in-

jerto de tejido óseo autólogo para relleno del defecto, el cual se obtiene de la cresta ilíaca. Se retira la placa colocada anteriormente y se coloca una placa de reconstrucción (sistema carga soportada), con el fin de aumentar la resistencia ósea basal. (Figuras 9 y 10)

El material obtenido se envía a anatomía patológica, la cual confirma el diagnóstico de granuloma gigantocelular central.

Figura 9: Lecho quirúrgico intraoperatorio luego de la resección.

Figura 10: Colocación de injerto óseo de cresta ilíaca en el lecho más placa de osteosíntesis.

Radiográficamente se fue controlando su evolución, donde hasta el momento no se observan recidivas y se puede constatar una arquitectura ósea compatible con hueso sano. (Figura 11)

Figura 11: Rx posoperatoria a los 6 meses, donde se evidencia arquitectura ósea compatible con tejido óseo libre de lesión.

Luego de 6 meses se realiza una prótesis acrílica provisoria, mientras se comienza con el tratamiento implantológico correspondiente. (Figura 12)

Figura 12: Paciente rehabilitada protésicamente.

Discusión

El granuloma gigantocelular central es una patología que afecta el tejido óseo generando osteólisis. Radiográficamente se observan lesiones radiolúcidas uni o multilobuladas que pueden generar rizólisis de las piezas dentarias, así como expansión de las corticales. El diagnóstico de certeza lo va a dar la anatomía patológica y, conjuntamente con las imágenes radiográficas, se va a decidir el tratamiento a implementar [4].

En el caso de esta patología es importante recalcar la importancia de la resección con márgenes de seguridad de 1 cm, con el fin de evitar la recidiva [9]. A su vez hay que tener en cuenta que el remanente óseo es muy escaso, por lo que colocar una placa de reconstrucción de carga soportada es lo indicado, ubicándola bien en la basal por debajo de la emergencia del nervio mentoniano [10]. Además el defecto óseo debe ser rellenado, idealmente con hueso autólogo por ser osteogénico, osteoinductor y osteoconductor [5, 6].

El mismo puede ser extraído de varios sitios donantes; en nuestro caso utilizamos la cresta ilíaca por la cantidad necesaria para cubrirlo, la facilidad de obtención y las escasas complicaciones [5, 7].

Se controla clínica y radiográficamente mediante radiografía panorámica en el posoperatorio inmediato, al mes, los 3 meses y los 6 meses, y se decide que, dada la arquitectura ósea observada, la osificación en aumento de la región afectada y la ausencia de patología, la paciente se encuentra en condiciones de realizarse una prótesis parcial provisoria mientras aguarda por el tratamiento implantológico [8, 9].

Conclusiones

El granuloma gigantocelular es una lesión intraósea que consiste en tejido fibroso celular que contiene múltiples focos de hemorragia, agregaciones de células gigantes multinucleadas y ocasionalmente trabéculas de hueso reticular, que afecta preferentemente a mujeres menores de 30 años. Presenta la variedad periférica y central. Generalmente suele ser de crecimiento lento, asintomático y no agresivo. Posee un gran potencial de recidiva, por lo cual es fundamental el tratamiento quirúrgico de resección con márgenes de seguridad. Cabe recalcar la importancia de descartar las alteraciones endocrinas en los pacientes con lesiones óseas de los maxilares, dado que sus hallazgos histológicos son similares a los del tumor pardo del hiperparatiroidismo.

La rehabilitación implantoprotésica puede ser llevada a cabo a partir de los 6 meses de realizada la cirugía, siempre y cuando radiográficamente se observe trabeculado óseo compatible con su arquitectura normal. (•)

Los autores declaran no tener conflictos de interés en relación con este estudio y afirman no haber recibido financiamiento externo para realizarlo.

Referencias

1. Jaffe HL. Giant-cell reparative granuloma, traumatic bone cyst, and fibrous (fibro-osseous) dysplasia of the jawbones. Oral Surg Oral Med Oral Pathol 1953; 6:159-75.
2. Motamedi MH, Eshghyar N, Jafari SM. Peripheral and central giant cell granulomas of the jaws: A demographic study. Oral Surg Oral Med Oral Pathol Oral Radiol Endod 2007; 103:39-43.
3. Edwards PC, Fox J, Fantasia JE, Goldberg J, Kelsch RD. Bilateral central giant cell granulomas of the mandible in an 8-year-old girl with Noonan syndrome (Noonan-like/multiple giant cell lesion syndrome). Oral Surg Oral Med Oral Pathol Oral Radiol Endod. 2005. March; 99(3): 334–40.
4. Chen S, Forman M, Sadow PM, August M. The Diagnostic Accuracy of Incisional Biopsy in the Oral Cavity. J Oral Maxillofac Surg. 2016 May;74(5):959-64.
5. Sergio Soto Góngora y CD. Miriam Guadalupe Texis González. Injertos óseos. Una alternativa efectiva y actual para la reconstrucción del complejo cráneo-facial. CD. CMF. Rev Cubana Estomatol v.42 n.1 Ciudad de La Habana ene.-abr. 2005.
6. Tortolini P, Rubio S. Different alternatives of bone grafts. Rev Avances, Volumen 24 - Nº 3 - diciembre 2012.
7. Sakkas A, Wilde F, Heufelder M, Winter K, Schramm A. Autogenous bone grafts in oral implantology-is it still a "gold standard"? A consecutive review of 279 patients with 456 clinical procedures. Int J Implant Dent. 2017 Dec;3(1): 23.
8. Cunha G, Rocha AFL, Filho VAP, Gabrielli MFR, Gabrielli MAC. Atrophic Maxilla Reconstruction With Autogenous Iliac Graft and Guided Dental Implants. J Craniofac Surg. 2018 Nov;29 (8):2218-2219.
9. Theologie-Lygidakis N1, Telona P, Michail-Strantzia C, Iatrou I. Treatment of central giant-cell granulomas of the jaws in children: conservative or radical surgical approach?. J Craniomaxillofac Surg. 2011 Dec;39(8):639-44. doi: 10.1016/j.jcms.2010.11.010. Epub 2011 Jan 3.
10. Waiss W1, Gosau M, Koyama K, Reichert TE. Maxillary and mandibular fractures. Treatment concepts in maxillofacial surgery. HNO. 2011 Nov;59(11):1079-87. doi: 10.1007/s00106-011-2387-8.

Convertite a la **ortodoncia digital con**

KeepSmiling

Sistema líder de Ortodoncia con **Alineadores en Latinoamérica**

Previsiblidad en el tratamiento

Soporte clínico personalizado

Capacitaciones constantes

+54 9 11 6758-1433

www.keepsmiling.com.ar/

areadeodontologos@keepsmiling.com.ar

keepsmiling_ortodoncistas

CAO - Vol. LXXIX Nº 229 - Abril 2021

Uso de teléfonos móviles, postura cervical anormal y su repercusión en el sistema estomatognático

Use of mobile phones, abnormal cervical posture and its impact on the stomatognathic system

Od. Esp. Marisa Elizabeth Romero

Odontóloga. Prof. Adjunta Asignatura Radiología de la Facultad de Odontología de la Universidad Nacional del Nordeste. Especialista en Docencia Universitaria.

Summary

Since the introduction of mobile phones in the 80s the growth of its use has been continuous and with an increasing growth rate. This growth has generated worldwide concern about the effects it causes on health.

One of the effects of the use of mobile phones has to do with the adaptive changes that arise at the level of the cervical spine by the action of tilting the head forward repeatedly in order to visualize the screen.

A close relationship between the cervical spine and the jaw skull complex has been described, so it is expected that the components of both systems have the potential to influence each other reciprocally. It has been shown that different postural attitudes derive in different occlusion characteristics, so a modification of the craniocervical position would affect both the dental occlusion in a particular way and in a general way to the mandibular biomechanics. The purpose of this work is to report the effects that inappropriate postures of the cervical spine when using mobile phones can cause stomatognathic system level.

Key words: Cervical posture. Mobile phones. Occlusion. Cervicalgia.

Resumen

Desde la introducción de los teléfonos móviles en los años '80 el crecimiento de su uso ha sido continuo y con una tasa de crecimiento cada vez mayor. Este crecimiento ha generado preocupación, a nivel mundial, respecto de los efectos que sobre la salud provoca.

Uno de los efectos del uso de teléfonos móviles tiene que ver con los cambios adaptativos que surgen, a nivel de la columna cervical, por la acción de inclinar la cabeza hacia adelante repetidas veces con el objeto de visualizar la pantalla.

Se ha descrito una estrecha relación entre la columna cervical y el complejo cráneo-mandíbula, por lo que se espera que los componentes de ambos sistemas tengan la capacidad potencial de influirse de manera recíproca. Se ha demostrado que distintas actitudes posturales derivan en características diversas de oclusión, por lo que una modificación de la posición cráneo-cervical afectaría tanto a la oclusión dentaria de manera particular, como de forma general a la biomecánica mandibular. El propósito de este trabajo es informar sobre los efectos que las posturas inadecuadas que adopta la columna cervical al utilizar teléfonos móviles pueden provocar a nivel de sistema estomatognático.

Palabras clave: Postura cervical. Teléfonos móviles. Oclusión. Cervicalgia.

Introducción

Dentro del despliegue tecnológico en el que vivimos actualmente resulta casi imposible no hacer uso de todas las formas en las que la tecnología llega a nosotros. Entre los inventos tecnológicos de mayor aceptación y uso masivo se encuentran los teléfonos móviles, cuya llegada provocó una serie de cambios adaptativos no solo en la vida cotidiana, las formas de comunicación y las formas de obtener la información, sino que también son cuestionados y controversiales

los efectos que su uso podría estar provocando sobre la salud humana: alteraciones neurológicas, de comportamiento, posturales, los cuales están documentados en la literatura.

Desde la introducción de los teléfonos móviles en los años '80 el crecimiento de su uso ha sido continuo y con una tasa de crecimiento cada vez mayor, encontrándonos con países como China que ya bordea los 150 millones de usuarios. Este crecimiento ha generado preocupación a nivel mundial, sobre los efectos que sobre la salud provocaría[1]. El 91% de los adultos estadounidenses posee un teléfono celular y muchos usan los dispositivos para mucho más que llamadas telefónicas [2].

Estudios realizados han informado que los adolescentes tienen más probabilidades de ser absorbidos por los medios digitales y tienen una tasa de adicción más alta que los adultos. Un estudio reciente mostró que la tasa de incidencia del uso de teléfonos inteligentes entre los adolescentes fue mayor que en otros grupos de edad [3]. Además, una encuesta realizada en Corea reveló que la adicción a los teléfonos inteligentes es dos veces más frecuente entre los adolescentes que entre los adultos [4]. El 50% de los chicos de entre 10 y 19 años tienen el teléfono celular en la mano la mitad del día, lo que revela la importancia que tiene este dispositivo en su vida cotidiana. Así lo reveló la encuesta online "Quiz Phone Life Balance" realizada por Motorola, de la que participaron 2.500 adolescentes de la Argentina [5].

Las personas gastan un promedio de dos a cuatro horas al día con la cabeza inclinada para leer y enviar mensajes de texto en sus teléfonos móviles. Acumulativamente esto es de 700 a 1.400 horas al año de exceso de estrés provocado sobre la columna cervical [6].

Unos de los efectos provocados por el uso de teléfonos móviles tiene que ver con los cambios adaptativos que surgen, a nivel de la columna cervical, por la acción de inclinar la cabeza hacia adelante repetidas veces con el objeto de visualizar la pantalla.

El propósito de este trabajo es la de informar sobre los efectos que las posturas inadecuadas que adopta la columna cervical al utilizar teléfonos móviles pueden provocar a nivel de sistema estomatognático.

Desarrollo

Postura de la columna cervical y sistema estomatognático:

La columna vertebral es una compleja estructura osteofibrocartilaginosa articulada y resistente, longitudinal, que constituye la porción posterior del esqueleto axial. La columna cervical es la parte más diferenciada de la columna humana desde un punto de vista anatómico. Entre las funciones principales de la columna cervical se encuentran: soportar el peso de la cabeza en equilibrio, posicionar la cabeza para orientar los órganos de los sentidos, entre estos la vista, y proteger la médula espinal a este nivel. Figura 1

Existe una relación anatómica y funcional entre el aparato estomatognático y la columna vertebral [7]. Esta relación fue hipotetizada por varios autores, sobre la base de varias observaciones. Se ha descrito una estrecha relación entre la columna cervical y el complejo cráneo-mandíbula, por lo que se espera que los componentes de ambos sistemas tengan la capacidad potencial de influirse de manera recíproca. Se han reportado estudios que sugieren que la postura de la cabeza sobre la columna cervical puede influir en la dirección del crecimiento cráneo facial, posiblemente a través de la teoría del estiramiento de los tejidos blandos de Sollow [8].

Se afirma que existe una relación anatómica entre la mandíbula y la columna cervical, ya que el cráneo y la mandíbula tienen uniones musculares y ligamentosas al área cervical. La función de la cabeza, el cuello y la mandíbula está estrechamente relacionada, formando un sistema funcional combinado. Se observó una correlación significativa entre la longitud mandibular y el ángulo de lordosis cervical en las radiografías laterales del cráneo (en posición natural de la cabeza) con una maloclusión esquelética de clase II. Cuanto más largo era el cuerpo mandibular, más recta parecía ser la columna cervical. Los

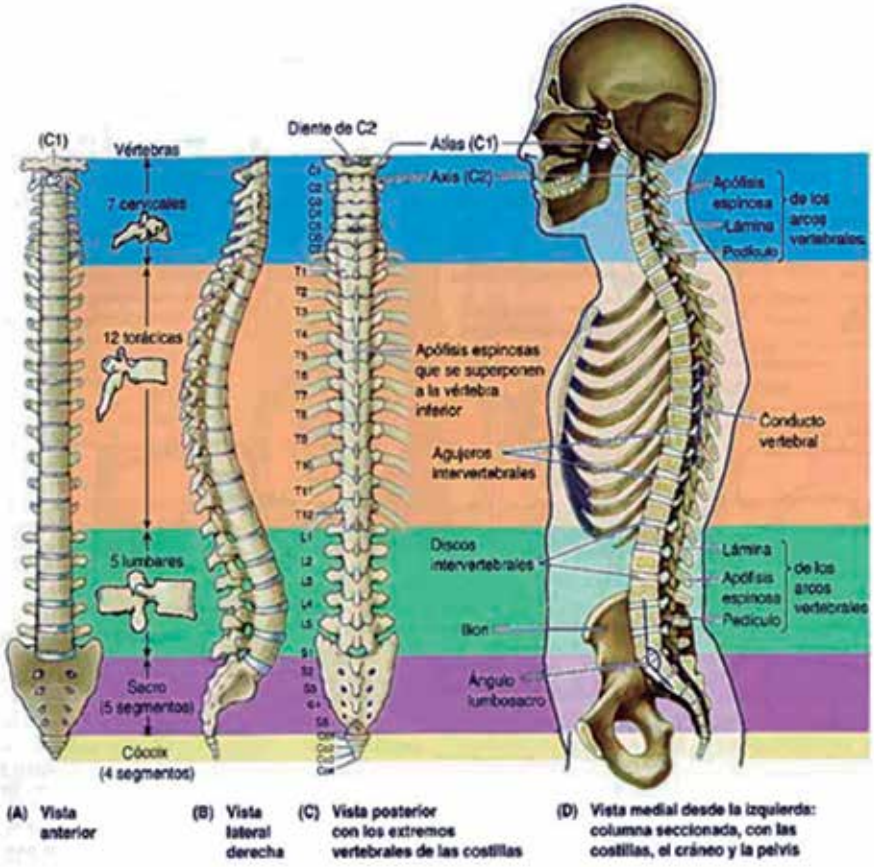

Figura 1: Columna vertebral en posiciones Anterior (A), Lateral (B), Posterior (C) y Medial (D) y sus cinco regiones con las vértebras respectivas y los discos intervertebrales, cuyo tamaño aumenta en forma descendente. Fuente: https://www.redalyc.org/pdf/2738/273843539016.pdf

trazados cefalométricos en las radiografías laterales del cráneo en posición natural de la cabeza mostraron un ángulo de lordosis cervical significativamente más bajo [7].

Rodríguez Romero et al. realizaron una revisión sobre la influencia de los síndromes posturales en los trastornos temporomandibulares, destacando la existencia de una creciente corriente de autores para los cuales una posición anormal de la cabeza altera los binomios cráneo-cervical y cráneo-mandibular, influyendo en el crecimiento, la posición y la dinámica del individuo [9].

Diversos autores afirman que distintas actitudes posturales derivan en características diversas de oclusión, por lo que una modificación de la posición cráneo-cervical afecta tanto a la oclusión dentaria de manera particular como de forma general a la biomecánica mandibular [10, 11, 12].

Se cree que la postura anormal, patológica o viciosa desgasta el cuerpo humano de manera permanente, sobrecarga el esqueleto axial y apendicular, los tendones, músculos y vasos sanguíneos y afecta principalmente la columna vertebral. Las desviaciones de la postura normal son denominadas con frecuencia alteraciones o defectos de la postura y pueden estar relacionadas con variaciones y cambios funcionales del aparato locomotor, los cuales causan la formación de relaciones viciosas y establecen una posición incorrecta del cuerpo, haciendo que se pierda parcial o totalmente el hábito de la postura correcta [13].

Una de las causas de la postura anormal de la columna vertebral es la cervicalgia. Se trata del dolor en el cuello y que según estadísticas más del 10% de las personas lo padecen. Son numerosas las causas que provocan este padecimiento, siendo las más frecuentes las alteraciones musculares y ligamentosas del cuello por trabajo en exceso o por malas posturas en el mismo. Una de sus causas está dada por la postura adoptada por inclinar la cabeza hacia adelante para visualizar la pantalla de los teléfonos móviles. Esta acción a corto o mediano plazo presenta cervicalgia por el uso excesivo e incorrecto de las mismas (ordenador, telefonía móvil, videoconsolas, entre otros).

Otra patología que puede afectar las vértebras cervicales por la mala postura es la artrosis cervical. Esta patología, también denominada cervicoartrosis, es el resultado de la degeneración o desgaste progresivo del cartílago articular que cubre y protege las superficies de las articulaciones. El desgaste severo y crónico puede provocar la desaparición del cartílago; cualquier cambio estructural en el hueso subyacente (vértebras cervicales) es secundario, por esto la degeneración del cartílago es la característica fundamental de la artrosis [14].

Las articulaciones comprometidas a nivel cervical son las interapofisarias y las intervertebrales. A medida que se pierde el cartílago, el hueso (vértebra) reacciona y crece lateralmente (osteofitos), con lo que la articulación se deforma por la prolongación anormal del borde de la vértebra. La enfermedad crónica hace que el disco intervertebral se desgaste, pierda altura, flexibilidad y elasticidad [15].

Diagnóstico de las alteraciones posturales de la columna cervical:

El estudio radiológico simple de cualquier área anatómica de la columna debe incluir al menos dos proyecciones ortogonales, generalmente anteroposterior y lateral, aunque este recurso de proyecciones con diferente oblicuidad ha disminuido con la introducción de las técnicas tomográficas como la resonancia magnética y la tomografía computada [16].

La radiografía lateral de la columna cervical nos permite visualizar los siguientes aspectos anatómicos de la columna cervical:

- En conjunto la lordosis cervical.
- Los arcos anteriores y posteriores del atlas, este último es paralelo al occipital. La luz articular entre el arco anterior y la apófisis odontoides normalmente no debe superar los 2 mm.
- El cuerpo del axis se prolonga con la apófisis odontoides; al cuerpo se suma la imagen más o menos oval de la articulación atloido axoidea y debajo de ella el agujero de pasaje de la arteria vertebral, situado en la base de la apófisis transversa. Hacia atrás se ve el pedículo, la amplia apófisis articular y su larga apófisis espinosa, con su extremo incurvado hacia abajo.
- Los otros cuerpos vertebrales presentan un borde superior recto, el inferior cóncavo y el ángulo anteroinferior agudo. Las apófisis transversas se suman a la densidad de los cuerpos vertebrales.
- Los pedículos son cortos, continúan hacia atrás con el cilindro de las apófisis articulares.
- Las interlíneas de las articulaciones apofisiarias son oblicuas hacia abajo y atrás.
- Las apófisis espinosas más prominentes son las de la segunda y séptima vértebra cervical. La más corta es de la cuarta vértebra cervical [17]. Figura 2

Figura 2: Telerradiografía lateral de cráneo. Vista de la columna cervical. Desde c1 (atlas) a c7.

Existen también métodos cuantitativos que permiten medir las curvaturas de la columna cervical a partir de una telerradiografía lateral. Haciendo uso de estos métodos el profesional de la salud podrá diagnosticar en forma precoz las alteraciones a nivel de la columna cervical que llevarán, posteriormente, a cambios posturales y patologías sintomáticas que van en detrimento de la calidad de vida de la población, siendo las telerradiografías un medio apropiado para la detección y diagnóstico de estas alteraciones posturales a nivel cervical [18]. Los métodos más utilizados son el método de Cobbs, que permite determinar las curvaturas en el plano coronal y diagnosticar escoliosis, y en el plano sagital para medir las lordosis y cifosis de la columna. Otro método utilizado es el método descripto por Borden y entre los métodos cefalometricos se encuentra el cefalograma de Rocabado [19-20].

Teléfonos móviles y alteraciones posturales craneocervicales:

Se cree que la tecnología está transformando algunas partes estructurales de los seres humanos, y que los cuerpos están

cambiando; entre estos los cambios que se producen a nivel de la columna cervical provocado por la utilización de dispositivos móviles, a lo que el fisioterapeuta neozelandés Steve August denomina "iHunch". Aunque también se lo llama "text neck" ("cuello de texto") e "iPosture" [21].

Hansrach evaluó las tensiones sobre el cuello al mover incrementalmente la cabeza hacia adelante, movimiento semejante al que realizamos al mirar la pantalla del teléfono móvil. Teniendo en cuenta que la cabeza promedio pesa alrededor de 10 a 12 libras (el equivalente a entre cuatro kilos y medio y casi cinco kilos y medio), pero cuando se dobla el cuello hacia adelante 60 grados, como usualmente se hace para utilizar los teléfonos celulares, la tensión efectiva en el cuello aumenta a 60 libras (poco más de 27 kilogramos). Figura 3.

Según Hansrach, la mala postura ocurre invariablemente con la cabeza inclinada hacia adelante y los hombros caídos hacia adelante en una posición redondeada. La pérdida de la curva natural de columna vertebral a nivel cervical conduce en forma incremental al aumento de tensiones sobre la zona cervical de la columna vertebral. Estas tensiones pueden conducir a la aparición temprana del desgaste, rotura, degeneración de las vértebras y articulaciones y a posibles cirugías [22].

Se ha demostrado también que cuanto más pequeño sea el teléfono más se debe contraer al cuerpo para utilizarlo, afirmándose también según estudios que estas posturas pueden tener repercusión también a nivel psicológico y sobre los estados de ánimo [23].

Conclusión

La tecnología avanza a nivel mundial a pasos agigantados y todos somos partícipes de esa revolución Esta por un lado tiene un sinnúmero de virtudes, como lo son el acceso a la información y la rapidez en la comunicación, pero por otro lado su uso puede traer aparejadas repercusiones a nivel físico, como la mala postura y las alteraciones de la columna cervical al utilizar teléfonos o dispositivos móviles, tal como lo demuestran los estudios realizados hasta el momento; lo que nos exige la necesidad de una concientización y educación de la población sobre dicha temática, como también la implementación de estrategias preventivas orientadas a evitar los trastornos físicos y psíquicos que el mal uso de estas tecnologías puede provocar, con el fin de preservar la salud de cada individuo. (•)

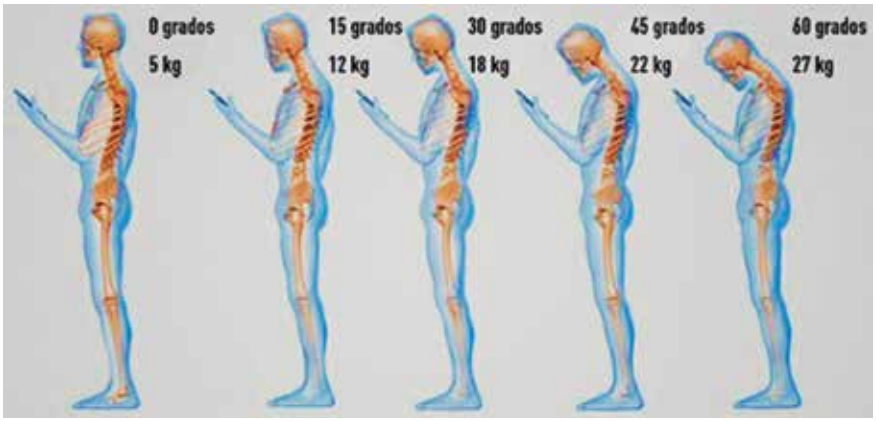

Figura 3: Tensiones sobre el cuello que se producen como resultado de inclinar la cabeza hacia adelante. Fuente: https://actualidad.rt.com/sociedad/view/147615-dano-cervicales-mirar-movil

Los autores declaran no tener conflictos de interés en relación con este estudio y afirman no haber recibido financiamiento externo para realizarlo.

meromero@odn.une.edu.ar
Esp. Marisa Elizabeth Romero

Referencias bibliográficas

1. Ornetta, V. C. "La Telefonía Móvil y su Salud" - World Health Organization. [Internet] 2013 Sep 29. [Consultado 1 de septiembre 2019] En: https://www.who.int › peh-emf › publications › esp_mobphonehealthbk.
2. Dugan M. Cell Phone Activities 2013. Pew Research Center. [Internet] Perú. [Consultado 12 de septiembre 2019] En: http://www.pewinternet.org/2013/09/19/ cell-phoneactivities-
3. Park C., Park Y.R. "El modelo conceptual sobre la adicción a los teléfonos inteligentes en la primera infancia". Int J Soc Sci Humanit. 2014, 4: 147–150.
4. Kim, H. "Rehabilitación de ejercicios para la adicción a los teléfonos inteligentes." J Exerc Rehabil. 2013, 9: 500–505.
5. "Celulares: cinco de cada 10 adolescentes lo usan por más de 12 horas." Ambito.com [Internet] Argentina. Com. 08 febrero 2019 [Consultado 1 de septiembre 2019] En: https://www.ambito.
6. Hansraj, K.K."Assessment of stresses in the cervical spine caused by posture and position of the head". Surg Technol Int. 2014; 25:277-9.
7. D'attilio M, et al. "Ángulo de lordosis cervical medido en cefalogramas laterales; hallazgos en mujeres esqueléticas clase II con y sin TMD: un estudio transversal." Cranio.2004; 22 (1): 27-44.
8. Aldana PA, Báez RJ, Sandoval C, Vergara CN, Cauvi DL, Fernández de la Reguera, A. "Association between Malocclusion and Position of the Head and Neck".Int. J. Odontostomat.2011; 5(2):119-125.
9. Rodríguez Romero B, Mesa Jiménez J, Paseiro Ares G, González Doniz ML. "Síndromes posturales y reeducación postural en los trastornos temporomandibulares." Rev Iberoam Fisioter Kinesol. 2004; 7: 83-92.
10. Sakaguchi, NR, Mehta, EF, Abdallah, AG, Forgione H, Hirayama T, Kawasaki, et al."Examination of the relationship between mandibular position and body posture." Cranio. 2007; 25:237-249.
11. Gadotti, F, Berzin D, González B. "Preliminary rapport on head posture and muscle activity in subjects with class I and II." J Oral Rehabil. 2005; 32: 794-799.
12. Rocabado M, Johnston BE, Blakney MG. "Physical therapy and dentistry; and overview."J Craniomandibular Pract. 1982; 1:46-49.
13. Ramírez Restrepo LM. "Alteraciones orgánicas y funcionales ocasionadas por el uso excesivo de pantallas de visualización de datos". Archivos de Medicina (Col). 2015; 15 (2):326-342.
14. Kumar V, Abbas AK, Fausto N, Mitchell RN, Robbins. Patología humana. 8ª ed. Barcelona: Elsevier; 2008.
15. Sociedad Española de Reumatología (SER). Artrosis. Fisiopatología, diagnóstico y tratamiento. Madrid: Editorial Médica Panamericana; 2010.
16. Ruiz Santiago L, Guzmán Álvarez M, Tello M, Navarrete González PJ. La radiografía simple en el estudio del dolor de la columna vertebral. Radiología. 2010;52(2):126–137.
17. Cosentino, R. "Raquis, semiológica con consideraciones clínicas y terapéuticas". 2ª edición. Buenos Aires: El Ateneo. 1990.
18. Maass Wolfenson P. "Evaluación radiográfica de la columna cervical en los alumnos de quinto año de la carrera de Odontología de la Universidad de Chile". [Tesis] Universidad de Chile Facultad de Odontología Departamento Patología asignatura de Radiología. 2009. En: http://repositorio.uchile.cl/bitstream/handle/2250/134906.
19. Espíndola AF, Pérez V. "Evaluación de la lordosis cervical en voluntarios asintomáticos del Centro Médico Naval". Acta Ortopédica Mexicana 2008; 22(1): 7-11. En: www.medigraphic.com.
20. Gómez Lang JC. "Estudio de la cifosis torácica y la lordosis lumbar mediante un dispositivo electro-mecánico computarizado no-invasivo (Spinalmouse®). Influencia del género, edad y masa corporal." Tesis doctoral. [Internet] Departamento de Fisiología, Facultad de Medicina, Universidad de Granada. Granada. [Consultado 12 de septiembre 2019] En: https://hera.ugr.es/tesisugr/19710859.pdf.
21. "Por qué el smartphone arruina la postura y el estado de ánimo." Infobae [Internet] Argentina. [Consultado 2 de septiembre 2019] En: https://www.infobae.com › 2015/12/13 › 1776259-porque-el-smartphone.
22. Hansraj, K.K. "Assessment of stresses in the cervical spine caused by posture and position of the head." Surg Technol Int. 2014; 25:277-9.
23. Maarten BW, Cuddy AJC. "iPosture: The Size of Electronic Consumer Devices Affects our Behavior." [Internet] Harvard Business School Working Paper. [Consultado 1 de septiembre 2019] 2013; 13:097. En: https://dash.harvard.edu › handle.

LABORATORIO ROSSI

CALIDAD . INNOVACION . EFICIENCIA . SERVICIO

Laboratorio de Ortodoncia
Ortopedia Funcional de los Maxilares
Odontopediatría

Simões Network

SN 01

SN 03

SN 02

SN 06

SN 11

CONTACTENOS

Lunes a Viernes de 9 a 18 hs.
Zañartu 926 - Argentina, CABA (1424)
info@laboratoriorossi.com.ar
Tel/Fax: (011) 4921-3140

WhatsApp: 11-2692-0519

/LaboratorioRossi

www.laboratoriorossi.com.ar

Institucionales

LA ODONTOLOGÍA EN LA NUEVA NORMALIDAD

Dr. Carlos A. Peña - Dra. Gladis Mele - Dra. Rosa Iza

Sabemos que la Odontología luego de la pandemia (¿habrá un luego?), no será la misma que solíamos ejercer con anterioridad. Medidas, protocolos, recomendaciones, entre otras, hacen que nuestra relación con el paciente –distanciamiento social–, vestimenta –EPP–, operatoria –aerosolización–, espacio entre paciente y paciente, antisepsia de las superficies, limpieza del consultorio, haga que notoriamente estemos frente a un nuevo patrón de conducta profesional.

Así como muchos de nosotros hicimos nuestra primera exodoncia a mano limpia, literalmente, y luego modificamos nuestro hábito, incorporando los guantes de látex, el barbijo, hoy estamos a un nivel de exigencia superior al que solíamos adoptar cuando ingresábamos a un quirófano.

La Odontología siempre supo responder a las contingencias y necesidades que se le presentaban; prueba de ello lo expresa la evidencia científica que certifica que ningún odontólogo resultó contagiado o fue vector de contagio durante la pandemia de VIH.

El Círculo Argentino de Odontología, fiel a ese discernimiento y acorde con los protocolos y las recomendaciones de las autoridades gubernamentales, implementó en el ámbito de sus instalaciones todas las medidas conducentes a brindar las situaciones de mayor protección para su personal administrativo, docente y pacientes que concurran en busca de alivio de sus condiciones de emergencia o urgencia bucodental.

Todo el personal que tiene vinculación con el público y aquellos que tienen contacto virtual con el potencial paciente, están instruidos acerca de realizar el Triage telefónico o por otros medios, para tipificar en primera instancia la condición sanitaria del paciente.

Una vez aceptado como paciente que tiene una urgencia para resolver, ingresa al edificio, si es un adulto, una sola persona -en caso de estar acompañado el acompañante debe espera fuera- a excepción de los niños, que deben estar acompañados. El personal le aplica alcohol en gel sobre las manos y le hace dejar la ropa de abrigo y las pertenencias personales, las cuales debe dejar en un locker asignado para tal fin; se le toma la temperatura corporal con el termómetro frontal infrarrojo a distancia y luego pasa por un arco sanitizante dando un giro de 360 grados, con los ojos y la boca cerrados durante un tiempo de no más de 5 segundos. A partir de allí, de acuerdo con la señalización prevista, se dirigirá al sector determinado donde darán resolución a su dolencia.

Un aporte importante que señala el espíritu de solidaridad y compromiso fue la donación de máscaras de protección facial, de manufactura propia, que el Área 3D de nuestra entidad realizó al Hospital Odontológico "Dr. José Dueñas", el Hospital Garrahan, el Hospital "María Curie", el personal de Enfermería, los adultos mayores y el personal del CAO.

Arco sanitizante.

Locker para depositar la ropa y los efectos personales de los pacientes.

Señalización que indica el camino que debe realizar el paciente y el que efectúa el docente para llegar a la clínica donde se le atenderá la urgencia.

Adaptación de la sala de espera para guardar el distanciamiento social determinado por el protocolo.

Cursantes supervisados por los docentes en el tratamiento de las urgencias presentadas, guardando el distanciamiento previsto y con los elementos de protección profesional adecuados, tanto para el profesional como para el paciente. El personal de asistentes dentales colabora eficientemente en la mantención de la cadena de esterilidad y para impedir de toda forma la posibilidad de contaminación.

Como puede apreciarse las autoridades del Círculo han hecho una importante inversión, aun en épocas nada propicias y dificultosas, sobre todo económicamente, para brindar a nuestros asociados y a todo aquel que concurra a nuestras instalaciones, cursantes, pacientes, personal administrativo, la seguridad correspondiente y sentirse cuidados de que todo aquello que se pudo hacer, está hecho.

Y como si todo fuera poco, la frutilla del postre: La construcción del piso superior, en la finalización de su primera etapa, que a no dudar traerá mayor confort y comodidad a los integrantes de esta gran familia que constituye el Círculo Argentino de Odontología. La imagen de la derecha nos describe cuál será la estética de nuestra institución de aquí al futuro.

Y hablando de futuro, un futuro cercano, cuando nos insertemos en la nueva normalidad, esta será nuestra imagen para la atención segura y cuidada, nuestra y de nuestros pacientes. (•)

SUPERAMOS LA CONTINGENCIA

¡Y CELEBRAMOS CON ALEGRÍA LOS 85 AÑOS!

1° Congreso Virtual Internacional

Círculo Argentino de Odontología (CAO)
y Red Odontológica de Capacitación Internacional (ROCA INTERNACIONAL)

"Uniendo 100 Años de Excelencia Académica"

Dr. Carlos Peña
Presidente CAO

Dra. Melania González y Rivas
Presidente ROCA Internacional

Dra. Ana Ramón de Blanco
Coordinación

Dra. Gladis Mele
Coordinación

Programa Científico

Viernes 11 de Diciembre 11.30 Hs.
Dr. Sergio Cacciacane
"Siglo XXI. Flujo digital en implantología. Ya no es futuro, es el presente".

Viernes 11 de Diciembre 17.30 Hs.
Dra. Gabriela Scagnet
"Odontología Interdisciplinaria en pacientes con enfermedades poco frecuentes ".

Viernes 11 de Diciembre 12.30 Hs.
Dr. Alejandro Rodríguez
"Prótesis, rehabilitación bucal integral en la era digital".

Viernes 11 de Diciembre 18.30 Hs.
Dr. José Ignacio Mesa
"ERRORES CUANDO NO CAMBIO 'EL CHIP" de la Ortodoncia convencional al Sistema Damon"

Viernes 11 de Diciembre 14.30 Hs.
Dra. Paloma Elías Díaz
"Odontología de mínima intervención".

Sábado 12 de Diciembre 10.30 Hs.
Dr. Sergio Nakazone
"Ortopedia Funcional y DTM".

Viernes 11 de Diciembre 15.30 Hs.
Dra. Bibiana Grassi
"Hilos de sustentación faciales para lift y estimular el colágeno".

Sábado 12 de Diciembre 11.30 Hs.
Dr. David Suarez Quintanilla
"Multitecnica DSQ con Alineadores y Guías Eruptivas en Niños"

Viernes 11 de Diciembre 16.30 Hs.
Dra. Elba Díaz
"La boca como órgano sexual, todo lo que debemos saber los odontólogos".

Sábado 12 de Diciembre 12.30 Hs.
Dr. Fabio Sene
"Haciendo obras de arte con resinas compuestas".

El CAO agradece a los disertantes por su destacada participación y sus muestras de afecto, fraternidad y camaradería.

Obituario

DR. HORACIO O. MAGLIONE



El lunes 11 de noviembre de 2019 recibimos la infausta noticia de que nuestro colega y amigo, el Dr. Horacio Maglione, había fallecido.

Este suceso causó consternación y pesar en el ámbito de la institución, donde el Prof. Maglione había cosechado múltiples discípulos y amigos.

En esta entidad se destacó como prestigioso disertante de su especialidad, siendo Director de la Escuela Argentina de Disfunción Cráneo-mandibular y Dolor Facial y tiempo después Miembro del Tribunal de Honor del Círculo Argentino de Odontología.

Graduado como Odontólogo en la Facultad de Odontología, posteriormente obtuvo el título de Doctor en Odontología de la Universidad de Buenos Aires y a través de la certificación del Ministerio de Salud se registra como Especialista en Prótesis.

En la faz académica alcanzó los mayores logros, transmitiendo a sus colaboradores, discípulos y alumnos su profesionalismo, experiencia y sus valores éticos y humanos, siendo designado Miembro Honorario de la Academia Latinoamericana de Disfunciones Estomatognáticas.

Volcó sus experiencias dentro de su especialidad en un obra magistral, la publicación del libro "Disfunción Cráneomandibular", que mereció 2 ediciones, las que honran nuestra biblioteca.

Su actividad en la docencia fue prolífica, distinguiéndose como Profesor Titular de la Asignatura Disfunción Cráneo-mandibular de las Escuelas de Odontología de las Universidades Maimónides y Kennedy.

A quienes tuvimos el privilegio de disfrutar de sus enseñanzas y respetar su personalidad, su deceso nos ha conmovido hondamente.

Esta entidad le rinde este humilde homenaje; quiere transmitir las más sentidas condolencias a su familia y amigos y ruega al Altísimo que lo acoja en su seno. Que su alma descanse en paz.

Dr. Carlos Peña

PROFESOR DR. NORBERTO FASSINA

La Comisión Directiva del Círculo Argentino de Odontología cumple con el penoso deber de informar a la comunidad odontológica el fallecimiento del Profesor Dr. Norberto Fassina, en julio de 2019, quien fuera socio vitalicio y digno miembro del Tribunal de Honor de la Institución.

En la faz académica alcanzó los mayores logros; fue Profesor Titular y luego Profesor Consulto Titular de la Cátedra Clínica I de Prótesis de la Facultad de Odontología de la U.B.A., Director de la Carrera de Especialista en Prostodoncia de la U.B.A., así como autor del libro "Fundamentos, técnicas y clínica en rehabilitación bucal".

Su bonhomía se reflejó transmitiendo a sus colaboradores, discípulos y alumnos su profesionalismo, experiencia y sus valores éticos y humanos.

A quienes tuvimos el privilegio de conocerlo y respetarlo, nos ha conmovido profundamente su deceso.

Esta entidad tiene el honor de rendir este humilde homenaje a quien fue nuestro colega, profesor y amigo, transmitiendo las más sentidas condolencias a su grupo familiar y deseando que encuentren pronto la resignación por tan enorme pérdida. Que su alma descanse en paz.

Dr. Carlos Peña

Obituario

DOCTOR JULIO LAPEÑA

Un gran amigo del Círculo Argentino de Odontología nos dejó el pasado 22 de junio de 2019. Lo conocí integrando la Honorable Comisión Directiva en el final de la década del '70 y principios del '80.

En toda su trayectoria como socio dirigente demostró su lealtad y cariño al C.A.O.

Respondió siempre a todas las convocatorias, los actos y las reuniones de la institución, siempre junto a Elsa, su compañera inseparable de toda la vida, llamándome la atención su prestancia y elegancia. No dejo de asistir a las cenas de vitalicios que se realizaban con frecuencia anual, haciendo en los últimos tiempos un gran esfuerzo para estar presente.

Actualmente se desempeñaba como miembro integrante de nuestro Tribunal de Honor, cargo bien merecido por este ilustre amigo de nuestra entidad a la que tanto quiso.

Dr. Rubén Pérez Goëtt

REGLAMENTO PARA AUTORES 2021

Los trabajos que quieran ser considerados para su publicación en nuestra revista deberán cumplimentar los siguientes aspectos de presentación.
Se deberán enviar por mail a cursos@cao.org.ar o entregarse personalmente, impreso y en un CD, en la secretaría científica, indicando qué tipo de trabajo es.

CARACTERÍSTICAS DE LA PRESENTACIÓN:
- medida de la hoja: A4.
- tipo de letra: arial.
- tamaño: 11.
- espacio interlineado 1,5.

CARACTERÍSTICAS GENERALES: todos los artículos deberán presentar el siguiente formato:
- Título del trabajo (debe ser conciso, sin abreviaturas y acorde al contenido del manuscrito).
- Autor/es con nombre/s y apellido/s, brevísimo currículum (dos líneas) de su situación académica.
- Resumen y palabras clave del mismo.
- Plantear objetivo del trabajo en el último párrafo de la Introducción.
- Abstract y sus keywords respectivas.
- Texto o desarrollo: se aceptarán 2.600 palabras como máximo (excluye resúmenes, bibliografía y tablas o figuras), aunque cuando realmente se justifique, quedará a criterio de la dirección aceptar una mayor extensión.
- Bibliografía o referencias bibliográficas (S/ Normas Vancouver).
  Ejemplos:
  Libro**:** *Autor/es. Título. Volumen. Edición. Lugar de publicación: Editorial; año.*
  - Laín Entralgo P. Historia de la medicina. Barcelona: Ediciones científicas y técnicas; 1998.
  -Fauci AS, Kasper DL, Braunwald E, Hauser SL, Longo DL, Jameson JL, Loscalzo J, editors. Harrison's principles of internal medicine. Vol 1. 17th ed. New York: McGraw Hill; 2008.
  -Longo DL, Fauci AS, Kasper DL, Hauser SL, Jameson JL, Loscalzo J, editores. Principios de medicina interna. Vol 2. 18a ed. México: McGraw-Hill; 2012.
  Capítulo de libro**:** *Autor/es del capítulo. Título del capítulo. En: Director/Coordinador/Editor literario del libro. Título del libro. Edición. Lugar de publicación: Editorial; año. Página inicial del capítulo-página final del capítulo.*
  Rader DJ, Hobbs HH. Trastornos del metabolismo de las lipoproteínas. En: Barnes PJ. Longo DL, Fauci AS, et al, editores. Principios de medicina interna. Vol 2. 18a ed. México: McGraw; Hill; 2012. p. 3145-3161.
  Artículo de revista**:** *Autores del artículo (6 aut. máximo et al). Título del artículo. Abreviatura de la revista. Año; Volumen (número): páginas.*
  -Vitoria JC, Bilbao JR. Novedades en enfermedad celíaca. An Pediatr. 2013;78(1):1-5.

Si el artículo *incluyera fotos*, estas deberán presentarse en alta calidad (300 dpi) en formato JPG.

CARACTERÍSTICAS ESPECÍFICAS: los trabajos presentados *-además de las características generales nombradas anteriormente-* deberán cumplimentar determinadas pautas de diseño de acuerdo al trabajo que se desee presentar. **Este debe ser inédito, es decir que no debe haber sido publicado en ningún otro soporte.**

Dentro de las normas para Autores del Círculo Argentino de Odontología; deberá figurar en cada artículo previo a la bibliografía: si presenta conflictos de interés. De no presentar el mismo, la frase será:

Los autores declaran no tener conflictos de interés en relación con este estudio y afirman no haber recibido financiamiento externo para realizarlo.

Serán considerados:
- Artículos originales.
  - Introducción (*se planteará brevemente el conocimiento del tema y el objetivo*).
  - Materiales y métodos (*señalar dónde y cuándo se realizó el estudio, la población estudiada, las variables*).
  - Resultado (*resultado de la variable principal*).
  - Discusión (*comentarios acerca del estudio y comparaciones con los resultados de otros autores*).
  - Conclusiones (*deben tener relación con el objetivo planteado y los resultados obtenidos*).
- Artículos de actualización.
  - Comprende una amplia y completa revisión o "puesta al día" acerca de un tema de importancia. Su aceptación dependerá del criterio de la dirección de revista.
  - Texto: incluirá una introducción, un desarrollo y podrán incluirse discusión o conclusiones.
- Casos clínicos
  - Se refiere a descripción de observaciones o presentación de situaciones clínicas.
  - Relato: incluirá una breve introducción que destaque la importancia del tema, se describirá la observación o cuadro clínico y finalmente se realizará una discusión o conclusión.

- Artículos que habiendo sido presentados con anterioridad en una revista científica internacional en idioma extranjero, el autor autorice su traducción al español para su publicación; lo que deberá ser indicado en el pie de página inicial.

- **Artículos especiales**: son aquellos que tienen una especial relevancia y que pertenecen a diferentes disciplinas relacionadas con la odontología.

Cualquier eventualidad no prevista en estas instrucciones será resuelta por la Dirección de la revista y el Consejo Asesor.

- La revista del Círculo Argentino de Odontología requiere que todas las fuentes de apoyo financiero, institucional, privado y corporativo sean reconocidas en el escrito y que cualquier potencial conflicto de interés sea señalado.

La redacción de los trabajos no podrá modificarse una vez entregados.

Se corregirán únicamente los errores de transcripción del trabajo.

Al final del artículo, el autor deberá agregar su dirección de e-mail.

En ningún caso se devolverán los originales (hayan sido publicados o no).

Proceso editorial: los trabajos serán examinados por el director de la revista y los asesores científicos, **quienes determinarán qué trabajos serán publicados, en virtud de su valor científico e importancia.** En el caso de que el artículo necesitara correcciones, se le enviará al autor para que las realice y este deberá remitirlo nuevamente a la secretaría científica antes de los 7 días corridos de recibirlo.

La corrección de texto e imágenes deberá ser aprobado por el autor antes de entrar en prensa (*salvo caso excepcional donde el autor por determinado motivo carezca de la posibilidad de visarlo; en esa situación la corrección final será realizada por el Director de Revista*).

La Dirección, el Editor y el Círculo Argentino de Odontología no se responsabilizan por las ideas expuestas ni por el estilo de los trabajos firmados; **expresa, exclusivamente la opinión de los autores.**

El CAO será el propietario de todos los derechos de los artículos publicados. No podrán ser reproducidos en ningún medio, en forma completa o parcial, sin la autorización de la institución.

El autor debe aclarar si tiene interés comercial en el artículo.

SUNSTAR

G·U·M®

NUEVO

SONIC POWER

12MIL VIBRACIONES X MINUTO

TECNOLOGÍA **SÓNICA**

Para más información comunicate con **info.profesional@ar.sunstar.com**

Conocé más en **SonrisaGUM.com.ar**

85
ANIVERSARIO