INSTITUTO DE INFECTOLOGIA EMÍLIO RIBAS

CAROLINA NOVO CARAVINA

SARCOMA DE KAPOSI EM PACIENTES TRANSPLANTADOS RENAIS: RELATO DE DOIS CASOS E REVISÃO DE LITERATURA

São Paulo -SP

2020

CAROLINA NOVO CARAVINA

SARCOMA DE KAPOSI EM PACIENTES TRANSPLANTADOS RENAIS: RELATO DE DOIS CASOS E REVISÃO DE LITERATURA

Monografia apresentada ao Instituto de Infectologia Emílio Ribas para conclusão do curso de Residência Médica em Doenças Infecciosas do Instituto de Infectologia Emílio Ribas.
Orientador: Dr. Daniel Wagner de Castro Lima Santos
Co-orientador: Dr. JamalMuhamad Abdul HamidSuleiman

São Paulo - SP

2020

Às duas pacientes cujos relatos de caso são aqui apresentados;

A todos os pacientes com Sarcoma de Kaposi que atendi durante esses três anos de residência;

Ao meu orientador, primeira pessoa a me ensinar um pouco das afecções em pacientes transplantados renais.

AGRADECIMENTOS

Ao final desta etapa da minha vida profissional, gostaria de agradecer àqueles que me fizeram crescer como médica e - principalmente - como ser humano. Àqueles que me fizeram ser grande, agradeço de todo meu coração:

À **Deus,** presença constante em minha vida; Ele que me trás calmaria e ilumina os meus caminhos.

Aos **meus pais,**meus maiores exemplos de determinação e caráter. Nunca mediram esforços para a minha felicidade e realização profissional e pessoal.

Aos **meus irmãos** pela alegria essencialcompartilhada todos esses anos.

Ao **Dr Daniel Wagner** pela orientação desta monografia, pela paciência e por me apresentar o mundo a parte dos pacientes transplantados renais, sempre demonstrando amor por seus pacientes e por aquilo que faz.

Ao **DrJamalSuleiman**que foi como um segundo pai para mim durante toda a residência. Ele que abraçou minhas causas e me ensinou além da Infectologia.

Ao **Hospital Emílio Ribas**pelo acolhimento tão amoroso desde o quinto ano do internato.

A todos os médicos que me inspiram de alguma forma, pelo exímio profissional somado com compaixão e amor pelos pacientes. Cito alguns: **Dra Gisele Klautau,Dr José AngeloLindoso,DraMarileide Vasconcelos, Dr Gerson Salvador, Dra Patrícia Branquinho, Dra Lorena Laborda,Dr Herculano Alencar, Dra IreneDuayer, DraZita Brito, Dra Mônica Frota, Dra Aline Ilbanes, Dr Vladmir Silva, Dra Ana Luiza Toscano, Dr José Vidal, Dra Ana Paula Rocha Veiga.**

Aos meus colegas da residência que compartilharam tantos momentos comigo e foram minha base nesses três anos.

A todos os pacientes que conheci, pessoas que me ensinaram sobre resiliência e amor ao próximo.

“Para ser grande, sê inteiro: nada
Teu exagera ou exclui.
Sê todo em cada coisa. Põe quanto és
No mínimo que fazes.
Assim em cada lago a lua toda
Brilha, porque alta vive” (Fernando Pessoa)

“Foi muito lindo
Você ter vindo
Sempre ajudando, sorrindo, dizendo
Que não tem de quê” (Vinícius de Moraes)

“Não haverá borboletas se a vida não passar por longas e silenciosas metamorfoses” (Rubem Alves).

RESUMO

O progresso na área de transplantes de órgãos sólidos é uma tendência observada nos últimos anos, entretanto, apesar do aperfeiçoamento das técnicas cirúrgicas e terapia imunossupressora, complicações clínicas como infecções e episódios de rejeição do enxerto constituem ainda hoje uma das principais causas de morbidade e mortalidade no período pós transplante. Dentre as infecções, àquelas causadas por vírus são as mais frequentes observadas nos transplantados e os membros da família *Herpesviridae* constituem a principal causa de infecções virais neste grupo de pacientes. O herpesvírus humano tipo 8 (HHV-8), também conhecido como herpesvírus associado ao Sarcoma de Kaposi, é um membro da família *Herpesviridae*. Existem várias síndromes relacionadas ao HHV-8 e, dentre essas,o Sarcoma de Kaposi (SK) ganha importância. O SK é definido como uma neoplasia de células endoteliais de capilares de origem multicêntrica e foi descrito pela primeira vez em 1872 por Kaposi, um dermatologista húngaro. Existe uma classificação clínico-epidemiológica em 4 formas de Sarcoma de Kaposi: (1) SK clássico, que afeta homens idosos da Europa Oriental e do Mediterrâneo; (2) SK endêmico ou Africano, ocorre em países da África; (3) SK epidêmico ou associado a AIDS; (4) SK iatrogênico, desenvolve-se em pacientes após transplante de órgãos, ocorrendo em 0,2 a 5% dos transplantados renais. Não há dados no Brasil de SK em pacientes transplantados e se há correlação com os esquemas imunossupressores utilizados no pós transplante. Aqui, relatamos dois casos de SK após transplante renal com desfechos diferentes. No primeiro caso, a paciente apresenta-se com SK 11 meses após o transplante e tem cura da doença após a combinação de quimioterapia (QT) com a suspensão da terapia imunossupressora durante a QT, posteriormente retoma o regime imunossupressor com outra droga. No segundo caso, a paciente desenvolve SK 8 anos após o transplante e evolui para óbito após a segunda sessão da QT. A progressão da infecção por HHV-8 para Sarcoma de Kaposi pós transplante (SKPT) ainda precisa ser estudada. Uma vez que o SKPT se desenvolve, pode ser uma doença fatal em receptores de aloenxerto renal, o que alerta sobre a necessidade de se conhecer as formas de apresentação, diagnóstico e manejo nos pacientes transplantados renais.

Palavras-chave: Herpesvírus humano tipo 8; Transplante renal; Sarcoma de Kaposi

ABSTRACT

Progress in the field of solid organ transplants is a trend observed in recent years, however, despite the improvement of surgical techniques and immunosuppressive therapy, clinical complications such as infections and graft rejection episodes are still a major cause of morbidity and mortality in the post-transplant period. Among infections, those caused by viruses are the most frequent seen in transplant patients and members of the *Herpesviridae* family constitute the main cause of viral infections in this group of patients. Human herpesvirus type 8 (HHV-8), also known as herpesvirus associated with Kaposi's Sarcoma, is a member of the *Herpesviridae* family. There are several syndromes related to HHV-8 and, among these, Kaposi's Sarcoma (SK) gains importance. SK is defined as a neoplasm of capillary endothelial cells of multicentric origin and was first described in 1872 by Kaposi, a Hungarian dermatologist. There are four clinical-epidemiological classification on Kaposi's sarcoma: (1) Classic KS, which affects elderly men in Eastern Europe and the Mediterranean; (2) Endemic or African KS, which occurs in African countries; (3) Epidemic or AIDS-associated KS; (4) Iatrogenic KS, develops in patients after organ transplantation, occurring in 0.2 to 5% of kidney transplant recipients. There are no data in Brazil on KS in transplant patients and whether there is a correlation with the immunosuppressive regimens used in post-transplantation. Here, we report two cases of KS after kidney transplantation with different outcomes. In the first case, the patient is diagnosed with KS 11 months after transplantation and cures the disease after receiving a combination of chemotherapy (QT) and suspension of immunosuppressive therapy during QT, followed by a diferent immunosuppressive regimen with another drug. In the second case, the patient develops KS 8 years after the transplant and progresses to death after the second session of the QT. The progression of HHV-8 infection to post-transplant Kaposi sarcoma (SKPT) remains to be studied. Once SKPT develops, it can be a fatal disease in renal allograft recipients, which warns of the need to discover the forms of presentation, diagnosis and management in kidney transplant patients.

Keywords: Human Herpesvírus 8; Kaposi Sarcoma; Kidney transplant

LISTA DE ABREVIATURASE SIGLAS

SUS	Sistema Único de Saúde
PMP	Por milhão de habitantes
CMV	Citomegalovírus
EBV	Epstein-barr vírus
HIV	Vírus da Imunodeficiência Humana
HHV-1	Herpesvirus humano tipo 1
HHV-2	Herpesvirus humano tipo 2
HHV-3	Herpesvirus humano tipo 3
HHV-4	Herpesvirus humano tipo 4
HHV-5	Herpesvirus humano tipo 5
HHV-6	Herpesvirus humano tipo 6
HHV-7	Herpesvirus humano tipo 7
HHV-8	Herpesvirus humano tipo 8
SK	Sarcoma de Kaposi
SKPT	Sarcoma de Kaposi pós transplante
v-cyc	Ciclina D-viral homóloga
vIRF	Fator regulador de interferon
Vil-6F	Fator homólogo da interleucina 6
vMIP-I	Proteína homóloga às quimiocinas inibidoras de macrófagos I
vMIP-II	Proteína homóloga às quimiocinas inibidoras de macrófagos II
vMIP-III	Proteína homóloga às quimiocinas inibidoras de macrófagos III
vFLIP	Proteína inibidora da FLICE viral
ISTs	Infecções sexualmente transmissíveis
PCR	Reação em cadeia da polimerase
IgG	Imunoglobulina G
AIDS	Síndrome da Imunodeficiência Adquirida
CDC	Centers for Disease Control and Prevention
TGI	Trato gastrointestinal
mTOR	inibidores de mTOR
KSHV	Kaposi Sarcoma Herpesvírus
HAS	Hipertensão arterial sistêmica
DRC	Doença renal crônica
Hb	Hemoglobina
Cr	Creatinina
BAAR	Bacilo álcool-ácido-resistente
TB	Tuberculose
QT	Quimioterapia
ITU	Infecção do trato urinário
PS	Pronto socorro
FC	Frequência cardíaca
FR	Frequência respiratória
Sat	Saturação
PA	Pressão arterial
UTI	Unidade de terapia intensiva
RCP	Ressuscitação cardiopulmonar

SUMÁRIO

1 **INTRODUÇÃO E REVISÃO DA LITERATURA** 10
1.1 Transplante de órgãos 10
1.2 Infecções nos pacientes submetidos ao transplante de órgãos 10
1.3 Herpes vírus Humano tipo 8 (HHV-8) 11
1.4 Sarcoma de Kaposi 16
1.4.1 Aspectos gerais 16
1.4.1 SK após transplante renal (Iatrogênico) 18
2 **JUSTIFICATIVA** 22
3 **OBJETIVO** 23
4 **METODOLOGIA** 24
4.1 **DESENHO DO ESTUDO** 24
4.2 **LOCAL DE ESTUDO** 24
4.3 **ASPECTOS ÉTICOS** 24
5 **RELATOS DE CASOS** 25
5.1 CASO1 25
5.2 CASO 2 27
6 **DISCUSSÃO** 31
7 **CONCLUSÃO** 36
REFERÊNCIAS 37
ANEXOS 42

1 INTRODUÇÃO E REVISÃO DE LITERATURA

1.1 Transplante de órgãos

O início da terapia de transplante de órgãos no Brasil deu-se em 1964. O primeiro órgão transplantado foi o rim, seguido por transplantes de coração, fígado, intestino e pâncreas, todos ocorrendo em 1968. Contudo, os resultados não foram animadores e desta forma os programas de transplantes de órgãos sólidos, com exceção do programa renal, foram suspensos a nível global. Todo o processo e as técnicas utilizadas eram incipientes; pouco se sabia sobre rejeição e havia poucos medicamentos para preveni-la (PÊGO-FERNANDES; PESTANA; GARCIA, 2019).

A partir da década de 1980 os transplantes tornaram-se encorajadores (PÊGO-FERNANDES; GARCIA, 2010).O Brasil foi pioneiro em inúmeros avanços no transplante de órgãos e atualmente ocupa o segundo lugar entre todos os países em relação ao número de transplantes realizados. A maioria do processo de transplante no país é realizada na rede pública, sendo 95% dos transplantes no Brasil financiados pelo SUS (Sistema Único de Saúde). A taxa efetiva de doadores nos últimos anos aumentou em 69%, passando de 9,9 doadores por milhão de habitantes (pmp) para 16,7 doadores pmp. Em 2017, foram realizados 5.929 transplantes de rim (28,8 pmp), o que representou 41,1% dos 14.425 transplantes necessários (70 pmp)(PÊGO-FERNANDES; PESTANA; GARCIA, 2019; BRASIL, 2018).

O progresso na área de transplantes de órgãos sólidos é uma tendência observada nos últimos anos (PATEL; PAYA, 1997). Entretanto, apesar do aperfeiçoamento das técnicas cirúrgicas e terapia imunossupressora, as complicações clínicas decorrentes de infecções e episódios de rejeição do enxerto constituem ainda hoje uma das principais causas de morbidade e mortalidade no período pós transplante(RUBIN; SCHAFFNER; SPEICH, 2001).

1.2 Infecções nos pacientes submetidos ao transplante de órgãos sólidos

As infecções após o transplante de órgãos sólidos são divididas em três períodos. No primeiro mês pós transplante, a maioria das infecções é devido à cirurgia e técnicas cirúrgicas. Do segundo ao sexto mês pós transplante, ocorrem classicamente infecções oportunistas virais, bacterianas, fúngicas e parasitárias.

Essas infecções oportunistas dependem em grande parte do tratamento imunossupressor e, na maioria dos casos, a infecção ocorre através da reativação de vírus latentes. (FISHMAN, 2007; TURKMEN, 2017). A partir do sexto mês, a maioria dos transplantados apresenta as mesmas infecções da população da comunidade (FISHMAN, 2007).

As infecções virais são as mais frequentes observadas nos transplantados e um importante fato deste grupo infeccioso dá-se não somente pela capacidade de produzir lesões diretas em diferentes órgãos, mas também pelo seu efeito imunomodulador, que indiretamente pode facilitar outras infecções e rejeição do enxerto (FISHMAN, 2007). Dentre estas, destacam-se de maior importância as infecções por CMV, EBV, HHV-8, HIV, Adenovírus, Norovírus e Polioma vírus (HAIDAR; SINGH, 2017), sendo os membros da família *Herpesviridae* a principal causa de infecções virais no cenário do transplante (TURKMEN, 2017).

Os Herpesvírus são vírus extremamente inteligentes, não só pela diversa apresentação de infecção primária, mas também por serem capazes de escapar da eliminação pelo sistema imunológico. São uma família de vírus de DNA de fita dupla e compreendem três subfamílias: Alphaherpesvirus, Betaherpesvirus e Gammaherpesvirus. Os Alphaherpesvirus constituem 3 espécies: herpesvirus humano tipo 1 (HHV-1), herpesvirus humano tipo 2 (HHV-2) e varicela-zoster (HHV-3). Betaherpesvirus compreendem 3 espécies: citomegalovírus (HHV-5), HHV-6 e HHV-7. A subfamília dos Gammaherpesvírus consiste em 2 espécies: Epstein-barr vírus (HHV-4) e Kaposi Sarcoma herpesvírus (HHV-8) (AHMADPOOR, 2009).

1.3Herpesvírus humano tipo 8 (HHV-8)

O HHV-8, também conhecido comoherpesvírus associado ao Sarcoma de Kaposi, é um membro da família *Herpesviridae*, pertencente à subfamília *Gammaherpesviridae*, do gênero *Rhadinovírus,* o primeiro que infecta seres humanos. (CHANG et al., 1994; MOORE et al., 1996). Possui como característica principal a transformação celular e a capacidade de causar lesões tumorais em seus hospedeiros (BUBMAN; CESARMAN, 2003).

O HHV-8 apresenta um nucleocapsídeo hexagonal contendo em seu interior uma molécula de ácido nucleico constituído de DNA de fita dupla, que está arranjada de forma linear. O nucleocapsídeo é composto por quatro proteínas estruturais; três

delas (ORFs 25, 26 e 62) tem sequências homólogas às proteínas do capsídeo do Alfa e Beta herpesvírus, enquanto a ORF 65 falta similaridade. (NEIPEL; ALBRECHT; FLECKENSTEIN, 1998). Envolvendo o nucleocapsídeo, encontra-se um material amorfo rico em proteínas denominado tegumento. Na parte externa viral, o envelope lipídico contém as glicoproteínas de superfície (RENNE et al., 1996; SAID et al., 1997).Estas ligam-se à superfície celular do hospedeiro e, desta forma, o HHV-8 infecta uma grande variedade de células, como células B, macrófagos e células endoteliais (“células fusiformes”nas lesões de SK) (PELLET MADAN; HAND, 2019; LE,2016).

O ciclo de replicação do HHV-8 inclui uma fase latente e uma fase lítica. As células endoteliais carregam o DNA viral na forma de um grande epissoma fechado, característica dos herpesvírus latentes (DECKER et al., 1996). Nas células B, o DNA do HHV-8 está presente na forma linear, consistente com o vírus replicante (MESRI et al., 1996; AMBROZIAK et al., 1995).

AsFiguras 1 e 2mostram os genes que compõem o genoma HHV-8 em sua forma linear (lítica) e circular ou epissomal (latente), segundo Levy (1997) (Figura 1), e, Sharp e Boshoff(2000) (Figura 2).

Figura 1 - Genoma do HHV-8 em sua forma linear (lítica).

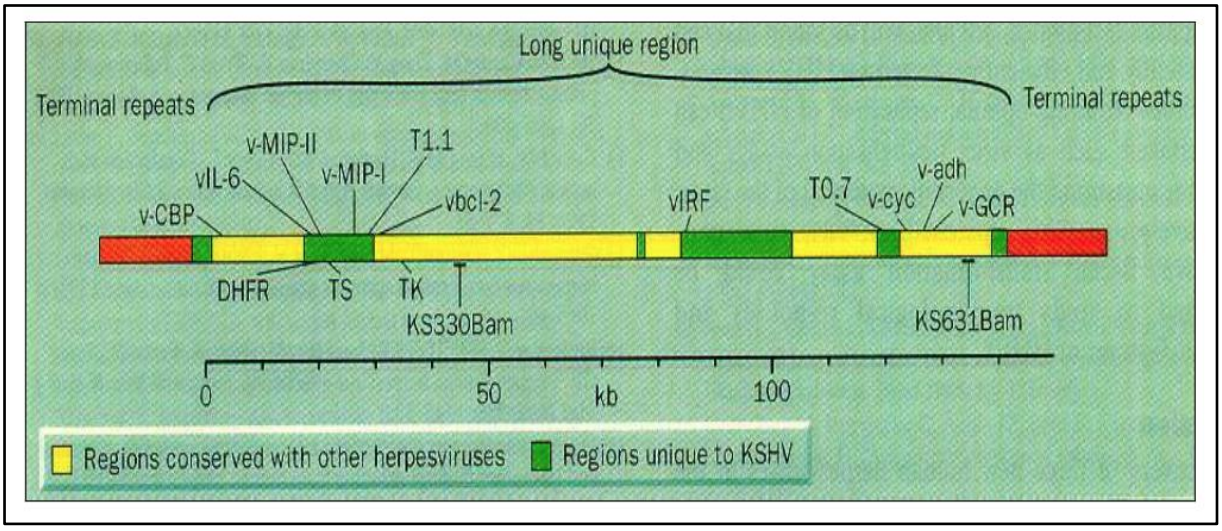

Fonte: Levy (1997).

Figura 2 - Genoma do HHV-8 em sua forma epissomal (latente).

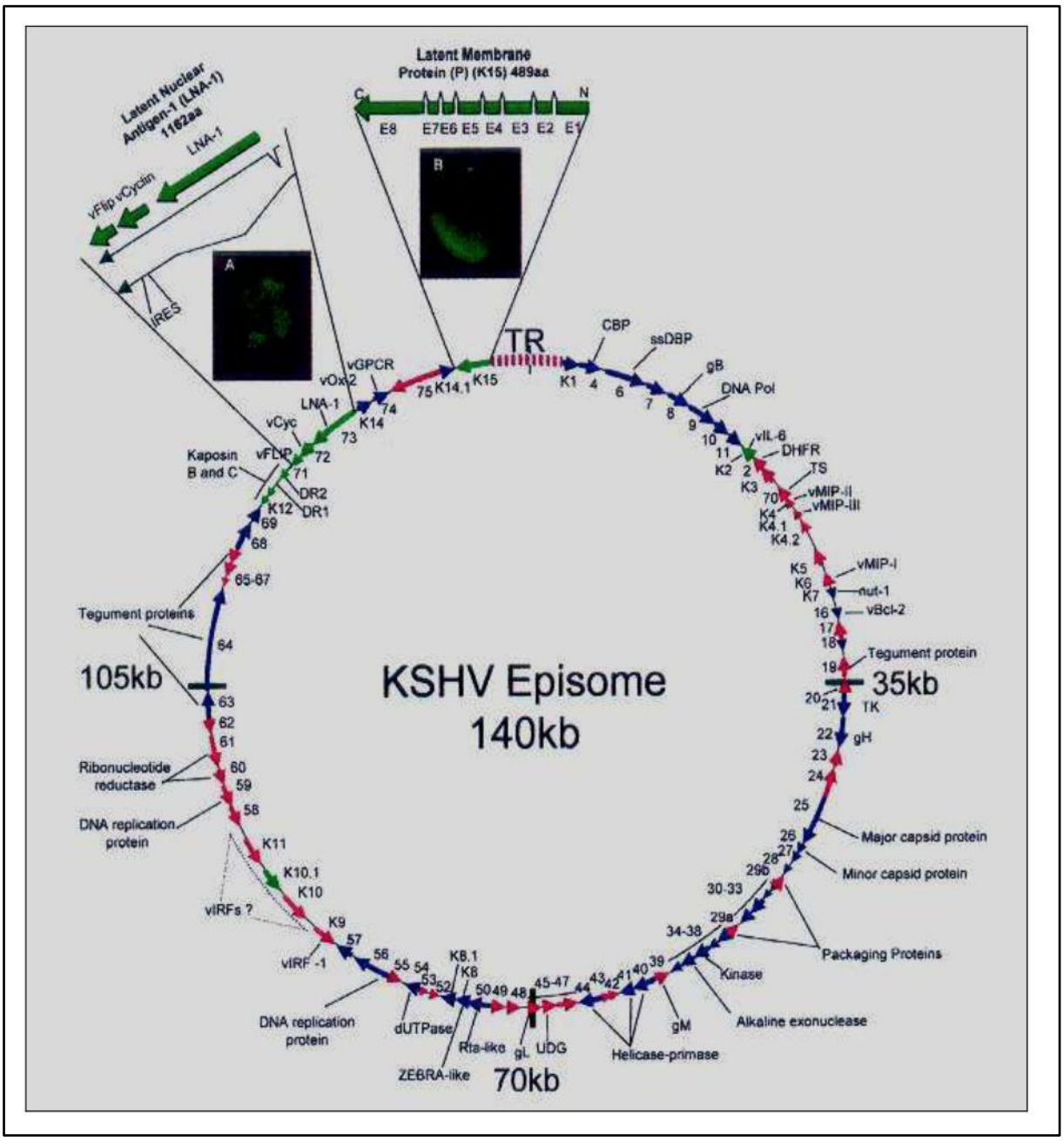

Fonte: Boshoff (2000).

O HHV-8 possui genes que são específicos dele, sendo que estes são precedidos pela letra K. A princípio, foram identificados 15 ORFs únicas do HHV-8, designadas com o prefixo K de 1 a 15 (ORF K1, K2, etc) (RUSSO et al., 1996). Posteriormente, 4 ORFs adicionais únicas ao HHV-8 foram identificadas e

designadas com valores decimais juntas ao prefixo K (K4.1, K4.2, K8.1, K10.1) (NEIPEL et al., 1997).

Estudos baseados em uma região altamente variável do genoma do HHV-8, o gene K1, levaram à identificação de 5 subtipos principais (A a E) e vários subtipos menores. Demonstrou-se que diferentes subtipos de HHV-8 estão associados a diferentes áreas geográficas. Alguns estudos demostraram que em uma região geográfica específica, o subtipo C3 está associado ao SKPT, enquanto outro subtipo, A4, está associado ao SK relacionado à AIDS. Em comparação com o subtipo C, os subtipos A e B mostraram estar associados à extensão extra dérmica de SK(HOSSEINI-MOGHADDAM et al., 2012).

Este vírus também possui vários genes que codificam as oncoproteínas, que são proteínas homólogas a dos seres humanos, interferindo no sistema imune e na regulação do ciclo celular: a ciclina D-viral homóloga (v-cyc), fator regulador de interferon (vIRF), homólogo da interleucina 6 (vIL-6), proteínas homólogas às quimiocinas inibidoras de macrófagos (vMIP-I, vMIP-II e vMIP-III), entre outros(BUBMAN; CESARMAN, 2003); HENGGE et al., 2002; EDELMAN, 2005).

Existem quatro genes do HHV-8 que são considerados “genes latentes”: LANA, K12/kaposin, a ciclina D-viral homóloga (v-cyc) e a proteína inibidora da FLICE viral (vFLIP).(BOSHOFF et al., 1995; DECKER et al., 1996; STASKUS et al., 1997). Através da imunohistoquímica, o LANA tem sido encontrado nas células endoteliais atípicas das lesões precoces de SK. O LANA é uma proteína de fase latente nuclear e pode estar implicado no papel da replicação extracromossomal dos epissomas virais e sua propagação para as células filhas durante a mitose (FRIBORG et al., 1999).

A soroprevalência do HHV-8 nos seres humanos varia de acordo com a origem geográfica e pode ser dividida em quatro regiões: (1) áreas com soroprevalência menor que 5%, que incluem América do Norte, partes do Norte da Europa e Japão; (2) áreas com soroprevalência entre 5% a 20%, como o Oriente Médio; (3) áreas com soroprevalência entre 20% a 40%, como partes do Sul da Itália; e (4) áreas com soroprevalência maior de 40%, como África Subsariana. Entre essas regiões citadas, há subpopulações em que a soropositividade para o HHV-8 é diferente, a depender da forma de transmissão (AHMADPOOR, 2009).

No Brasil, a soroprevalência do HHV-8 varia de acordo com a região e a população analisada. No sudeste, baixas soroprevalências de HHV-8 (2,4%-7,4%)

foram detectadas entre doadores de sangue, crianças saudáveis, adolescentes e adultos de algumas cidades do estado de São Paulo (CATERINO-de-ARAUJO et al., 1999; PÉREZ et al., 2004 ; SOUZA et al., 2004 ; CUNHA, 2005). Soroprevalênciasintermediárias a altas de HHV-8 (12-33%) foram detectadas em indivíduos saudáveis de uma área urbana perto da floresta amazônica na região norte do Brasil (FREITAS; FREITAS; LINHARES,2002) e altas prevalências de HHV-8 foram detectadas em diversas tribos ameríndias brasileiras isoladas (prevalência de 53% no geral), o que implica que são populações hiperendêmicas (BIGGAR et al ., 2000).

O HHV-8 pode ser transmitido às pessoas de várias formas:

1) A transmissão sexual é a forma mais comum de transmissão do HHV-8 em adultos imunocompetentes nos países de baixa soroprevalência (EDELMAN, 2005). Esta forma de transmissão é importante na disseminação do vírus entre os homens que fazem sexo com homens. A soropositividade é ainda associada com o número de parceiros sexuais e história de ISTs (AHMADPOOR,2009; DUKERS et. al, 2000);

2) Há poucos estudos sobre a transmissão vertical. O que se sabe é que o HHV-8 é frequentemente encontrado nas secreções cervicovaginais de pacientes HIV positivas e também em pacientes HIV negativas que se encontram em áreas de alta endemicidade, sugerindo que a carga viral do HHV-8 no trato genital feminino possa influenciar na transmissão vertical (CALABRÓ, 1999);

3) A saliva também foi detectada como forma de transmissão. A evidência de infecção por HHV-8 foi determinada por sorologia e reação em cadeia da polimerase (PCR) de sangue e saliva em um estudo prospectivo de 86 crianças com síndrome febril de origem incerta em um serviço de emergência, onde 42% eram soropositivos e 14 desses pacientes apresentaram evidência de PCR do DNA do HHV-8 na saliva (ANDREONI et al., 2002);

4) A transmissibilidade do HHV-8 através da transfusão sanguínea é controversa. O risco de transmissão do HHV-8 relacionada à transfusão parece ser diferente em áreas endêmicas e não endêmicas. Em um estudo realizado na Grécia, amostras de soro de 179 doadores de sangue saudáveis foram testadas quanto à presença de anticorpos IgG contra HHV-8 pela metodologia de ELISA. Nenhum dos 179 doadores de origem grega testados foi positivo para o HHV-8, indicando que o risco de transmissão deHHV-8 relacionada à transfusão na Grécia, se houver, é insignificante (POLITOU et al.,2014). No Brasil, em um estudo que analisou

amostras de sangue de 400 doadores, foram detectadas 16 amostras soro reagentes. Nestas amostras, foi pesquisado o DNA do HHV-8 no sangue e encontrou-se 1 caso de PCR positivo nas células do sangue e do plasma (FERREIRA et al., 2003);

5) Ainda como forma de transmissão do HHV-8 encontra-se o transplante de órgãos. O SK associado ao transplante geralmente resulta da reativação do HHV-8 em pacientes previamente infectados, porém a transmissão do vírus pode ocorrer também através do órgão transplantado, como citado em alguns estudos (CATTANI et al., 2001; LUPPI et al., 2000; MILLIANCOURT et al., 2001).

Em 1994, Chang descobriu o genoma do HHV-8 em células tumorais de Sarcoma de Kaposi (CHANG, 1994). A infecção primária por HHV-8 em um hospedeiro imunocompetente é usualmente assintomática ou pode ocasionalmente apresentar-se como síndrome febril transitória com rashmaculopapular. Por outro lado, em pacientes imunodeprimidos, a infecção primária pode apresentar-se com febre, hepatoesplenomegalia, linfonodomegalia, pancitopenia e síndrome hemofagocítica (KOTTON; FISHMAN, 2005).

No cenário do transplante de órgãos, além de SKPT, outras doenças tem associação com infecção por HHV-8. Essas doenças podem ser divididas em dois grupos: (i) doenças neoplásicas, incluindo Linfoma de efusão primária e Doença de Castleman; (ii) distúrbios não neoplásicos, incluindo síndrome hemofagocítica, citopenias e falha aguda de medula óssea. (HOSSEINI-MOGHADDAM et al., 2012). Nas três principais síndromes relacionadas ao HHV-8 (Sarcoma de Kaposi, Linfoma de efusão primária e Doença de Castleman) a infecção por HHV-8 é necessária, mas não suficiente (ALLEN, 2002).

1.4 Sarcoma de Kaposi

1.4.1 Aspectos gerais

O Sarcoma de Kaposi (SK) é definido como uma neoplasia de células endoteliais de capilares de origem multicêntrica. Foi descrito pela primeira vez em 1872 por Kaposi, um dermatologista da Hungria, como um sarcoma progressivo (KAPOSI, 1872).Porém, o interesse por essa neoplasia só foi desencadeado por sua associação com o crescente número de pacientes imunocomprometidos, fosse como

resultado da AIDS (BIGGAR et al., 1985)ou após transplante de órgãos (FARGE, 1993).

O primeiro caso de Sarcoma de Kaposi após transplante renal foi descrito em 1969 e, desde então, vários relatos confirmaram a incidência desse câncer entre receptores de transplantes (LESSAN-PEZESHKI et al., 2001). O uso prolongado de agentes imunossupressores para prevenção de rejeição do aloenxerto aumenta o risco de malignidade aproximadamente 100 vezes mais alto se comparado à população geral (EINOLLAHI et al., 2001).

A prevalência de Sarcoma de Kaposi após o transplante renal varia em diferentes áreas geográficas, apoiando a teoria de fatores raciais e/ou ambientais em sua patogenia (FRANCES, 1998). Na Arábia Saudita, o SKPT foi reportado como a neoplasia mais frequente após o transplante renal, com uma incidência de 5%(HOSSEINI-MOGHADDAM et al., 2012).

Existe uma classificação clínico-epidemiológica em 4 formas de Sarcoma de Kaposi:

1) SK clássico: afeta homens idosos da Europa Oriental e do Mediterrâneo. A doença clássica, originalmente descrita, caracteriza-se por seu curso crônico e indolente, com lesões múltiplas pelo corpo na forma de placas ou nódulos. Apenas uma minoria dos pacientes desenvolve lesões em vísceras ou mucosas (GAO et al., 1996; HENGGE et al., 2002);

2) SK endêmico ou Africano: ocorre em países da África, principalmente Uganda e Zâmbia; desde 1950 é documentada sua alta incidência nessa região. Pode acometer indivíduos de todas as idades, apresentando-se como 3 diferentes formas: (a) de progressão mais lenta, (b) cutânea agressiva com envolvimento visceral frequente, e (c) linfadenopatia muito agressiva em crianças pequenas (GAO et al., 1996; HENGGE et al., 2002);

3) SK epidêmico ou associado a AIDS: foi descrito em 1981 após notificação de uma epidemia de SK entre jovens nos Estados Unidos pelo “Centers for DiseaseControlandPrevention” (CDC). Essa forma foi associada ao vírus da imunodeficiência humana (HIV) e tornou-se sua forma mais comum, acometendo cerca de 15 a 20% dos pacientes com AIDS. Em pacientes do sexo masculino infectados pelo HIV, a incidência de SK é cerca de 20.000 vezes maior do que na população geral (HAVERKOS; CURRAN, 1982; ANTMAN; CHANG, 2000);

4) SK iatrogênico: desenvolve-se em pacientes após transplante de órgãos e sua incidência é 500 vezes maior em relação à população geral, ocorrendo em 0,2 a 5% dos transplantados renais. A incidência nesse grupo varia de acordo com o grupo racial e étnico e com os diferentes regimes imunossupressores. Não há dados no Brasil de SK em pacientes transplantados e se há correlação com os esquemas imunossupressores utilizados no pós transplante (KALT; MASA; SARID, 2009; PENN, 1991; PENN, 1997; FARGE, 1993; CATHOMAS et al., 1997).

1.4.2 SK após transplante renal (iatrogênico)

Receptores de transplante tem sido encontrados como população de alto risco para o Sarcoma de Kaposi, o que pode ser devido à terapia de imunossupressão. No entanto, os anticorpos contra o HHV-8 foram frequentemente detectados antes do início da terapia imunossupressora, indicando uma infecção precoce do HHV-8 em pacientes com doença renal terminal. Foi encontrada alta prevalência de HHV-8 em pacientes com doença renal terminal submetidos a hemodiálise, candidatos a transplante renal e geralmente em estado imunodeficiente (FANG et al., 2018).

O Sarcoma de Kaposi iatrogênico usualmente tem seu pico de aparecimento nos primeiros dois anos após o transplante, com um tempo médio de 12 meses, podendo ocorrer até 18 anos após o transplante, indicando que a maioria dos casos acontece por reativação do HHV-8. Tem maior incidência em pacientes homens se comparados a mulheres, numa proporção 3:1 e a idade média ao diagnóstico do tumor é 43 anos(EUVRAD; KANITAKIS; CLAUDY, 2003; RAEDEMAEKER et al., 2019).

A maioria das lesões de SK pós transplante são mucocutâneas (90%).No entanto, Huang e colaboradores (2004) relataram que envolvimento linfonodal foi a apresentação clínica mais comum em pacientes com SKPT em Taiwan. As lesões cutâneas são roxo-avermelhadas-azuladas, não dolorosas, não pruriginosas e podem apresentar-se como máculas, pápulas, placas ou nódulos. A orofaringe e a mucosa conjuntival podem ser afetadas. As lesões mucocutâneastambém podem aparecer como hiperplasia gengival. Por razões pouco claras, o envolvimento visceral é menos comum em receptores de aloenxerto renais a receptores de aloenxerto de fígado ou coração (25% a 30% versus 50%) e predominantemente

afeta o trato gastrointestinal e pulmões (EUVRAD; KANITAKIS; CLAUDY, 2003; RAEDEMAEKER et al., 2019).

O SK de trato gastrointestinal, localizado predominantemente no estômago e TGI superior, pode ser caracterizado por náusea, obstrução ou perfuração. O envolvimento pulmonar pode levar à dispneia, hipoxemia, nódulos pulmonares e/ou derrames pleurais observados em imagem radiográfica(LE, 2016).

O diagnóstico de SK requer uma biópsia tecidual para confirmação histopatológica. O exame histológico das amostras de tecido permanece o padrão ouro para o diagnóstico. Nas lesões maculopapulares de SK de baixo grau, capilares irregulares podem ser vistos ao lado de vasos normais. A medida em que as lesões progridem, redes de células fusiformes e grandes espaços vasculares cercados por uma camada de célula endotelial podem ser observados. Outros achados incluem proliferação de células endoteliais, miofibroblastos, monócitos/macrófagos (carregados de hemossiderina) e dendrócitos. Uma reação inflamatória ao redor dos aglomerados celulares pode ser visível. (HOSSEINI-MOGHADDAM et al., 2012). Pode-se ainda avaliar as células fusiformes que mancham CD34 e fator VIII – relacionado ao antígeno(LE, 2016).

Os ensaios de PCR podem detectar o DNA do HHV-8 na biópsia, com alta sensibilidade e especificidade, mas não podem diferenciar infecção viral latente de infecção lítica. A PCR pode detectar o genoma viral do HHV-8 no sangue, com notada viremia em pacientes com progressão da doença. No entanto, alguns pacientes com SK podem não ter viremia detectável (LE, 2016).

Além disso, para complementar o diagnóstico, os métodos sorológicos podem ser usados, a fim de detectar infecção pelo HHV-8.A sorologia pode determinar exposição prévia ao HHV-8, mas é de uso limitado durante infecção ativa. O HHV-8 possui antígenos que são alvos apropriados para testes sorológicos. Embora os ensaios baseados em LANA sejam altamente específicos para a infecção por HHV-8, eles podem ser negativos em até 20% dos pacientes. Os ensaios de imunofluorescência indireta são métodos essenciais para identificação de anticorpos LANA. Ensaios de Western blot tem sido desenvolvidos utilizando antígenos latentes ou líticos, no entanto, esses ensaios são baseados em pesquisas e mais estudos são necessários para determinar sua especificidade e uso clínico(LE, 2016; HOSSEINI-MOGHADDAM et al., 2012).

Uma vez estabelecido o SK cutâneo, os pacientes devem ser rastreados para sintomas de outros locais de envolvimento. Dependendo dos sintomas, pode-se realizar tomografia de tórax para avaliar doença pulmonar e, conforme anormalidades observadas na tomografia, broncoscopia deve ser realizada. Se houver sintomas de TGI, esofagogastroduodenoscopia pode ser feita (LE, 2016).

O estadiamento determina a extensão da doença e não há uniformidade em diretrizes. (LE, 2016). Um modelo antigo proposto por Al-Khader e colaboradores (1988) é feitocom base na experiência do investigador. Eles propõem um modelo baseado em 11 pacientes transplantados com SK na Arábia Saudita. Com base no exame clínico, endoscopia gastrointestinal e tomografia de tórax e abdôme, quatro estágios podem ser reconhecidos: i) Lesão cutânea localizada, envolvendo apenas um membro;ii) Lesões cutâneas generalizadas, envolvendo mais de um membro;iii) Envolvimento de uma ou mais vísceras e/ou linfonodos; iv) Presença de uma infecção com risco de vida ou outras neoplasias em associação com qualquer dos estágios mencionados.

Ainda segundo Al-Khader e colaboradores (1988), os pacientes com SK nos estágios 1 e 2 foram tratados com redução da imunossupressão em 50% ou menos, levando à regressão do SK e preservação do enxerto. Para os casos nos estágios 3 e 4, redução na imunossupressão não foi suficiente para interromper a progressão do SK. Esse sistema de classificação é inadequado para decisões definitivas de tratamento e informações adicionais, incluindo taxa de progressão da doença e comprometimento funcional, são necessárias para um planejamento adequado(HOSSEINI-MOGHADDAM et al., 2012).

As opções atuais de tratamento para o SKPT consistem basicamente em: (1) redução da terapia imunossupressora, (2) mudança do regime imunossupressor, (3) terapia local e (4) terapia sistêmica:

1) Redução da terapia imunossupressora: o SKPT pode responder à diminuição ou descontinuação da terapia imunossupressora. Essa abordagem deve ser a estratégia de gerenciamento inicial, reduzindo a imunossupressão para o nível mais baixo e possível de preservar a função do aloenxerto. (HOSSEINI-MOGHADDAM et al., 2012) Entre os receptores de transplante que desenvolvem SK, a regressão geralmente ocorre após a redução da imunossupressão, conforme citado em alguns estudos (PENN, 1997; PENN, 1995; MENDEZ; PAYA, 2000). Estimou-se que aproximadamente 40% dos pacientes responderão apenas à

redução da imunossupressão (PENN, 1995). O problema desta abordagem é que a imunossupressão reduzida acarreta o risco de rejeição aguda do enxerto.

2) Mudança do regime imunossupressor: Alguns pesquisadores recomendam alterar o regime imunossupressor de inibidores da calcineurina para inibidores da rapamicina (mTOR), como o sirolimus, devido seus efeitos antivirais. Em um relato de caso da Itália, Segoloni e colaboradores relataram um paciente com SKPT que perdeu o enxerto após descontinuação da terapia imunossupressora. No entanto, após o retransplante, o paciente recebeu regime imunossupressor a base de sirolimus com resultado favorável (HOSSEINI-MOGHADDAM et al., 2012; SEGOLONI et al., 2007). Em um outro estudo realizado na Itália, foi avaliado o papel dos inibidores de mTOR para prevenção de SK em transplantados renais. Em 11.624 receptores de transplante renais (realizados entre 1997 e 2013) e acompanhados até 2016, foram diagnosticados 106 casos de SK. Destes, 91 foram em não usuários de mTORi e 15 casos em usuários. Foi observado que os usuários de mTORi tiveram redução do risco de SK em até 3 anos do transplante. Após esse período, nenhuma diferença de acordo com o uso de mTORi foi observada. Tal fato permite destacar a associação do uso de mTORi com a diminuição da incidência de SK, principalmente nos primeiros períodos após o transplante.Embora a triagem por KSHV de receptores e doadores não seja realizada e não impeça o transplante, um protocolo de triagem personalizado daria mais informações sobre o risco de doença relacionada ao KSHV e orientaria a implementação de abordagens de prevenção otimizadas, incluindo o uso de protocolos imunossupressores, visando diminuir o risco de SK em transplantados renais(PISELLI et al., 2019).

3) Terapia local:Crioterapia, remoção cirúrgica ou a laser, radioterapia e terapia tópica com iquimod podem ser tentados para casos de SKPT localizado (LE, 2016);

4) Terapia sistêmica: Casos de SK sistêmico devem ser tratados com quimioterapia sistêmica. Vários agentes podem ser usados sozinho ou em combinação. Monoterapia com Vinblastina ou Bleomicina tem sido usada. Paclitaxel foi utilizado sucesso em pacientes com SK. Patel e colaboradores (2002) relataram 2 pacientes com SK cutâneo generalizado e visceral que apresentaram piora do SKPT apesar de interromper a terapia imunossupressora. Após 4 cursos de Paclitaxel, ambos os pacientes desenvolveram regressão completa e um deles permaneceu em remissão por um ano. Parece que os taxanos, como o paclitaxel, podem ser úteis no

tratamento de SKPT resistente à retirada da terapia imunossupressora(HOSSEINI-MOGHADDAM et al., 2012; PATEL et al., 2002).

2 JUSTIFICATIVA

Embora o Sarcoma de Kaposi seja uma condição sabidamente conhecida em pacientes HIV positivos, pouco se sabe ou não se dá tanta atenção à ocorrência dessa condição em pacientes transplantados.

O transplante de órgãos é cada vez mais frequente em todo o mundo, tendo o Brasil seu destaque. O Hospital do Rim se destaca como sendo o maior centro mundial no transplante de rim, apresentando mais de 8.000 pacientes transplantados vivos em seguimento atualmente.

Não há dados no Brasil sobre SK em pacientes transplantados renais, incluindo dados de incidência, morbidade, mortalidade e resposta ao tratamento, e nem se há correlação com os esquemas imunossupressores utilizados no pós transplante. Desta forma, a necessidade de se conhecer as formas de apresentação, diagnóstico e manejo de Sarcoma de Kaposi nos pacientes transplantados renais é o que motiva a realização desse estudo.

3 OBJETIVO

Relatar dois casos de Sarcoma de Kaposi em pacientes transplantados renais e realizar uma revisão de literatura sobre os dados publicados até o momento.

4 METODOLOGIA

A seguir serão apresentados os procedimentos metodológicos a serem desenvolvidos nesta pesquisa.

4.1 DESENHO DO ESTUDO

Estudo descritivo de caráter narrativo de modo a relatar dois casos de Sarcoma de Kaposi em pacientes imunodeprimidos após serem submetidos ao transplante renal, a partir de dados de prontuário físico e eletrônico, tais como história da moléstia, exame físico,exames laboratoriais, exames de imagem e exames anatomopatológicos.

4.2 LOCAL DO ESTUDO

Hospital do Rim. Trata-se de um hospital terciário, ligado à UNIFESP/EPM, que presta assistência a pacientes do Sistema Único de Saúde (SUS).

4.3 ASPECTOS ÉTICOS

O estudo foi aprovado pelo Comitê de Ética e Pesquisa do Hospital do Rim e do Instituto de Infectologia Emílio Ribas (Anexo 1 e 2). Os pacientes assinaram o termo de consentimento livre e esclarecido (Anexo 3). Além disso, esta pesquisa apresenta a declaração de confidencialidade e utilização de informações (DCLE) (Anexo 4) e a solicitação de dispensa do termo de consentimento livre e esclarecido para caso de óbito (Anexo 5).

5 RELATOS DOS CASOS

5.1CASO 1

Paciente NCSAP, gênero feminino, 41 anos, branca, natural e procedente de São Paulo, evangélica, casada, auxiliar de enfermagem.

Paciente portadora de HAS e DRC, esta descoberta em sua gestação em 2008.Negava uso de drogas, cigarros e outras comorbidades.Realizava acompanhamento irregularcom a nefrologiadevido DRC. Em Setembro de 2016, pela progressão da DRC para estágio IV,foi necessário iniciar hemodiálise e, consequentemente, a paciente foi colocada na lista para transplante renal.

Em 25/10/2017 realizou o transplante renal de um doador falecido. Não houve intercorrências no intra-opertório e nem durante a internação. A paciente recebeu alta realizando imunossupressão tripla com: prednisona 30mg 1 vez ao dia; tacrolimo 12mg 2 vezes ao dia e micofenolato 720mg 2 vezes ao dia. O valor da creatinina na alta era de 1,6.

Após 11 meses do transplante renal, em 27/09/2018, a paciente compareceu à consulta de rotina ambulatorial queixando-se do surgimento de uma massa endurecida em região supraclavicular esquerda há cerca de 1 mês, dolorosa, e que tinha aumento progressivo. Associado ao quadro, referiu astenia e perda ponderal de 7 kg nesse período de 1 mês. Negou febre e demais sintomas. Relatou uma infecção dentária à direita há cerca de 2 meses, tratada com Amoxicilina e Clindamicina, com melhora parcial dos sintomas, sendo necessário a extração dentária, realizada há 9 dias. Estava em uso de prednisona 5mg uma vez ao dia; tacrolimo 5mg duas vezes ao dia e micofenolato de sódio 720mg duas vezes ao dia.

Ao exame físico apresentava-se em bom estado geral, hidratada e corada. Apresentavaplaca eritemato-violácea em orofaringe à direita, edematosa, bem delimitada, de aproximadamente 3 a 4 centímetros na mucosa jugal e palato duro, com presença de telangiectasias no palato duro (Figura 3). No exame físico, foi palpado em região supraclavicular esquerda linfonodomegalia com cerca de 2centímetros de diâmetro, aderida a planos profundos, sem sinais flogísticoslocais.

Figura 3– Placa eritemato-violácea na mucosa jugal e presença de telangiectasias no palato duro

Fonte: Santos (2018)[1]

Foram solicitados exames laboratoriais que demonstraram anemia (Hb 10,4g/dl) e piora discreta da função renal (Cr 2,1mg/dl), sem demais achados significativos. A tomografia computadorizada de pescoçodemonstrou “acentuada linfoadenomegalia subclávio-cervical à esquerda com linfonodos medindo até 1,5 centímetros, com perda do centro hipodenso e espessamento cortical” e a tomografia de abdome demonstrou “linfonodos aumentados em volume e número em cadeias retroperitoneais, periaórticas e aórto-caval, além de moderada adenite mesentérica difusa. Rim transplantado localizado na fossa ilíaca direita tem morfologia, dimensões, eixo, contornos e espessura do parênquima normais, não se observando sinais de dilatação dos sistemas coletores”.

[1] Fotografia cedida pelo Dr. Daniel Wagner de Castro Lima Santos, médico do Hospital do Rim.

Devido aos achados dos exames, a paciente foi internada em 04/10/2018 para a realização de linfadenectomia cervical à esquerda com envio de material para anatomopatologia e culturas específicaspara bactérias, micobactérias e fungos. Para investigação complementar, também foi solicitado na ocasião as sorologias para paracoccidioidomicose, histoplasmose, HIV, sífilis, hepatite B, hepatite C e Chagas, com resultados negativos para todos estes exames. Os PCRs para BK vírus, EBV e CMV em sangue mostraram resultados indetectáveis e as pesquisas microbiológicas em fragmento de gânglio (pesquisa direta para BAAR, fungos e bactérias) também nada revelaram. Pela suspeita de Sarcoma de Kaposi, optou-se pela coleta de PCR plasmático de HHV-8.

O diagnóstico anatomopatológico da biópsia da massa supraclavicular foi de Sarcoma de Kaposi, com o seguinte padrão imuno-histoquímico: “Reagentes: AE1/AE3 negativa, AML negativa (controle interno positivo), CD31 positiva difusamente, CD34 positiva focalmente, ERG positiva difusamente, Herpesvírus 8 positiva difusamente. A carga viral plasmática para HHV-8 revelou-se positiva com 30.114 cópias/ml. Foi realizado o estadiamento da doença com endoscopia digestiva alta, colonoscopia e broncoscopia, todos sem alterações.

A paciente iniciou o seguimento com a oncologia em 20/12/2018, a qual indicou o tratamento quimioterápico. A QT foi feita com Paclitaxel a cada 3 semanas por um período de 6 meses, de modo que a primeira sessão ocorreu em 02/01/2019 e a última em 07/06/2019, totalizando 8 ciclos de quimioterapia. Durante todos 6 meses do tratamento somados com mais 2 meses (total de 8 meses), a paciente teve o tratamento imunossupressor com tacrolimo emicofenolato suspenso, mantido apenas prednisona 20mg ao dia. Durante o período com a imunossupressão suspensa, a paciente manteve função renal estável.

Em 25/09/2019, foi prescrito pela nefrologia reinício do tratamento imunossupressor, porém com troca para inibidor mTOR,Sirolimo 4mg ao dia e iniciado desmame de prednisona. A paciente mantém o seguimento com a especialidade e sua última consulta foi em 29/10/2019. Está sem queixas, não apresentou novas intercorrências.

5.2 CASO 2

LFA, gênero feminino, 62 anos, branca, natural de Orobó (PE) e procedente de São Paulo, católica, doméstica

Paciente com DRC dialítica de origem indeterminada e ITU de repetição. Sem demais comorbidades conhecidas.

Em 2010, realizou transplante renal de doador falecido, sem intercorrências. Na alta hospitalar, tinha valor da creatinina basal de 1,7mg/dl.

Durante uma consulta ambulatorial com a equipe da nefrologia em 01/08/2018, 8 anos após o transplante, a paciente queixou-se do surgimento de lesões violáceas em membro inferior direito há cerca de 2 meses, pruriginosas e dolorosas. Ao exame físico, apresentava em membro inferior direito múltiplas máculas e pápulas hipercrômicas, algumas de coloração violácea, confluentes, formando placas extensas (Figura 4)

Figura 4 – Presença de máculas e pápulas hipercrômicas

Fonte: Santos (2018)[2]

[2] Fotografia cedida pelo Dr. Daniel Wagner de Castro Lima Santos, médico do Hospital do Rim.

Para elucidação do quadro, foi realizado biópsia de pele em 28/08/2018. O anatomopatológico descrito foi: “dermatite com infiltrado superficial perivascular, angiomatose e hemossiderose. O quadro histológico corresponde ao do Sarcoma de Kaposi. Pesquisa de HHV-8 negativa”. Foi feito também PCR para HHV-8 no sangue com resultado indetectável.

Em 19/12/2018 foi cedida vaga para o Hospital São Paulo, na especialidade oncodermatologia. Realizado estadiamento da doença com tomografia de tórax e abdome (sem alterações), endoscopia digestiva alta (sem alterações), broncoscopia (sem alterações) e colonoscopia (que demonstrou apenas pólipos). No anatomopatológico dos pólipos intestinais, foi descrito adenoma com displasia leve.

Foi optado por tratamento do Sarcoma de Kaposi com quimioterapia. Em 20/05/2019 foi suspensa a imunossupressão com tacrolimo e em 21/05/2019 a paciente realizou a primeira sessão de QT com Paclitaxel. Em 13/06/2019 realizou a segunda sessão.

Um dia após a segunda sessão de QT, em 14/06/2019, a paciente foi ao PS referindo dor abdominal difusa. Na entrada apresentava-se séptica, com FC: 128bpm, FR 16rpm, Sat 94% em ar ambiente, hipotensa com PA 89x52mmHg e afebril. Ao exame físico abdominal, apresentava dor difusa à palpação. No membro inferior esquerdo, tinha hematomas e equimoses esparsas. Foram realizados exames laboratoriais e de urina, evidenciando o crescimento de *Escherichia coli* resistente apenas a Ampicilina em hemoculturas e urocultura. Realizada expansão volêmica e iniciado tratamento Ceftriaxone e Metronidazol. A tomografia de abdome demonstrou “rim transplantado localizado na fossa ilíaca direita, com morfologia, dimensões, eixo, contornos e espessura do parênquima normais, não se observando sinais de dilatação dos sistemas coletores. Imagem arredondada cortical hiperdensa, medindo 0,5cm que pode corresponder a cisto com conteúdo hemorrágico. Aparente espessamento difuso e regular do ceco, cólons ascendente, transverso e descendente, notadamente dos cólons direito, que apresenta avaliação limitada pela ausência de contraste oral e retal”.

A paciente foi admitada na UTI no mesmo dia por sepse de foco urinário/abdominal. O esquema antimicrobiano foi alterado para Meropenem e associada Vancomicina pela suspeita de infecção de partes moles, pois a paciente apresentava lesões bolhosas com hiperemia e calor em região medial de coxa direita (Figura 5).

Figura 5 - Lesões bolhosas com hiperemia em região medial de coxa direita

Fonte: Santos (2019).[3]

A paciente foi piorando clinicamente, com disfunção renal necessitando de hemodiálise e em 19/06/2019 apresentou parada cardiorespiratória, revertida após 2 ciclos de RCP. Em 20/06/2019 o esquema de antimicrobianos foi trocado para meropenem e amicacina, porém sem resposta e evolução para óbito em 26/06/2019.

[3] Fotografia cedida pelo Dr. Daniel Wagner de Castro Lima Santos, médico do Hospital do Rim.

6 DISCUSSÃO

Sabe-se que as infecções virais são as mais frequentes observadas nos pacientes transplantados. (FISHMAN, 2007). Dentre estas, aquelas causadas pelos membros da família *Herpesviridae*constituem a principal causa de infecções virais no cenário do transplante. (TURKMEN, 2017). O HHV-8, também conhecido como herpesvírus associado ao Sarcoma de Kaposi, é um membro da família *Herpesviridae*, pertencente à subfamília *Gammaherpesviridae*, do gênero *Rhadinovírus,* o primeiro que infecta seres humanos. (CHANG et al., 1994; MOORE et al., 1996). Possui como característica principal a transformação celular e a capacidade de causar lesões tumorais em seus hospedeiros (BUBMAN; CESARMAN, 2003).

Em 1994, Chang descobriu o genoma do HHV-8 em células tumorais de Sarcoma de Kaposi (CHANG, 1994). Sabe-se que a infecção por HHV-8 é necessária, mas não suficiente (ALLEN, 2002). No 1°caso aqui descrito, a paciente obteve a confirmação da infecção pelo HHV-8 através da imuno-histoquímica da amostra de linfonodo. Já no 2° caso, não foi confirmada a infecção por HHV-8, visto que a pesquisa de HHV-8 no anatomopatológico foi negativa. Porém, tal fato não permite dizer que a mesma não era infectada por esse herpesvírus; sabe-se que as lesões podem ser submucosas (FRIEDMAN; WRIGHT; ALTMAN, 1985) e o anatomopatológico é feito na camada mucosa, justificando tal resultado.

O Sarcoma de Kaposi iatrogênico, isto é, aquele que desenvolve-se em pacientes após transplante de órgãos, tem incidência 500 vezes maior em transplantados em relação à população geral, ocorrendo em 0,2 a 5% dos transplantados renais. A incidência nesse grupo varia de acordo com o grupo racial e étnico e com os diferentes regimes imunossupressores, porém não há dados no Brasil de SK em pacientes transplantados e se há correlação com os esquemas imunossupressores

utilizados no pós transplante (KALT; MASA; SARID, 2009; PENN, 1991; PENN, 1997; FARGE, 1993; CATHOMAS et al., 1997).

O SKPT usualmente tem seu pico de aparecimento nos primeiros dois anos após o transplante, com um intervalo médio de 12 meses, podendo ocorrer até 18 anos após o transplante, indicando que a maioria dos casos acontece por reativação do HHV-8. Tem maior incidênciaem pacientes homens se comparados a mulheres, numa proporção 3:1 e a idade média ao diagnóstico do tumor é 43 anos(EUVRAD; KANITAKIS; CLAUDY, 2003; RAEDEMAEKER et al., 2019). No caso 1, a paciente desenvolveu o SK após 11 meses do transplante renal, correspondendo aos dados descritos na literatura. Já no caso 2, a paciente apresentou a neoplasia 8 anos após a terapia substitutiva, o que foge do habitual, mas ainda encontra-se dentro do período esperado descrito na literatura para a ocorrência do SKPT.

A maioria das lesões de SK pós transplante são mucocutâneas (90%).No entanto, Huang e colaboradores (2004) relataram que envolvimento linfonodal foi a apresentação clínica mais comum em pacientes com SKPT em Taiwan. As lesões cutâneas são roxo-avermelhadas-azuladas, não dolorosas, não pruriginosas e podem apresentar-se como máculas, pápulas, placas ou nódulos. A orofaringe e a mucosa conjuntival podem ser afetadas. As lesões mucocutâneas também podem aparecer como hiperplasia gengival. Por razões pouco claras, o envolvimento visceral é menos comum em receptores de aloenxerto renais a receptores de aloenxerto de fígado ou coração (25% a 30% versus 50%) e predominantemente afeta o trato gastrointestinal e pulmões (EUVRAD; KANITAKIS; CLAUDY, 2003; RAEDEMAEKER et al., 2019).

Assim como relatado por Huang e colaboradores (2004), no caso 1 a paciente apresentou SK manifesto por acometimento linfonodal. No caso 2, a paciente apresenta SK na forma cutânea, com máculas e pápulas violáceas, o que é descrito em literatura como a forma mais comum de apresentação. Em ambos os casos, não houve acometimento visceral, corroborando com o fato descrito de que este é menos comum em receptores de aloenxerto renal.

O diagnóstico do SKé feito por uma biópsia tecidual para confirmação histopatológica. O exame histológico das amostras de tecido permanece o padrão ouro. Nas lesões maculopapulares de SK de baixo grau, podem ser visualizados capilares irregulares ao lado de vasos normais, redes de células fusiformes e grandes espaços vasculares cercados por uma camada de célula endotelial. Outros

achados incluem proliferação de células endoteliais, miofibroblastos, monócitos/macrófagos (carregados de hemossiderina) e dendrócitos. Uma reação inflamatória ao redor dos aglomerados celulares pode ser visível. (HOSSEINI-MOGHADDAM et al., 2012). Pode-se ainda avaliar as células fusiformes que mancham CD34 e fator VIII – relacionado ao antígeno(LE, 2016).

A PCR pode detectar o genoma viral do HHV-8 no sangue, com notada viremia em pacientes com progressão da doença. No entanto, alguns pacientes com SK podem não ter viremia detectável (LE, 2016).

No caso 1, o diagnóstico deu-se pelo painel imuno-histoquímico da biópsia, que mostrou a presença de CD34. A pesquisa de HHV-8 positiva na amostra de linfonodo e o PCR para HHV-8 detectado no sangue ainda contribuíram para o diagnóstico. Já no caso 2, o diagnóstico foi dado basicamente pelo aspecto histológico, com dermatite com infiltrado superficial perivascular, angiomatose e hemossiderose.

Uma vez estabelecido o diagnóstico de SK cutâneo e/ou linfonodal, os pacientes devem ser rastreados para sintomas de outros locais de envolvimento e, a depender destes, pode-se realizar exames de imagem para avaliar outros locais de acometimento (LE, 2016). O estadiamento do Sarcoma de Kaposi pós transplante não é uniformizado em diretrizes (HOSSEINI-MOGHADDAM et al., 2012). Tal fato sugere que o estadiamento deva ser feito a critério do médico assistente. Aqui, em ambos os casos descritos, optou-se pela realização de endoscopia, broncoscopia e colonoscopia. Nenhuma das pacientes apresentava acometimento visceral.

Conforme visto, as opções atuais de tratamento para o SKPT consistem basicamente em: (1) redução da terapia imunossupressora, (2) mudança do regime imunossupressor, (3) terapia local e (4) terapia sistêmica.

Em relação à terapia imunossupressora, o SKPT pode responder à redução ou descontinuação desta. Essa abordagem deve ser a estratégia de gerenciamento inicial, reduzindo a imunossupressão para o nível mais baixo e possível de preservar a função do aloenxerto. (HOSSEINI-MOGHADDAM et al., 2012) Entre os receptores de transplante que desenvolvem SK, a regressão geralmente ocorre após a redução da imunossupressão, conforme citado em alguns estudos (PENN, 1997; PENN, 1995; MENDEZ; PAYA, 2000). Estimou-se que aproximadamente 40% dos pacientes responderão apenas à redução da imunossupressão (PENN, 1995). O

problema desta abordagem é que a imunossupressão reduzida acarreta o risco de rejeição aguda do enxerto.

Conforme descrito no caso 1, a descontinuação da terapia imunossupressora contribuiu para o tratamento da neoplasia e a paciente não apresentou perda do enxerto; no caso 2, a paciente também teve a retirada da terapia imunossupressora, mas apresentou piora de função renal e, posteriormente perda do enxerto, necessitando novamente de hemodiálise. Fica difícil distinguir se a piora de função renal foi devido à descontinuação da droga imunossupressora ou decorrente do choque séptico que a mesma apresentou.

Em relação à mudança do regime imunossupressor, alguns pesquisadores recomendam alterar o regime de inibidores da calcineurina, como tacrolimo, para inibidores da rapamicina (mTOR), como o sirolimo, devido seus efeitos antivirais. Em um relato de caso da Itália, Segoloni e colaboradores relataram um paciente com SKPT que perdeu o enxerto após descontinuação da terapia imunossupressora. No entanto, após o retransplante, o paciente recebeu regime imunossupressor a base de sirolimo com resultado favorável (HOSSEINI-MOGHADDAM et al., 2012; SEGOLONI et al., 2007).

Em um outro estudo realizado na Itália, foi avaliado o papel dos inibidores de mTOR para prevenção de SK em transplantados renais. Em 11.624 receptores de transplante renais (realizados entre 1997 e 2013) e acompanhados até 2016, foram diagnosticados 106 casos de SK. Destes, 91 foram em não usuários de mTORi e 15 casos em usuários. Foi observado que os usuários de mTORi tiveram redução do risco de SK em até 3 anos do transplante. Após esse período, nenhuma diferença de acordo com o uso de mTORi foi observada. Tal fato permite destacar a associação do uso de mTORi com a diminuição da incidência de SK, principalmente nos primeiros períodos após o transplante. (PISELLI et al., 2019).

No caso 1, a paciente teve seu regime imunossupressor alterado de tacrolimo (inibidor da calcineurina) para sirolimo (inibidor mTOR) após término do tratamento quimioterápico e, até o presente momento, encontra-se curada da neoplasia, corroborando o fato de que os inibidores mTOR possam ter resultado favorável.

Terapia local, como crioterapia, remoção cirúrgica ou a laser, radioterapia e terapia tópica com iquimod podem ser tentados para casos de SKPT localizado (LE, 2016); a terapia sistêmica deve ser realizada em casos de SK sistêmico. Vários agentes podem ser usados sozinho ou em combinação. Monoterapia com

Vinblastina ou Bleomicina tem sido usada. Paclitaxel foi utilizado sucesso em pacientes com SK. Patel e colaboradores (2002) relataram 2 pacientes com SK cutâneo generalizado e visceral que apresentaram piora do SKPT apesar de interromper a terapia imunossupressora. Após 4 cursos de Paclitaxel, ambos os pacientes desenvolveram regressão completa e um deles permaneceu em remissão por um ano. Parece que os taxanos, como o paclitaxel, podem ser úteis no tratamento de SKPT resistente à retirada da terapia imunossupressora (HOSSEINI-MOGHADDAM et al., 2012; PATEL et al., 2002).

No caso 1, a paciente apresentava SK linfonodal além de PCR para HHV-8 detectado em sangue com alta viremia, o que sugere evolução da doença, conforme já citado. Por tal fato, foi optado por início de terapia sistêmica para o sucesso do tratamento (somado à retirada da terapia imunossupressora). A quimioterapia foi feita com Paclitaxel, obtendo-se sucesso no tratamento com 8 ciclos. No caso 2, apesar da paciente apresentar SK somente cutâneo, também foi tentado terapia sistêmica, porém não é possível avaliar a repercussão do tratamento, já que a mesma faleceu após o segundo ciclo quimioterápico.

O tratamento da infecção assintomática por HHV-8 como prevenção de SKPT em receptores de transplante renal não foi estudado. Os doadores não são rotineiramente rastreados quanto à infecção por HHV-8. Além disso, medicamentos antivirais específicos não foram estudados como terapia preventiva ou profilaxia direcionada. Embora tenha sido relatado que o HHV-8 é sensível ao ganciclovir, foscarnet e cidofovir, não há estudos para avaliar sua eficácia após o transplante em indivíduos de risco (ANTMAN; CHANG, 2000).

A progressão da infecção por HHV-8 para SKPT ainda precisa ser estudada. Uma vez que o SKPT se desenvolve, pode ser uma doença fatal em receptores de aloenxerto renal (HOSSEINI-MOGHADDAM et al., 2012).

7 CONCLUSÃO

O SK em pacientes soropositivos para HIV é mundialmente conhecido e estudado, porém em pacientes transplantados renais essa neoplasia é negligenciada. Os dados de incidência, prevalência, quadro clínico, diagnóstico, estadiamento e tratamento são escassos na literatura e mais estudos são necessários a fim de aprimorar o manejo, uma vez que o transplante renal é cada vez mais frequente no mundo e o Brasil tem seu destaque.

REFERÊNCIAS

AHMADPOOR, P. Human Herpesvirus-8 and Kaposi Sarcoma After Kidney Transplantation. **Iranian journal of kidney diseases**, v. 3, n. 3, 2009.

AL-KHADER, A. A. et al. Posttransplant Kaposi sarcoma: staging as a guide to therapy and prognosis. **Nephron**, v. 48, n. 2, p. 165-165, 1988.

ALLEN, U. D. Human herpesvirus type 8 infections among solid organ transplant recipients. **Pediatric transplantation**, v. 6, n. 3, p. 187-192, 2002.

AMBTOZIAK, J. A. et al. Herpes-like sequences in HIV-infected and uninfected Karposi's sarcoma patients. **Science**, v. 268, n. 5210, p. 582-584, 1995.

ANDREONI, M. et al. Primary human herpesvirus 8 infection in immunocompetent children. **Jama**, v. 287, n. 10, p. 1295-1300, 2002.

ANTMAN, K.; CHANG, Y. Kaposi's sarcoma. **New England Journal of Medicine**, v. 342, n. 14, p. 1027-1038, 2000.

BIGGAR, R. J. et al. Cancer trends in a population at risk of acquired immunodeficiency syndrome. **Journal of the National Cancer Institute**, v. 74, n. 4, p. 793-797, 1985.

BIGGAR, R. J. et al. Human herpesvirus 8 in Brazilian Amerindians: a hyperendemic population with a new subtype. **The Journal of infectious diseases**, v. 181, n. 5, p. 1562-1568, 2000.

BOSHOFF, Chris et al. Kaposi's sarcoma-associated herpesvirus infects endothelial and spindle cells. **Nature medicine**, v. 1, n. 12, p. 1274, 1995.

BRASIL - ASSOCIAÇÃO BRASILEIRA DE TRANSPLANTE DE ÓRGÃOS - **REGISTRO BRASILEIRO DE TRANSPLANTE**. 2018.

BUBMAN, D.; CESARMAN, E. Pathogenesis of Kaposi's sarcoma. **Hematology/Oncology Clinics**, v. 17, n. 3, p. 717-745, 2003.

CALABRÒ, M. L. et al. Detection of Human Herpesvirus 8 in Cervicovaginal Secretions and Seroprevalence in Human Immunodeficiency Virus Type 1-Seropositive and—Seronegative Women. **The Journal of infectious diseases**, v. 179, n. 6, p. 1534-1537, 1999.

CATERINO-DE-ARAUJO, A. et al. Searching for human herpesvirus 8 antibodies in serum samples from patients infected with human immunodeficiency virus type 1 and blood donors from São Paulo, Brazil. **The Journal of infectious diseases**, v. 179, n. 6, p. 1591-1592, 1999.

CATHOMAS, G. et al. Transplantation-associated malignancies: restriction of human herpes virus 8 to Kaposi's sarcoma. **Transplantation**, v. 64, n. 1, p. 175-178, 1997.

CATTANI, P. et al. Kaposi's sarcoma associated with previous human herpesvirus 8 infection in kidney transplant recipients. **Journal of clinical microbiology**, v. 39, n. 2, p. 506-508, 2001.

CHANG, Y. et al. Identification of herpesvirus-like DNA sequences in AIDS-associated Kaposi's sarcoma. **Science**, v. 266, n. 5192, p. 1865-1869, 1994.

CUNHA, A. M. G.Soroprevalência e epidemiologia molecular do herpesvírus humano 8 (HHV-8) em populações brasileiras. **Dissertação de Doutorado**, Faculdade de CiênciasMédicas da Universidade Estadual de Campinas (UNICAMP), Campinas/SP, Brazil 2005.

DECKER, L. L. et al. The Kaposi sarcoma-associated herpesvirus (KSHV) is present as an intact latent genome in KS tissue but replicates in the peripheral blood mononuclear cells of KS patients. **Journal of Experimental Medicine**, v. 184, n. 1, p. 283-288, 1996.

EDELMAN, D. C. Human herpesvirus 8–a novel human pathogen. **Virology journal**, v. 2, n. 1, p. 78, 2005.

EINOLLAHI, B. et al. Incidence of postrenal transplantation malignancies: a report of two centers in Tehran, Iran. In: **Transplantation proceedings**. 2001. p. 2812.

EUVRARD, Sylvie; KANITAKIS, Jean; CLAUDY, Alain. Skin cancers after organ transplantation. **New England Journal of Medicine**, v. 348, n. 17, p. 1681-1691, 2003.

FANG, Q. et al. Seroprevalence of human herpesvirus 8 and its impact on the hemoglobin level in patients of end stage of renal diseases. **Journal of medical virology**, v. 90, n. 2, p. 338-343, 2018.

FARGE, D. Kaposi's sarcoma in organ transplant recipients. The Collaborative Transplantation Research Group of Ile de France. **The European journal of medicine**, v. 2, n. 6, p. 339-343, 1993.

FERREIRA, S. et al. Human herpesvirus type 8 among Brazilian blood donors. **Transfusion**, v. 43, n. 12, p. 1764-1765, 2003.

FISHMAN, J. A. Infection in solid-organ transplant recipients. **New England Journal of Medicine**, v. 357, n. 25, p. 2601-2614, 2007.

FRANCES, C. Kaposi's sarcoma after renal transplantation. **Nephrology, dialysis, transplantation: official publication of the European Dialysis and Transplant Association-European Renal Association**, v. 13, n. 11, p. 2768-2773, 1998.

FREITAS, R. B.; FREITAS, M. R.; LINHARES, A. C. Prevalence of human herpesvirus 8 antibodies in the population of Belem, Para, Brazil. **Revista do Instituto de Medicina Tropical de São Paulo**, v. 44, n. 6, p. 309-313, 2002.

FRIBORG JR, J. et al. p53 inhibition by the LANA protein of KSHV protects against cell death. **Nature**, v. 402, n. 6764, p. 889, 1999.

FRIEDMAN, S. L.; WRIGHT, T. L.; ALTMAN, D. F. Gastrointestinal Kaposi's sarcoma in patients with acquired immunodeficiency syndrome: endoscopic and autopsy findings. **Gastroenterology**, v. 89, n. 1, p. 102-108, 1985.

GAO, S-J. et al. KSHV antibodies among Americans, Italians and Ugandans with and without Kaposi's sarcoma. **Nature medicine**, v. 2, n. 8, p. 925, 1996.

HAIDAR, G.; SINGH, N. Viral infections in solid organ transplant recipients: novel updates and a review of the classics. **Current opinion in infectious diseases**, v. 30, n. 6, p. 579-588, 2017.

HAVERKOS, H. W.; CURRAN, J. W. The current outbreak of Kaposi's sarcoma and opportunistic infections. **CA: a cancer journal for clinicians**, v. 32, n. 6, p. 330-339, 1982.

HENGGE, U. R. et al. Update on Kaposi's sarcoma and other HHV8 associated diseases. Part 1: epidemiology, environmental predispositions, clinical manifestations, and therapy. **The Lancet infectious diseases**, v. 2, n. 5, p. 281-292, 2002.

HENGGE, U. R. et al. Update on Kaposi's sarcoma and other HHV8 associated diseases. Part 2: pathogenesis, Castleman's disease, and pleural effusion lymphoma. **The Lancet infectious diseases**, v. 2, n. 6, p. 344-352, 2002.

HOSSEINI-MOGHADDAM, S. M. et al. Post renal transplantation K aposi's sarcoma: a review of its epidemiology, pathogenesis, diagnosis, clinical aspects, and therapy. **Transplant Infectious Disease**, v. 14, n. 4, p. 338-345, 2012.

HUANG, J.-Y. et al. Posttransplant Kaposi's sarcoma: report from a single center.**Transplantation proceedings**. **Elsevier**, 2004. p. 2145-2147.

KALT, I.; MASA, Si-R.; SARID, R. Linking the Kaposi's sarcoma-associated herpesvirus (KSHV/HHV-8) to human malignancies. In: **Cancer Epidemiology**. Humana Press, 2009. p. 387-407.

KAPOSI, M. Idiopathic multiple pigmented sarcoma of the skin. **Arch DermatolSyph**, v. 4, p. 265-273, 1872.

KOTTON, C. N.; FISHMAN, J. A. Viral infection in the renal transplant recipient. **Journal of the American Society of Nephrology**, v. 16, n. 6, p. 1758-1774, 2005.

LE, Jade. Oncogenic γ Herpesviruses EBV and HHV8 in Kidney Transplantation. In: Seminars in nephrology. **WB Saunders**, 2016. p. 362-371.

LESSAN-PEZESHKI, M. et al. Kidney transplantation and Kaposi's sarcoma: review of 2050 recipients. In: **Transplantation proceedings**. 2001. p. 2818-2818.
LEVY, Jay A. Three new human herpesviruses (HHV6, 7, and 8). The Lancet, v. 349, n. 9051, p. 558-563, 1997.

LUPPI, M. et al. Bone marrow failure associated with human herpesvirus 8 infection after transplantation. **New England Journal of Medicine**, v. 343, n. 19, p. 1378-1385, 2000.

MENDEZ, Julio C.; PAYA, Carlos V. Kaposi's Sarcoma and Transplantation. **Herpes: the journal of the IHMF**, v. 7, n. 1, p. 18-23, 2000.

MESRI, E. A. et al. Human herpesvirus-8/Kaposi's sarcoma-associated herpesvirus is a new transmissible virus that infects B cells. **Journal of Experimental Medicine**, v. 183, n. 5, p. 2385-2390, 1996.

MILLIANCOURT, C. et al. Human Herpesvirus-8 Seroconversions After Renal Transplantation1. **Transplantation**, v. 72, n. 7, p. 1319-1320, 2001.

NEIPEL, F.; ALBRECHT, J-C.; FLECKENSTEIN, B. Cell-homologous genes in the Kaposi's sarcoma-associated rhadinovirus human herpesvirus 8: determinants of its pathogenicity? **Journal of virology**, v. 71, n. 6, p. 4187, 1997.

PATEL, N. et al. Successful treatment of post-renal transplant Kaposi's sarcoma with paclitaxel. **American Journal of Transplantation**, v. 2, n. 9, p. 877-879, 2002.

PATEL, R.; PAYA, C. V. Infections in solid-organ transplant recipients. **Clinical microbiology reviews**, v. 10, n. 1, p. 86-124, 1997.

PÊGO-FERNANDES, P. M.; GARCIA, V. D. Current status of transplantation in Brazil. **Sao Paulo Medical Journal**, v. 128, n. 1, p. 3-4, 2010.

PÊGO-FERNANDES, P. M.; PESTANA, J. O. M.; GARCIA, V. D.. Transplants in Brazil: where are we?. **Clinics**, v. 74, 2019.

PENN, I. The changing pattern of posttransplant malignancies. 1991.

PENN, I. Kaposi's sarcoma in transplant recipients. **Transplantation**, v. 64, n. 5, p. 669-673, 1997.

PENN, I. Sarcomas in organ allograft recipients. **Transplantation**, v. 60, n. 12, p. 1485-1491, 1995.

PÉREZ, C. et al. Seroprevalence of human herpesvirus-8 in blood donors from different geographical regions of Argentina, Brazil, and Chile. **Journal of medical virology**, v. 72, n. 4, p. 661-667, 2004.

PISELLI, P. et al. Decreased incidence of Kaposi sarcoma after kidney transplant in Italy and role of mTOR-inhibitors: 1997–2016. **International journal of cancer**, v. 145, n. 2, p. 597-598, 2019.

POLITOU, M. et al. Seroprevalence of HHV-6 and HHV-8 among blood donors in Greece. **Virology journal**, v. 11, n. 1, p. 153-156, 2014.

RAEDEMAEKER, J. et al. Kaposi sarcoma after kidney transplantation. **BMJ case reports**, v. 12, n. 5, 2019.

RUBIN, R. H.; SCHAFFNER, A.; SPEICH, R. Introduction to the Immunocompromised Host Society consensus conference on epidemiology, revention, diagnosis, and management of infections in solid-organ transplant patients. **Clinical Infectious Diseases**, v. 33, n. Supplement_1, p. S1-S4, 2001.

RUSSO, J. J. et al. Nucleotide sequence of the Kaposi sarcoma-associated herpesvirus (HHV8). **Proceedings of the National Academy of Sciences**, v. 93, n. 25, p. 14862-14867, 1996.

SEGOLONI, G. P. et al. No recurrence of Kaposi's sarcoma in a case of renal retransplantation under a calcineurin inhibitor free immunosuppressive regimen: first report. **Transplant International**, v. 20, n. 4, p. 395-396, 2007.

SHARP, T. V.; BOSHOFF, C. Kaposi's sarcoma-associated herpesvirus: From cell biology to pathogenesis. **IUBMB life**, v. 49, n. 2, p. 97-104, 2000.

SOUZA, V. A. U. F. et al. Prevalence of antibodies to human herpesvirus-8 in populations with and without risk for infection in Sao Paulo State. **Brazilian journal of medical and biological research**, v. 37, n. 1, p. 123-127, 2004.

STASKUS, K. A. et al. Kaposi's sarcoma-associated herpesvirus gene expression in endothelial (spindle) tumor cells. **Journal of virology**, v. 71, n. 1, p. 715-719, 1997.

TURKMEN, A. et al. Prevalence of Human Herpesvirus-8 and BK Polyoma Virus Infections in End-stage Renal Disease and the Influence of Renal Transplantation. **Transplantation proceedings**. v.49, n. 3, p. 436-439., 2017.

ANEXO 1

INSTITUTO DE INFECTOLOGIA
EMÍLIO RIBAS - IIER

Continuação do Parecer: 3.813.956

Kaposi em pacientes imunodeprimidos após serem submetidos ao transplante renal, atendidos no Hospital do Rim, a partir de dados de prontuário físico e eletrônico, tais como história da moléstia, exame físico, exames laboratoriais, exames de imagem e exames anatomopatológicos.

Objetivo da Pesquisa:

Relatar dois casos de Sarcoma de Kaposi em pacientes transplantados renais e realizar uma revisão de literatura sobre os dados publicados até o momento.

Avaliação dos Riscos e Benefícios:

Riscos: Os riscos destes relatos de caso estariam envolvidos com a divulgação e identificação não autorizada pelo paciente, porém todos os cuidados serão tomados para que não seja exibida a identidade do mesmo e a autorização para uso de imagens será obtida por meio do Termo de Consentimento Livre e Esclarecido (TCLE);

Benefícios:Maior conhecimento sobre o tema estudado. Não há benefício direto ao paciente.

Comentários e Considerações sobre a Pesquisa:

Relatos de casos para a conclusão do curso de residência em Infectologia no Instituto de Infectologia Emilio Ribas.

Considerações sobre os Termos de apresentação obrigatória:

Foi apresentado TCLE para um dos casos e a não aplicação do TCLE para o outro caso foi autorizada em função do paciente ter ido à óbito.

Conclusões ou Pendências e Lista de Inadequações:

O CEP toma ciência e aprova o projeto em epígrafe e seu respectivo TCLE.

Considerações Finais a critério do CEP:

O pesquisador deverá entregar uma cópia do Parecer de Aprovação do CEP à Seção de Pesquisa e Trabalhos Científicos da Divisão Científica e aguardar o documento denominado "Autorização Para o Início do Estudo". O pesquisador principal deverá enviar a este CEP os relatórios parciais e do final do estudo, conforme prevê a Resolução CNS nº 466/2012.

Este parecer foi elaborado baseado nos documentos abaixo relacionados:

Tipo Documento	Arquivo	Postagem	Autor	Situação
Informações Básicas do Projeto	PB_INFORMAÇÕES_BÁSICAS_DO_PROJETO_1389493.pdf	24/01/2020 15:03:41		Aceito
Outros	DECLcep.pdf	24/01/2020 15:02:35	CAROLINA NOVO CARAVINA	Aceito

Endereço: Avenida Dr. Arnaldo 165
Bairro: Cerqueira César **CEP:** 01.246-900
UF: SP **Município:** SAO PAULO
Telefone: (11)3896-1406 **Fax:** (11)3896-1406 **E-mail:** comiteetica@emilioribas.sp.gov.br

INSTITUTO DE INFECTOLOGIA
EMÍLIO RIBAS - IIER

PARECER CONSUBSTANCIADO DO CEP

DADOS DO PROJETO DE PESQUISA

Título da Pesquisa: SARCOMA DE KAPOSI EM PACIENTES TRANSPLANTADOS RENAIS: RELATO DE DOIS CASOS E REVISÃO DE LITERATURA

Pesquisador: CAROLINA NOVO CARAVINA

Área Temática:

Versão: 2

CAAE: 27924919.5.0000.0061

Instituição Proponente: Instituto de Infectologia Emílio Ribas

Patrocinador Principal: Financiamento Próprio

DADOS DO PARECER

Número do Parecer: 3.813.956

Apresentação do Projeto:

o Sarcoma de Kaposi (SK) foi descrito pela primeira vez em 1872 como um sarcoma progressivo. É classificado de acordo com características clínicas epidemiológicas em 4 formas: SK clássico, SK endêmico ou Africano, SK epidêmico ou associado a AIDS e SK iatrogênico. O SK iatrogênico desenvolve-se em pacientes após transplante de órgãos que utilizam terapia imunossupressora para rejeição do aloenxerto. A terapia

imunossupressora em pacientes transplantados aumenta o risco de malignidade aproximadamente 100 vezes mais alto se comparado à população geral. Entre os receptores de transplante que desenvolvem SK,a regressão da neoplasia geralmente ocorre após redução da imunossupressão, porém, tal fato acarreta o risco de rejeição aguda do enxerto. Embora o Sarcoma de Kaposi seja uma condição sabidamente conhecida em pacientes HIV positivos, pouco se sabe ou não se dá tanta atenção à ocorrência dessa condição em pacientes transplantados. Não há dados no Brasil sobre SK em pacientes transplantados renais, incluindo dados de incidência, morbidade, mortalidade e resposta ao tratamento, e nem se há correlação com os esquemas imunossupressores utilizados no pós transplante. Desta forma, a necessidade de se conhecer as formas de apresentação, diagnóstico e manejo de Sarcoma de Kaposi nos pacientes transplantados renais é o que motiva a realização desse estudo.

Trata-se de um estudo descritivo de caráter narrativo de modo a relatar dois casos de Sarcoma de

Endereço: Avenida Dr. Arnaldo 165
Bairro: Cerqueira César **CEP:** 01.246-900
UF: SP **Município:** SAO PAULO
Telefone: (11)3896-1406 **Fax:** (11)3896-1406 **E-mail:** comiteetica@emilioribas.sp.gov.br

INSTITUTO DE INFECTOLOGIA
EMÍLIO RIBAS - IIER

Continuação do Parecer: 3.813.956

TCLE / Termos de Assentimento / Justificativa de Ausência	DTCLEcep.pdf	24/01/2020 15:02:18	CAROLINA NOVO CARAVINA	Aceito
TCLE / Termos de Assentimento / Justificativa de Ausência	TCLEcep.pdf	24/01/2020 15:01:59	CAROLINA NOVO CARAVINA	Aceito
Projeto Detalhado / Brochura Investigador	projetomonocarolcepp.docx	24/01/2020 15:01:15	CAROLINA NOVO CARAVINA	Aceito
Projeto Detalhado / Brochura Investigador	projetomonocarolcepppdf.pdf	24/01/2020 14:59:36	CAROLINA NOVO CARAVINA	Aceito
Brochura Pesquisa	projetomonocarolcep.pdf	24/01/2020 14:57:44	CAROLINA NOVO CARAVINA	Aceito
Brochura Pesquisa	projetomonocarolcep.docx	24/01/2020 14:56:28	CAROLINA NOVO CARAVINA	Aceito
Folha de Rosto	folhaderostoassinada.pdf	13/11/2019 21:47:10	CAROLINA NOVO CARAVINA	Aceito

Situação do Parecer:
Aprovado

Necessita Apreciação da CONEP:
Não

SAO PAULO, 29 de Janeiro de 2020

Assinado por:
Vilma Borba Leandro Ferreira Jardim
(Coordenador(a))

Endereço: Avenida Dr. Arnaldo 165
Bairro: Cerqueira César **CEP:** 01.246-900
UF: SP **Município:** SAO PAULO
Telefone: (11)3896-1406 **Fax:** (11)3896-1406 **E-mail:** comiteetica@emilioribas.sp.gov.br

ANEXO 2

SECRETARIA DE ESTADO DA SAÚDE
COORDENADORIA DE SERVIÇOS DE SAÚDE
INSTITUTO DE INFECTOLOGIA EMÍLIO RIBAS
Seção de Pesquisas e Trabalhos Científicos
Av. Doutor Arnaldo, 165 - 01246-900 - São Paulo-SP
Tel.: (11) 3896-1201 pesquisacientifica@emilioribas.sp.gov.br

Instituto de Infectologia EMÍLIO RIBAS

DIVISÃO CIENTÍFICA

Despacho SPTC nº 07/2020

PROTOCOLO DE PESQUISA N° 23/2019
TÍTULO: "SARCOMA DE KAPOSI EM PACIENTES TRANSPLANTADOS RENAIS: RELATO DE DOIS CASOS E REVISÃO DE LITERATURA"
PESQUISADOR RESPONSÁVEL NO IIER: JAMAL MUHAMAD ABDUL HAMID SULEIMAN
PESQUISADORA PRINCIPAL: CAROLINA NOVO CARAVINA

AUTORIZAÇÃO PARA INÍCIO DO ESTUDO

Devidamente aprovado pelo Grupo de Assessoria Científica, Comitê de Ética em Pesquisa e Diretoria Técnica de Departamento deste Instituto, e regular quanto às informações sobre financiamento do projeto, o protocolo de pesquisa acima está **AUTORIZADO** para ter início.

Registre-se. Comunique-se.

São Paulo, 30 de janeiro de 2020.

Profa. Dra. Maria Aparecida Telles Guerra
Seção de Pesquisas e Trabalhos Científicos

ANEXO 3

1

Termo de Consentimento Livre e Esclarecido Para Relato de Caso

Termo de Consentimento Livre e Esclarecido Instituto de Infectologia Emílio Ribas

Título do relato: "SARCOMA DE KAPOSI EM PACIENTES TRANSPLANTADOS RENAIS: RELATO DE DOIS CASOS E REVISÃO DE LITERATURA".

Nome do pesquisador: Carolina Novo Caravina

Nome da instituição: Instituto de Infectologia Emílio Ribas (IIER).

Prezado(a) senhor(a):

Você está sendo convidado a participar do estudo "SARCOMA DE KAPOSI EM PACIENTES TRANSPLANTADOS RENAIS: RELATO DE DOIS CASOS E REVISÃO DE LITERATURA". Durante sua participação neste estudo, gostaríamos de coletar informações sobre sua doença e resultados de seus exames. Seu nome e dados que possam lhe identificar não serão divulgados, mantendo-se o sigilo (segredo).

O objetivo é permitir um maior conhecimento sobre o diagnóstico, o comportamento da e o tratamento da sua doença com base em informações que já constam do seu prontuário, sem qualquer interferência ou mudança nos cuidados que você vem recebendo ou ainda receberá. Este tipo de pesquisa chama-se "Relato de Caso" e é muito útil para o ensino e o aprendizado na área da saúde.

Antes de concordar em participar deste estudo e autorizar o uso de seu prontuário, é muito importante que você compreenda as informações e instruções contidas neste documento. O(s) autor(es) deverá(ão) responder todas as suas dúvidas antes de você se decidir a participar. Você tem o direito de desistir de participar do estudo a qualquer momento, sem nenhuma penalidade ou prejuízo em seu tratamento nesta Instituição. Da mesma forma, o(a) senhor(a) pode se recusar a participar sem nenhum prejuízo para o seu seguimento no Instituto. Se você concordar em participar deste estudo, pediremos que você assine este termo de consentimento. Uma via deste consentimento informado será arquivada com o(a)pesquisador(a) principal e outra via será fornecida a você.

Procedimentos: sua participação nesta pesquisa consistirá apenas na autorização da coleta de dados em seu prontuário, respeitado o anonimato (não informar o seu nome) e confidencialidade (segredo) das informações.

Benefícios: Este estudo trará maior conhecimento sobre o tema estudado, sem benefício direto para você.

Riscos: A quebra da confidencialidade desses dados é possível, se pessoas não envolvidas nesta pesquisa tiverem acesso aos prontuários. Os pesquisadores tomarão todas as medidas necessárias para manter a privacidade das informações sobre a sua saúde e prevenir o mau uso dessas informações. Os participantes do estudo não serão identificados em nenhum momento, mesmo quando os resultados deste estudo forem divulgados em qualquer forma.

Rubrica do Participante da Pesquisa: _____

Rubrica do Pesquisador que obteve o consentimento: _____

O que fazer caso tenha perguntas ou problemas?

Se o(a) senhor(a) tiver alguma pergunta sobre este estudo ou em caso de danos relacionados com a pesquisa, o senhor(a) deverá entrar em contato com o(a) Pesquisador(a) Principal Carolina Novo Caravina telefone: (18) 99781-3220

Caso tenha alguma dúvida ou questão sobre seus direitos como participante deste estudo, o(a) senhor(a) poderá procurar o Comitê de Ética em Pesquisa do Instituto de Infectologia Emílio Ribas no número (11) 3896-1406 ou através do seguinte endereço: Av. Dr. Arnaldo, 165, São Paulo - SP. Horário de Atendimento: de segunda a sexta-feira de 08-13hs (e-mail: comitedeetica@emilioribas.sp.gov.br). Comitê de Ética em Pesquisa (CEP) é um grupo de membros independentes do patrocinador/centro de pesquisa responsável por revisar os estudos de pesquisa com o objetivo de proteger os direitos e o bem-estar dos participantes.

O estudo foi explicado com palavras que eu consegui entender, discutir, fazer perguntas e estou satisfeito com as respostas. Ao assinar este TCLE em duas vias, ficando com uma delas, demonstro que aceitei o convite para participar do estudo ("SARCOMA DE KAPOSI EM PACIENTES TRANSPLANTADOS RENAIS: RELATO DE DOIS CASOS E REVISÃO DE LITERATURA").

Nathia Cristina Silva Almeida Pereira Data 08/11/2019

Nome legível do participante da pesquisa ou responsável legal pelo participante da pesquisa

Assinatura do participante da pesquisa ou responsável legal pelo participante da pesquisa

Carolina Novo Caravina Data 08/11/2019

Nome legível do Pesquisador que obteve o consentimento

Assinatura do Pesquisador que obteve o consentimento

ANEXO 4

Declaração de Confidencialidade e Utilização de Informações

1. Identificação dos membros do grupo de pesquisa:

Nome completo (sem abreviação)	CPF
DANIEL WAGNER DE CASTRO LIMA SANTOS	955.545.303-97
JANAÍ M.A.H. SULEIMAN	175640681-01
Carolina Nery Carvalho	412.057.198-06

2. Identificação da pesquisa:

a. Título do Projeto: Sarcoma de Kaposi em portadores transplantados renais: relato de dois casos e revisão de literatura

b. Instituição: **INSTITUTO DE INFECTOLOGIA EMILIO RIBAS (IIER)**

c. Pesquisador Responsável: Carolina Nery Carvalho

3. Declaração:

Nós, membros do grupo de pesquisa identificado acima, baseados nos itens III.3.i e III.3.t das Diretrizes e Normas Regulamentadoras de Pesquisas Envolvendo Seres Humanos (Res CNS 466/12) e na Diretriz 12 das Diretrizes Éticas Internacionais para Pesquisas Biomédicas Envolvendo Seres Humanos (CIOMS/93), declaramos que:

a) O acesso aos dados registrados em prontuários de pacientes ou em bases de dados para fins da pesquisa científica será feito somente após aprovação do projeto de pesquisa pelo CEP do IIER;
b) O acesso aos dados será supervisionado por uma pessoa que esteja plenamente informada sobre as exigências de confiabilidade;
c) Asseguraremos o compromisso com a privacidade e a confidencialidade dos dados utilizados, preservando integralmente o anonimato e a imagem do participante bem como a sua não estigmatização;
d) Asseguraremos a não utilização das informações em prejuízo das pessoas e/ou das comunidades, inclusive em termos de autoestima, de prestígio e/ou econômico-financeiro;
e) O pesquisador responsável estabeleceu salvaguardas seguras para a confidencialidade dos dados de pesquisa. Os participantes envolvidos serão informados dos limites da habilidade do pesquisador em salvaguardar a confidencialidade e das possíveis consequências da quebra de confidencialidade, caso seja necessário;
f) Os dados obtidos na pesquisa serão usados exclusivamente para a finalidade prevista no protocolo;
g) Os dados obtidos na pesquisa somente serão utilizados para o projeto vinculado. Todo e qualquer outro uso que venha a ser planejado, será objeto de novo projeto de pesquisa, que será submetido à apreciação do CEP do IIER;
h) Devido à impossibilidade de obtenção do Termo de Consentimento Livre e Esclarecido de todos os participante, assinaremos esse Termo de Consentimento de Uso de Banco de Dados, para a salvaguarda de seus direitos.

São Paulo, 30 de Outubro de 2019

Nome completo (por extenso)	Data	Assinatura
DANIEL WAGNER DE CASTRO LIMA SANTOS	29/10/2019	
JANAÍ M.A.H. SULEIMAN	30/10/2019	
Carolina Nery Carvalho	30/10/2019	

ANEXO 5

DISPENSA DO TERMO DE CONSENTIMENTO LIVRE E ESCLARECIDO (TCLE)

Eu, Carolina Novo Caravina pesquisadora responsável pela pesquisa intitulada **SARCOMA D KAPOSI EM PACIENTES TRANSPLANTADOS RENAIS: RELATO DE DOIS CASOS REVISÃO DE LITERATURA**, solicito a dispensa da aplicação do Termo de Consentimento Livr com a seguinte justificativa: óbito do paciente.

Declaro:

a) Que o acesso aos dados registrados em prontuário de pacientes ou em bases de dado para fins da pesquisa cientifica será feito somente após aprovação do projeto de pesquis pelo Comitê de Ética Em Pesquisa Humana;

b) Que o acesso aos dados será supervisionado por uma pessoa que esteja plenament informada sobre as exigências de confiabilidade;

c) Meu compromisso com a privacidade e a confidencialidade dos dados utilizado preservando integralmente o anonimato e a imagem do participante bem como a sua nã estigmatização;

d) Não utilizar as informações em prejuízo das pessoas e/ou das comunidades, inclusive er termos de autoestima, de prestígio e/ou econômico-financeiro;

e) Que o pesquisador responsável estabeleceu salvaguardar e assegurar confidencialidades dos dados de pesquisa;

f) Que os dados obtidos na pesquisa serão usados exclusivamente para finalidade previst no protocolo;

g) Que os dados obtidos na pesquisa somente serão utilizados para o projeto vinculado, o quais serão mantidos em sigilo, em conformidade com o que prevê os termos da resoluçã 466/2012 do Conselho Nacional de Saúde, assino este termo para salvaguardar seu direitos.

Devido à impossibilidade de obtenção do TCLE (Termo de Consentimento Livre Esclarecido) d todos os participantes, assino este termo para salvaguardar seus direitos.

São Paulo – SP, 24 de Janeiro de 2020

Pesquisadora Responsável
Carolina Novo Caravina