Mulheres submetidas ao transplante de medula óssea: impacto dos quimioterápicos e da doença do enxerto contra o hospedeiro sobre o sistema reprodutor

Women undergoing bone marrow transplantation: impact of chemotherapy and graft-versus-host disease (GVHD) on the feminine reproductive system

Lenira Maria Queiroz Mauad[1], Lucia Alves da Silva Lara[2], Andrea Maria Novaes Machado[3], Ana Carolina Japur de Sá Rosa-e-Silva[1]

Descritores:
Insuficiência prematura do ovário; Transplante de medula óssea; Doença do enxerto contra o hospedeiro; Complicações do transplante de medula óssea; Imunossupressão

Keywords:
Premature ovarian insufficiency; Bone marrow transplantation; Graft-versus-host disease; Bone marrow transplantation late effects; Immunosuppression

1. Hospital Amaral Carvalho, Jaú, SP, Brasil.
2. Faculdade de Medicina de Ribeirão Preto, Universidade de São Paulo, Ribeirão Preto, SP, Brasil.
3. Médica Ginecologista do Hospital Albert Einstein, São Paulo, SP, Brasil.

Conflitos de interesse:
Nada a declarar.

Como citar:
Mauad LM, Lara LA, Machado AM, Rosa-e-Silva AC. Mulheres submetidas ao transplante de medula óssea: impacto dos quimioterápicos e da doença do enxerto contra o hospedeiro sobre o sistema reprodutor. Femina. 2021;49(12):648-57.

RESUMO

O transplante de medula óssea (TMO) é um procedimento indicado para o tratamento de doenças hematológicas, que afetam muitas mulheres jovens. O aperfeiçoamento dos cuidados durante o TMO proporciona altos índices de cura e de sobrevida. No entanto, pode deixar sequelas em vários órgãos e sistemas, entre eles o sistema reprodutor e os órgãos genitais, impactando negativamente a qualidade de vida das receptoras do TMO. O objetivo desta publicação foi realizar uma revisão narrativa sobre o tema e propor um protocolo assistencial que torne acessível os cuidados relacionados à saúde sexual e reprodutiva a esse grupo especial de mulheres, baseado em dados clínicos de um ambulatório de assistência ginecológica às mulheres transplantadas no Hospital Amaral Carvalho, em Jaú, no interior de São Paulo.

ABSTRACT

Bone marrow transplantation (BMT) is indicated for the treatment of hematological diseases which affect many young women. The improvement of care during BMT procedures provides higher cure and survival rates. however, it can cause sequelae in various organs and systems, including the reproductive system and genitals, negatively impacting quality of life. The purpose of this publication is to present a narrative review related to this theme and to propose a healthcare protocol that allows sexual and reproductive care in this special group of patients, based on the clinical experience of a gynecological outpatient clinic at the Amaral Carvalho Hospital, in Jaú (SP) which specifically care for these women.

INTRODUÇÃO

As principais indicações para a realização do transplante de células-tronco hematopoiéticas (TCPH), mais conhecido como transplante de medula óssea (TMO), são as neoplasias hematológicas, como as leucemias, os linfomas e o mieloma múltiplo, porém ele também tem sido empregado em pacientes com erros inatos do metabolismo, síndromes de insuficiência medular, algumas doenças autoimunes e anemia falciforme.[1,2]

Vários estudos, com grandes casuísticas, têm evidenciado que, apesar dos altos índices de sobrevida em cinco anos, a qualidade de vida desses indivíduos é pior, quando comparada à da população de pessoas não transplantadas da mesma raça, gênero e faixa etária.[3] Entre as complicações da doença que impactam em longo prazo, estão a falência de órgãos, a maior frequência de segundo tumor e a doença do enxerto contra o hospedeiro (DECH), que ocorre em receptores de TMO do tipo alogênico (quando células doadas provêm de outro indivíduo compatível).[4]

Muitas complicações são consequência de procedimentos, condutas e terapias preconizados nas fases pré, peri e pós-TMO, e podem levar à insuficiência ovariana prematura (IOP) em até 90% dos casos e à DECH no trato genital feminino (em média 30% dos casos), impactando a saúde sexual e reprodutiva, o bem-estar geral e a qualidade de vida.

A DECH ocorre quando o sistema imune do doador reage com os tecidos do receptor, não reconhecendo os tecidos e órgãos como seus.[5] O mecanismo exato pelo qual a DECH se desenvolve ainda não está esclarecido, mas sabe-se que, geralmente, o processo é desencadeado por lesão do tecido do receptor (hospedeiro), principalmente no trato gastrointestinal, com subsequente liberação de citocinas que ativam os linfócitos T do doador. Desencadeia-se uma cascata inflamatória com ação da imunidade humoral e celular levando, na fase aguda, a lesões dos epitélios de revestimento, tanto da pele quanto das mucosas, e resultando em fibroses e retrações dos órgãos acometidos na fase crônica.[6]

Os principais órgãos afetados pela DECH são a pele (lesões cutâneas) e mucosas, seguidos pelo fígado e olhos. Outros sítios que também são acometidos com certa frequência são o trato gastrointestinal, pulmão, esôfago, trato genital e articulações.[7]

Os fatores de risco mais frequentemente descritos para o aparecimento da DECH vaginal são: realização de TMO alogênico, uso de corticoides sistêmicos, menor relação de compatibilidade entre doador-receptor (HLA), história de DECH aguda, doença cutaneomucosa extragenital coexistente, gestação prévia e idade mais avançada.[6-8]

O setor de TMO do referido Hospital foi criado há 20 anos e já realizou mais de 3.500 transplantes entre autólogos, alogênicos e haploidênticos. Uma vez que as doenças onco-hematológicas são as mais frequentes e acometem pacientes jovens, as complicações envolvendo o sistema reprodutor tornaram-se frequentes entre as pacientes do serviço, surgindo a necessidade de incorporar à equipe uma ginecologista do hospital. O aumento progressivo dos casos e a melhor compreensão das manifestações e sequelas no trato genital e sistema reprodutor levaram à criação de uma rotina de atendimento nas diversas fases, visando à orientação, à prevenção de sequelas, ao acolhimento e à assistência às mulheres transplantadas. Elas são atendidas em paralelo ao seguimento do setor de transplante, com protocolo adequado à faixa etária, ao tempo pós-transplante, ao tipo de transplante e às sequelas desenvolvidas. Com base nessa experiência, o propósito deste trabalho, embasado numa revisão narrativa da literatura, foi propor um protocolo para a assistência adequada e integral de mulheres submetidas ao TMO, com as medidas preventivas e terapêuticas, especialmente na área reprodutiva e de saúde sexual, com a finalidade de nortear a abordagem feita pelo ginecologista geral. Para melhor entendimento do papel do ginecologista no acompanhamento dessas pacientes, apresentamos inicialmente um resumo das diferentes fases e particularidades do processo do TMO e seus impactos sobre o sistema reprodutor, que pode ser visualizado no quadro 1.

O TMO E SEU IMPACTO SOBRE O APARELHO REPRODUTOR

As células a serem infundidas podem ser do próprio paciente, no transplante autólogo, de um gêmeo idêntico, no transplante singênico, ou de um doador total ou parcialmente compatível, no transplante alogênico. Ainda em relação ao grau de compatibilidade entre doador e receptor, o transplante alogênico pode ser considerado compatível ou pouco compatível com o doador, como no transplante haploidêntico. As fontes possíveis no TMO alogênico são o sangue periférico, a medula óssea ou o cordão umbilical.[9]

A primeira fase (fase de condicionamento ou mieloablativa) consiste no emprego de altas doses de quimioterápicos com ou sem radioterapia, para destruir a medula do receptor antes de infundir as células do doador. Na mulher, esse mesmo efeito de depleção celular ocorre com os folículos ovarianos em desenvolvimento, levando ao hipoestrogenismo e à amenorreia já na fase inicial do tratamento.[10] Pode ocorrer também a destruição em grandes proporções dos folículos ovarianos primordiais, determinando a perda parcial ou total da função gonadal de maneira irreversível. Uma das hipóteses é que a destruição da população de folículos primordiais (inativos) ocorra por um mecanismo denominado "*burn out*", em que a droga gonadotóxica destrói primariamente folículos já em atividade (secundários ou maiores), o que acarreta queda dos níveis hormonais. Em consequência a isso, o hormônio folículo-estimulante (FSH) se eleva para compensar a hipofunção ovariana, recrutando novo *pool* de folículos, que serão destruídos

pela quimioterapia. Dessa maneira, estabelece-se um esgotamento de toda a população de folículos primordiais, sequencialmente recrutados, em curto espaço de tempo.[11] O fato é que cerca de 90% das mulheres no período reprodutivo submetidas à TMO evoluirão para IOP após o transplante.[12] Em geral, durante o primeiro mês após a quimioterapia, a atividade ovariana mantém-se quiescente, e o mais frequente é que a paciente mantenha um hipoestrogenismo importante. Isso refletirá na função sexual, tornando a relação sexual dolorosa, devido à atrofia da mucosa vaginal, ou impraticável, por causa da estenose, quando o hipoestrogenismo é complicado pela DECH (Quadro 1).

A etapa seguinte consiste na infusão da medula óssea (fase de infusão – TMO) e não envolve a administração de quimioterápicos. Como é feita imediatamente após a fase condicionadora, o ovário está geralmente quiescente, após ter perdido a população de folículos em crescimento. Nesse momento, a paciente encontra-se totalmente hipoestrogênica. A fase que se segue é a fase de "pega" do enxerto da medula transplantada e tem início após a infusão da medula doada, quando as células precursoras migram para a medula do hospedeiro. Ocorrem a recuperação medular e o aumento lento dos níveis das células sanguíneas (hemácias, leucócitos e plaquetas) e das funções de defesa e coagulação, e há um intervalo para se adaptar ao organismo geneticamente diferente em que agora se dividem. Nos casos em que ocorre a ativação do sistema de defesa precocemente, pode haver uma agressão das células enxertadas contra o organismo do hospedeiro, causando a DECH, que pode acometer diferentes órgãos, incluindo o aparelho genital.

Após 100 dias, vem a fase de recuperação, quando a função ovariana pode retornar parcialmente ou pode não ocorrer e evoluir para insuficiência ovariana.[13] Portanto, o estado estrogênico nessa fase é variável, havendo necessidade de avaliação individualizada. O monitoramento da DECH é fundamental; em casos em que a doença ocorre, a falta do estrogênio na mucosa genital favorece as lesões e as sequelas em médio e longo prazo.[7] Finalmente, temos a fase de seguimento de longo prazo (até dois anos após o TMO), pois, por um período de até dois anos, há risco de recidiva da doença de base e rejeição tardia com eventos inflamatórios e degenerativos, podendo ser necessária a manutenção de corticoides e imunossupressores.[10] Nesse período, a função gonadal é variável, dependendo do quanto foi afetada pela quimioterapia da fase de condicionamento.

Também, nessa fase é possível a ocorrência de quadros de DECH mais tardios, sendo imprescindível pesquisar a presença de lesões genitais. Em casos de retomada parcial ou total da função reprodutiva, é necessário oferecer um método contraceptivo, pois a ges-

Quadro 1. Fases do transplante de células-tronco hematopoiéticas (TCTH) e impacto sobre o sistema reprodutivo

Fase do TCTH	Características clínicas	Duração da fase	Possível impacto sobre o sistema reprodutivo
Fase de condicionamento	Consiste na realização de quimioterapia e/ou radioterapia condicionadora, pré-transplante, para permitir a recepção de uma "nova medula".	Em torno de 7 dias	Depleção folicular e hipoestrogenismo agudo
Fase de infusão	É o transplante propriamente dito, quando são infundidas as células do doador.	1 dia	Não há efeito específico desta fase, porém persistem os efeitos na fase de condicionamento.
Fase de "pega"	Ocorre a migração das células transplantadas para a medula do receptor e a repopulação medular, com aumento lento dos níveis das células sanguíneas (hemácias, leucócitos e plaquetas`).	10-30 dias	Risco de ocorrência de DECH no TCTH alogênico, devido à ativação precoce a anormal da medula do receptor. A função ovariana normalmente permanece supressa em decorrência da quimioterapia, com manifestações clássicas do hipoestrogenismo.
Fase de recuperação	Retomada gradual da atividade medular.	Até o D+100	A paciente precisa de constante monitoramento para: infecções (inclusive de trato genital) e DECH (inclusive vaginal)*. A função ovariana pode ser retomada, parcial ou totalmente, mas o mais frequente é que permaneça supressa.
Seguimento tardio	Recuperação completa após transplante. Há risco de recidiva da doença de base e rejeição tardia*, com eventos inflamatórios e degenerativos, podendo ser necessária a manutenção de corticoides e imunossupressores.	Após D+100 até dois anos após o TCTH	Há necessidade de monitoramento para DECH* e infecções vaginais, inclusive lesões HPV-induzidas. A função ovariana pode ou não ser retomada, parcial ou totalmente, portanto deve-se atentar para a necessidade de reposição hormonal e de contracepção.

* A DECH (doença do enxerto contra o hospedeiro) só ocorre nos transplantes alogênicos.
D+100: 100º dia após o TCTH.

tação precisa ser evitada até um período de segurança de ao menos dois anos.[14] Nos casos em que não houver recuperação da função ovariana ou houver dúvida e flutuação na atividade da gônada, é necessário manter o *status* de normoestrogenismo por meio da reposição estroprogestativa (descrito adiante), tanto para permitir uma vida sexual satisfatória e sem dor quanto para minimizar a chance de sequelas (fibrose e estenose local) nos casos em que houver a formação de lesões vaginais por DECH.

CUIDADOS NA ASSISTÊNCIA GINECOLÓGICA ÀS PACIENTES DE TMO

Cuidados pré-TMO

A avaliação ginecológica deve ser feita em torno de 15 a 30 dias antes do TMO, com exame clínico e exames complementares quando necessários, levando em consideração os seguintes pontos:

- **Rastreamento de infecção –** Uma vez que durante a fase de condicionamento há comprometimento imunológico importante, condições como vulvovaginites, cervicites, vaginoses, herpes genital e lesões verrucosas HPV-induzidas devem ser pesquisadas e tratadas.
- **Rastreamento de câncer ou suas lesões precursoras –** Com a realização de colpocitologia oncótica em mulheres acima de 25 anos de idade com antecedente atual ou pregresso de vida sexual, pesquisa de massas pélvicas e nódulos mamários. Quando presentes lesões cervicais induzidas por papilomavírus humano (HPV) como lesões intraepiteliais de alto grau (HSIL) e carcinoma cervical inicial, o tratamento evita a progressão, que pode ser acelerada pelo estado de imunossupressão – se não for possível adiar o TMO, tratar em no máximo três a seis meses, período geralmente necessário para a recuperação do quadro hematológico.[15] Massas pélvicas e nódulos mamários são mais bem investigados com ultrassonografia pélvica transvaginal, mamografia e ultrassonografia de mama; se houver indicação de intervenções para confirmação diagnóstica ou terapêutica, elas devem ser realizadas antes do transplante.
- **Indução da amenorreia –** A pancitopenia associada à insuficiência ovariana aguda, induzidas pela quimioterapia, principalmente durante o regime de condicionamento, pode provocar sangramentos menstruais abundantes, necessitando-se de transfusões.

A melhor e mais eficiente alternativa para a indução de amenorreia é o uso dos análogos do GnRH (GnRHa – acetato de leuprorrelina ou acetato de gosserrelina), que podem ser administrados em doses de depósito mensais ou trimestrais, iniciado preferencialmente quatro ou, pelo menos, duas semanas antes do período esperado para a pancitopenia.[2,16] Especula-se ainda que o uso dessa medicação durante a quimioterapia poderia proteger as gônadas do dano causado pelos quimioterápicos, uma vez que a supressão do eixo manteria certo repouso ovariano, minimizando o recrutamento maciço da população folicular. De fato, há estudos que sugerem que a associação dos GnRHa ao ciclo de quimioterapia aumenta a chance do retorno das menstruações e melhora o perfil hormonal ovariano após o tratamento.[16] Entretanto, ainda não há estudos que comprovem um benefício real sobre a capacidade reprodutiva dessas mulheres, uma vez que menstruar não garante fertilidade preservada. A principal desvantagem dessa medicação está no alto custo.

Na impossibilidade do uso de análogos de GnRH, podem-se prescrever contraceptivos orais combinados (COCs) com comprimidos de 30 mcg de etinilestradiol, em uso contínuo, até a normalização dos níveis plaquetários. Entretanto, devemos destacar que, nessas pacientes transplantadas, o uso desses contraceptivos aumenta o risco de doença tromboembólica com frequência de 3,4% a 4,6%, uma vez que se somam a essas altas doses de estrogênio os longos períodos de hospitalização, a DECH e o uso de corticoides.[17,18]

Nesse sentido, também podem ser prescritos contraceptivos orais à base de progestagênios sintéticos ou naturais para a parada de sangramentos agudos, bem como para a indução de amenorreia.[18] É sabido que progestagênios isolados não provocam aumento do risco de tromboembolismo,[19] embora haja relato isolado na literatura de que o uso de noretisterona contínuo em altas doses resultou em aumento de doença venoclusiva hepática em mulheres transplantadas,[20] independentemente do seu efeito não trombogênico.

Se a paciente fizer uso de anel vaginal ou de dispositivo intrauterino (DIU) de cobre, eles deverão ser retirados, eliminando-se uma possível porta de entrada para o processo infeccioso. Os sistemas intrauterinos (SIU) de levonorgestrel ou implantes podem ser preservados, mas não inseridos com a finalidade de indução de amenorreia.[1]

Orientação de contracepção – O efeito teratogênico das drogas empregadas durante todo o tratamento e o risco de falha terapêutica nos dois primeiros anos após o TMO justificam o emprego de métodos seguros de contracepção adequados para cada caso. O contraceptivo oral, embora possa causar elevação de enzimas hepáticas quando associado aos muitos outros medicamentos necessários nessa fase, ainda é o método de escolha, por ser de fácil administração e manter a amenorreia até a recuperação hematológica, como já citado anteriormente.

Esclarecimento sobre a IOP e orientação sobre a preservação da fertilidade – É de extrema importância abordar a questão do impacto do tratamento sobre o potencial reprodutivo da paciente. Como já citado, pode

ocorrer a destruição dos folículos ovarianos, com perda parcial ou total da função gonadal, determinando o quadro de IOP, que, na maioria das vezes, é irreversível. Nesse sentido, além de conscientizar a paciente sobre os principais sintomas que provavelmente advirão do hipoestrogenismo (fogachos, redução de libido e sintomas geniturinários), deve-se oferecer a ela aconselhamento reprodutivo, informá-la sobre opções de preservação de fertilidade e, caso ela tenha interesse, encaminhá-la para um serviço especializado de reprodução assistida.

Preservação da fertilidade – Entre as opções para a tentativa de preservar a fertilidade, está o congelamento de embriões, de óvulos e de tecido ovariano (este último ainda considerado como técnica experimental).[21] Caso a paciente tenha interesse em tentar preservar a fertilidade, o tempo é elemento crucial para o sucesso dos procedimentos disponíveis, uma vez que a indução de ovulação para a obtenção de óvulos maduros (no caso do congelamento de óvulos e embriões) demanda tempo (10-15 dias) e é preciso agir em sincronia com o serviço de TMO. Além disso, na prática, há limitação de recursos financeiros, pois o Sistema Único de Saúde (SUS) não oferece procedimentos de reprodução assistida e as drogas indutoras são caras. São escassos os centros brasileiros de reprodução assistida que oferecem esses procedimentos gratuitamente.

Cuidados com a função sexual – Devido ao hipoestrogenismo, a dispareunia e o desejo sexual hipoativo são queixas comuns em mulheres transplantadas, sendo a dor na relação sexual uma consequência também da DECH. As pacientes devem ser orientadas quanto à possibilidade da ocorrência da DECH e seus sinais precoces, a fim de que fiquem atentas às suas manifestações, já que muitas vezes esses sinais e sintomas acabam não abordados pela equipe de hematologia que a assiste. É importante ressaltar que as sequelas que podem limitar a atividade sexual futura também podem ser evitadas com diagnóstico precoce e tratamento adequado. Quando o diagnóstico é tardio, depois de instalada a fibrose local, os resultados do tratamento são limitados e pouco satisfatórios.

Em mulheres que não necessitam de indução medicamentosa de amenorreia, como as que já se encontram na menopausa, com IOP prévia ou mesmo histerectomizadas com função ovariana normal, é necessária a prescrição de estrogênios no período de supressão ovariana durante e após a quimioterapia condicionadora. A administração pode ser tópica, com óvulos vaginais manipulados contendo 0,5 a 1 mg de estriol, cujo uso deve ser iniciado já na avaliação pré-TMO e mantido durante toda a internação, em noites alternadas, com a finalidade de preservar o trofismo do trato geniturinário e prevenir infecções urinárias e lesões de DECH.

As pacientes são ainda orientadas a intensificar cuidados de higiene para se protegerem de contaminações e de infecções.

Cuidados durante o período do transplante

Sangramento vaginal – As medidas para a manutenção da amenorreia nem sempre são eficazes em situações de plaquetopenia importante, podendo ocorrer sangramento vaginal em volume aumentado. Nesse caso, a primeira conduta é aumentar o aporte de estrógeno dobrando a dose do contraceptivo em uso. Se houver aumento de enzimas hepáticas, a alternativa é o uso de estradiol na forma transdérmica – 100 a 200 microgramas em adesivos, trocados duas vezes por semana.[22] Se houver contraindicação para o uso de COC, o acetato de medroxiprogesterona na dose de 20 mg pode ser administrado três vezes ao dia por uma semana e depois mantido uma vez ao dia por mais três semanas. Outra opção para o controle do sangramento é o ácido tranexâmico 500 mg por via endovenosa a cada seis a oito horas, que pode ser administrado como terapêutica alternativa ou complementar.[23] Em vigência de trombose no cateter, a inserção de balão intrauterino pode ser uma opção. Essas condutas são mantidas em paralelo à administração de plaquetas até o controle do quadro, quando as doses podem ser reduzidas gradualmente. A ocorrência de vômitos ou diarreia decorrentes do uso de medicamentos ou induzidos pela DECH do trato digestivo compromete a absorção dos hormônios por via oral, favorecendo a mudança para a via transdérmica, nas doses já citadas.

Cuidados após a alta da enfermaria até D+100

Controle de sangramento vaginal – A supressão menstrual deve ser mantida até que haja normalização do nível das plaquetas. A administração de GnRHa por mais de 90 dias deve ser evitada, sendo preferido o uso de COC, que, além de evitar gravidez, melhora os sintomas da supressão ovariana e protege contra a perda de massa óssea.[20] A relação sexual pênis-vagina poderá ser liberada quando houver recuperação, ao menos parcial, dos níveis plaquetários, com redução do risco de sangramentos por trauma, sendo indicado o uso de preservativos lubrificados para evitar lesões, gestação e contaminação em situação de imunossupressão.

Monitorização e tratamento das lesões de DECH – A paciente é orientada a atentar para os sinais de alerta, como dispareunia, sinusorragia ou presença de lesões vulvares. Nessa fase, os principais sintomas de DECH genital são semelhantes aos decorrentes do hipoestrogenismo secundário à IOP, como ressecamento vaginal, sensibilidade e ardor no vestíbulo vaginal, disúria externa, corrimento vaginal fluido sem odor, dispareunia e sangramento.[24] Daí a importância de medidas que visem ao tratamento imediato dos sintomas genitais do hipoestrogenismo da IOP, o que facilita o diagnóstico precoce da DECH. Nessas mulheres, o exame de inspeção da vulva pode revelar lesões similares ao líquen plano erosivo vulvar, como erosões, eritema vítreo, fissuras interlabiais (Figura 1A) ou sinequias frouxas (Figura 1B). O exame especular, quando possível, pode revelar áreas

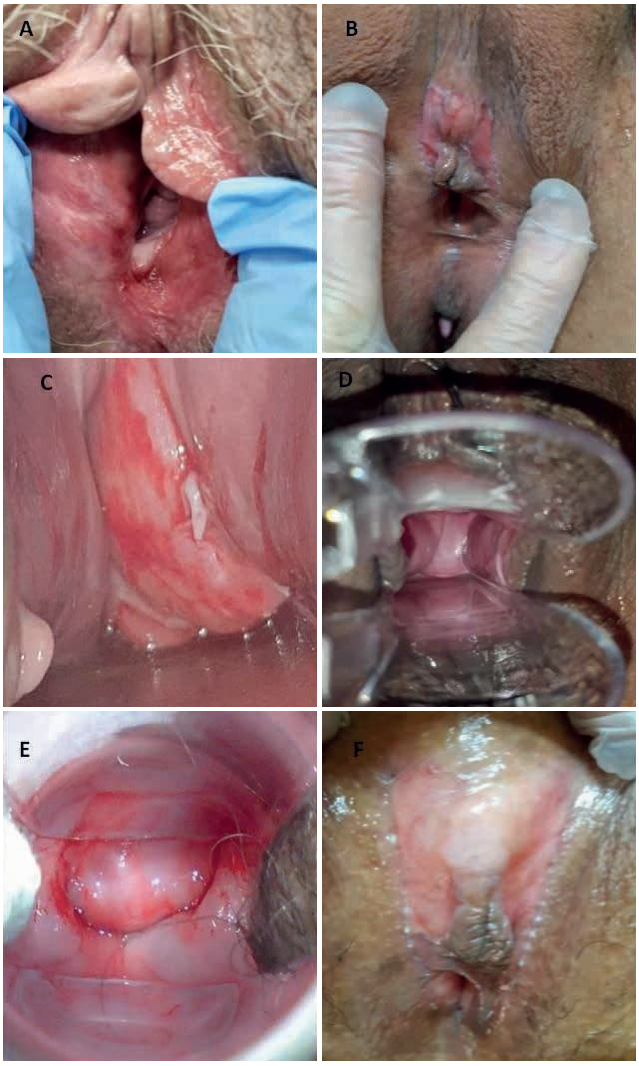

Figura 1. Lesões de DECH genital comprometendo vulva e vagina em estágios iniciais e sequelas. (**A**) Lesões semelhantes ao líquen plano erosivo, como erosões, eritema vítreo e fissuras interlabiais. (**B**) Fissuras, erosões e sinequias frouxas. (**C**) Sinais de comprometimento vaginal como áreas de erosão. (**D**) Septo espesso em 1/3 superior da vagina ocultando parcialmente o colo. (**E**) Sepultamento do colo, encurtamento e estreitamento da vagina. (**F**) Arquitetura totalmente alterada com reabsorção de ninfas, sepultamento de clitóris e obliteração do vestíbulo e do meato uretral

de erosão na parede vaginal, nos fórnices e no colo uterino (Figura 1C), sendo comum a ocorrência de corrimento fluido em grande quantidade e de sinequias frouxas que sangram com a manipulação.

Muitas vezes, as lesões podem ter aspecto de úlcera e, embora as pacientes estejam recebendo terapia antiviral, antifúngica e antibacteriana de amplo espectro, pode ser necessária uma biópsia para diagnóstico final (Figura 2).

Na ausência de sintomas, a avaliação clínica deve ocorrer a cada seis meses. Para as pacientes sem vida sexual ativa, recomenda-se o autoexame da genitália externa à procura de lesões e a identificação da permeabilidade vaginal pela introdução do aplicador com creme vaginal ou óvulo de estriol. Em caso de estreitamento do canal, dificuldade de progressão do aplicador, lesões ou aumento de sensibilidade em vestíbulo vaginal, as mulheres devem procurar atendimento ginecológico imediatamente.

Tratamento da DECH genital – Identificada a DECH genital, associada ou não à DECH em outros órgãos, ainda que muitas mulheres já estejam em uso de imunossupressores sistêmicos, no caso de lesões vulvares, a primeira conduta é a aplicação tópica de corticoide de alta potência – clobetasol a 0,05% em forma de pomada – uma a duas vezes ao dia nas áreas acometidas da vulva, associada a cuidados locais como banhos com água morna, aplicação de lidocaína gel a 2% e hidratantes ou protetores de barreira, por exemplo, dexpantenol

Fonte: Imagem e descrição cedidas pelo Dr. Francisco Alves Moraes Neto (Hospital Amaral Carvalho)

Figura 2. Lesão em forma de úlcera em área queratinizada. (**A**) Úlcera em grande lábio sem lesões mucosas. (**B**) O exame microscópico das lesões revela alteração vacuolar focal ou difusa da camada basal da epiderme, queratinócitos apoptóticos associados a infiltrado linfocitário satélite que invariavelmente se estende à epiderme (exocitose), compatível com DECH em fase aguda

ou óleo vegetal. Esse tratamento pode ser mantido por 60 dias, avaliando-se a paciente a cada 15 dias, quando possível, para a adequação da dose se necessário.[25]

Havendo comprometimento vaginal, óvulos de hidrocortisona manipulados na dose de 25 mg aplicados uma a duas vezes ao dia, de acordo com a extensão das lesões, podem ser mantidos por duas a quatro semanas.[24]

Existe indicação formal para a associação do estriol em creme vaginal ou óvulos na dose de 1 mg aplicados duas a três vezes por semana, mesmo que a paciente esteja fazendo uso de terapia hormonal (TH) sistêmica para contrapor a ação local do corticoide sobre a flora vaginal e a espessura do epitélio. O uso de clindamicina a 2% em creme ou óvulos vaginais, associada à hidrocortisona, melhora os quadros inflamatórios mais persistentes e deve ser realizado por 15 dias, com manutenção duas vezes por semana.[3] Após 60 dias, se houver estabilização dos sintomas, a regressão da dose é feita progressivamente a cada 15 dias, idealmente com reavaliação clínica.

A relação sexual deve ser estimulada, quando possível, para ocorrer ao menos uma vez por semana. Na ausência de parceiro, pode ser prescrito o uso de dilatadores vaginais ou a automassagem vaginal para desfazer sinequias e manter a funcionalidade da vagina.

Mesmo após o desaparecimento das lesões, a manutenção de doses únicas semanais de hidrocortisona em óvulos e/ou pomada por mais dois a seis meses, além do uso por tempo indefinido do estriol tópico, ajuda a evitar recidivas e a detectá-las precocemente. Os inibidores de calcineurina em gel vaginal a 0,1%, embora eficazes, são menos suportados, pois algumas mulheres se queixam de ardor após a aplicação.

Eles são mais indicados em fase de manutenção ou regressão, na ausência de lesões extensas e erosivas, por não causarem atrofia do epitélio.[26]

SEGUIMENTO DE MÉDIO E LONGO PRAZO APÓS TMO (APÓS D+100)

Uma vez que o uso de imunossupressores pode facilitar a ocorrência de infecções fúngicas e virais, além de vigilância e tratamento oportuno, medidas profiláticas são indicadas, como uso de preservativos, antifúngicos, vacina contra HPV e exame colpocitológico anual.

Nessa fase, são diagnosticados os quadros de DECH genital mais tardios, com obliteração do orifício externo do colo, aderências firmes em vagina causando sepultamento do colo ou obliteração em graus variáveis (Figuras 1D e 1E). A vulva pode ter sua arquitetura totalmente alterada com sinequias interlabiais, sepultamento de clitóris e obliteração de vestíbulo e até mesmo de meato uretral (Figura 1F). O comprometimento vulvar é mais frequente, mas pode estar associado a lesões vaginais subsequentes; o comprometimento vaginal isolado pode significar um subdiagnóstico da lesão vulvar prévia.[27] Embora haja carência de informações sobre casos de DECH genital em crianças, os sintomas são semelhantes aos das mulheres adultas, podendo haver erosões e sinequias (Figura 3A); esses casos são geralmente subestimados e subdiagnosticados, favorecendo o aparecimento tardio de sequelas (Figura 3B).[28]

A diminuição da elasticidade do vestíbulo vaginal ou de toda a vagina, quando presente, dificulta a relação sexual pênis-vagina, sendo indicada a prescrição de exercícios de pressão e rotação de dilatadores vaginais de calibre progressivo, duas a três vezes por semana, por 10 minutos. A obliteração do orifício externo ou interno do colo em mulheres fazendo uso de TH pode levar a hematometria, detectável por ultrassonografia transvaginal (USTV). A dilatação do colo, após bloqueio cervical ou locorregional com raquianestesia, possibilita a drenagem do conteúdo uterino e alivia os sintomas; já foram descritos casos em que foi necessária a realização de histerectomia.[29] Quando presente estenose cervical ou hematometria inicial, se indicada reposição hormonal, esta deve ser feita de forma contínua. Sinequias vaginais densas são indicação de procedimento cirúrgico com posterior uso de corticoterapia tópica e dilatadores vaginais.[15]

Terapia hormonal – A falência ovariana pós-TMO varia entre 65% e 90% das mulheres,[15,30] com consequente infertilidade. O tratamento mais eficiente para o controle dos sintomas de hipoestrogenismo decorrentes da falência ovariana é a TH. Não há contraindicação para o uso de hormônios na fase pós-TMO, e a reposição deve ser iniciada o mais precocemente possível, geralmente após 100 dias do procedimento. Há exceção para os casos de persistência da doença de base, hepatoxicidade induzida pela droga ou DECH hepática com colestase, quando, então, haverá contraindicação para a TH. As pacientes devem ser estimuladas, porque, em geral, a adesão à TH não é total. Em estudo de Piccioni *et al.*, 29% das mulheres por ele avaliadas recusaram o uso de hormônios por ansiedade e medo de câncer de mama.[16]

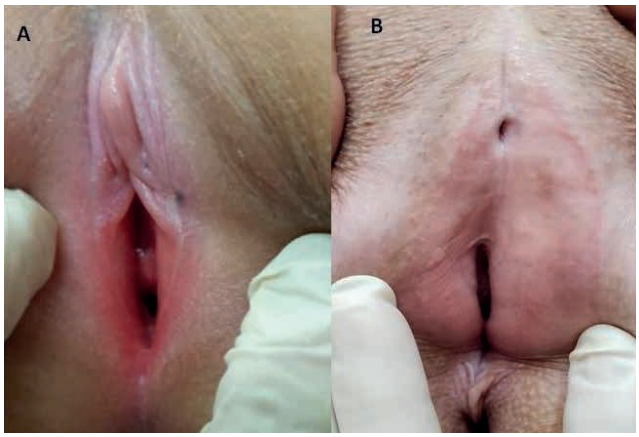

Figura 3. (A) 12 anos, TMO alogênico não aparentado há 1 ano e 3 meses – eritema em vestíbulo, sinequias interlabiais. **(B)** 14 anos, TMO alogênico aparentado há 3 anos, dificuldade para urinar; sem atendimento ginecológico prévio: sepultamento do clitóris, reabsorção de pequenos lábios e fechamento do meato uretral

Quando houver necessidade de contracepção, o uso de anticoncepcionais hormonais, em especial os COCs, já são uma boa opção de reposição hormonal. Caso não haja demanda de contracepção, a associação de estradiol – oral 2 mg contínuo, ou transdérmico 100 mcg, duas vezes por semana, ou 2 mg em gel de aplicação diária – com progesterona micronizada 100 ou 200 mg ou medroxiprogesterona 5 a 10 mg em uso contínuo ou cíclico é uma boa alternativa.[17] Por se tratar de mulheres politransfundidas, muitas vezes com aumento de ferritina sérica, a opção por terapia cíclica com sangramento programado auxilia no controle do quadro. No Brasil, a reposição cíclica com valerato de estradiol 2 mg por 11 dias, associado ao levonorgestrel 0,25 mg por 10 dias, é eficaz, e esses medicamentos são comercializados com custo acessível.

A TH sistêmica, quando indicada, pode restaurar o desejo sexual nessas mulheres, podendo ser necessária a adição da testosterona tópica ou transdérmica, sugerindo-se a dose de 300 µg/dia.[17]

Aspectos reprodutivos (concepção e contracepção) – A avaliação da função ovariana não deve ser realizada antes de um ano pós-transplante e durante esse período, deve-se considerar mulheres jovens como férteis e, prescrever COC é mais seguro.

As dosagens sanguíneas de FSH e hormônio anti-mulleriano, além da contagem de folículos antrais pela USTV, são o método mais empregado para avaliar a recuperação ovariana.[15] Se a paciente estiver em uso de ACO, deve-se aguardar no mínimo 60 dias, preferencialmente 90 dias, para essa avaliação hormonal.

A recuperação de níveis hormonais não significa fertilidade, e a gestação espontânea ocorre em apenas 0,87% das mulheres submetidas a TMO alogênico e em 0,36% após TMO autólogo.[18]

As pacientes que tiveram seus oócitos ou embriões criopreservados pré-tratamento precisam manter o estímulo endometrial e uterino com o uso de hormônios. A transferência de embriões não deverá ser realizada antes de dois anos do término do tratamento.[10] Considerar que há relatos de redução significativa do volume uterino em mulheres submetidas ao TMO durante a infância.[18]

Vacina contra o HPV – As mulheres submetidas ao TMO estão mais suscetíveis às manifestações clínicas do HPV, por causa da diminuição da imunidade na fase do transplante e do uso, em grande parte delas, de imunossupressores tópicos e/ou sistêmicos.[19] Há ainda perda da sororreatividade adquirida pré-TMO. A resposta imune foi testada em mulheres de 18 a 50 anos após vacina imunizante para os subtipos 6, 11, 16 e 18 do HPV e mostrou-se adequada, com índices de proteção semelhantes aos das mulheres da população geral,[20] portanto há indicação de vacina para todas as transplantadas a partir do D+100 ou a partir de 6 a 12 meses pós-TMO, em qualquer faixa etária ou seguindo os protocolos de cada país.[21] Devem ser administradas três doses em 0, 2 e 6 meses da vacina disponível, quadrivalente ou nonavalente.[14] No Brasil, o SUS disponibiliza a vacina quadrivalente em três doses para as mulheres submetidas a transplante de órgãos sólidos ou medula óssea, até os 45 anos.[22]

Rastreamento de segundo tumor – Mulheres submetidas ao TMO são mais suscetíveis ao aparecimento de um segundo tumor; dentre os tumores ginecológicos, destacam-se o câncer do colo do útero, com suas lesões precursoras, e o câncer de mama. Por isso, faz parte da rotina de seguimento mais tardio dessas pacientes o rastreio de um segundo tumor ginecológico.

Câncer do colo do útero e suas lesões precursoras induzidas por HPV – O exame ginecológico anual com coleta de colpocitologica oncótica também anual garante segurança nessas mulheres. Novas recomendações para mulheres imunossuprimidas e transplantadas permitem espaçar a coleta de exames citológicos para cada três anos se a pesquisa do DNA de HPV e a citologia em meio líquido forem normais.[23]

Rastreamento do câncer de mama – Além de ser o câncer mais comum entre as mulheres, o câncer de mama é mais frequente entre as mulheres transplantadas, principalmente se o TMO foi realizado antes dos 18 anos. O risco aumenta de 0,8%, em 10 anos, para 4,6%, em 20 anos, atingindo 11% 25 anos após o TMO. Quando receberam TBI, o rastreamento por mamografia, ultrassom e/ou ressonância nuclear magnética das mamas deve ser iniciado aos 25 anos ou oito anos após a TBI, o que acontecer primeiro, sempre antes do 40 anos.[26] Para o rastreamento, deve-se utilizar o protocolo conjunto da Febrasgo, da Sociedade Brasileira de Mastologia e do Colégio Brasileiro de Radiologia[31] A seguir, outras doenças que também merecem ser rastreadas nessas pacientes.

Rastreamento de osteoporose – A osteopenia ocorre em 50% dos adultos em média quatro a seis anos após o TMO e a osteoporose, em até 20% em dois anos. Entre as crianças, em cinco anos, observou-se 26% de osteopenia e 21% de osteoporose.[4] A perda da densidade mineral óssea ocorre mais rapidamente no primeiro ano após o transplante e em pacientes com outros fatores de risco associados como idade, período de internação prolongado, idade mais avançada, maior dose cumulativa de corticoide e menor peso corporal, desnutrição, inatividade física e sexo feminino. Para o rastreamento, sugerimos que sejam seguidas as recomendações da Comissão Nacional Especializada de Osteoporose da Febrasgo ou da Associação Brasileira de Avaliação Óssea e Osteometabolismo (Abrasso).[30]

Hipotireoidismo – É mais frequente entre pacientes transplantados em idade precoce, submetidos à radioterapia de corpo total ou em região e em mulheres. O hipotireoidismo subclínico até dois anos pós-TMO é de 25% a 30%, e a deficiência clínica ocorre em 3,4% a 9% dos pacientes, em média 2,7 anos após o transplan-

te.[32] Para a prevenção e o manejo das tireopatias de pacientes, deve-se seguir o protocolo do Departamento de Tireoide da Sociedade Brasileira de Endocrinologia e Metabolismo (SBEM).[33]

Síndrome metabólica – Em particular, a hiperglicemia, a hipertensão arterial e a intolerância à glicose são intensificadas pelo uso prolongado de imunossupressores como ciclosporina, sirolimo, micofenolato e corticoides. Entre os pacientes transplantados, 34% a 49% têm um ou mais componentes da síndrome metabólica, sendo o risco de *diabetes mellitus* e hipertensão arterial 3,7 e 2,1 vezes maior, respectivamente, do que na população geral.[33] Portanto, deve-se avaliar periodicamente a presença dos componentes da síndrome metabólica: pressão arterial, medida da cintura, dosagens de triglicerídeos, HDL-colesterol e glicemia.

Deficiência de vitamina D – As pacientes submetidas a TMO permanecem por longos períodos em ambiente hospitalar ou repouso domiciliar, sendo orientadas a evitar exposição solar e a usar protetores solares e hidratantes de alta potência a fim de evitar a DECH cutânea. A deficiência de vitamina D é muito comum entre elas e deve ser pesquisada e mantida acima de 30 mcg/mL, pois, embora isso não interrompa a perda óssea mais intensa nos primeiros anos após o TMO, pode reduzir a intensidade dessa perda.[33]

As principais ações e condutas nas diferentes fases do TMO estão resumidas na figura 4, adaptada de Murphy *et al.*[14]

CONCLUSÃO

As mulheres submetidas ao TMO necessitam de seguimento ginecológico adequado para a detecção e manejo das alterações precoces e tardias desencadeadas pelo transplante. Em particular, as ocorrências da IOP e da DECH genital impactam negativamente a qualidade de vida e a sobrevida das mulheres transplantadas. As duas condições – IOP e DECH – se somam, portanto é desejável que os centros transplantadores incluam em seus protocolos o encaminhamento rotineiro para avaliação ginecológica, preferencialmente antes do início do tratamento, a fim de prevenir ou amenizar sequelas, evitando complicações futuras. O conhecimento e o envolvimento do ginecologista que acompanha a paciente e idealmente a presença de um ginecologista na equipe multidisciplinar dos serviços de transplante são imprescindíveis para o sucesso total do tratamento realizado.

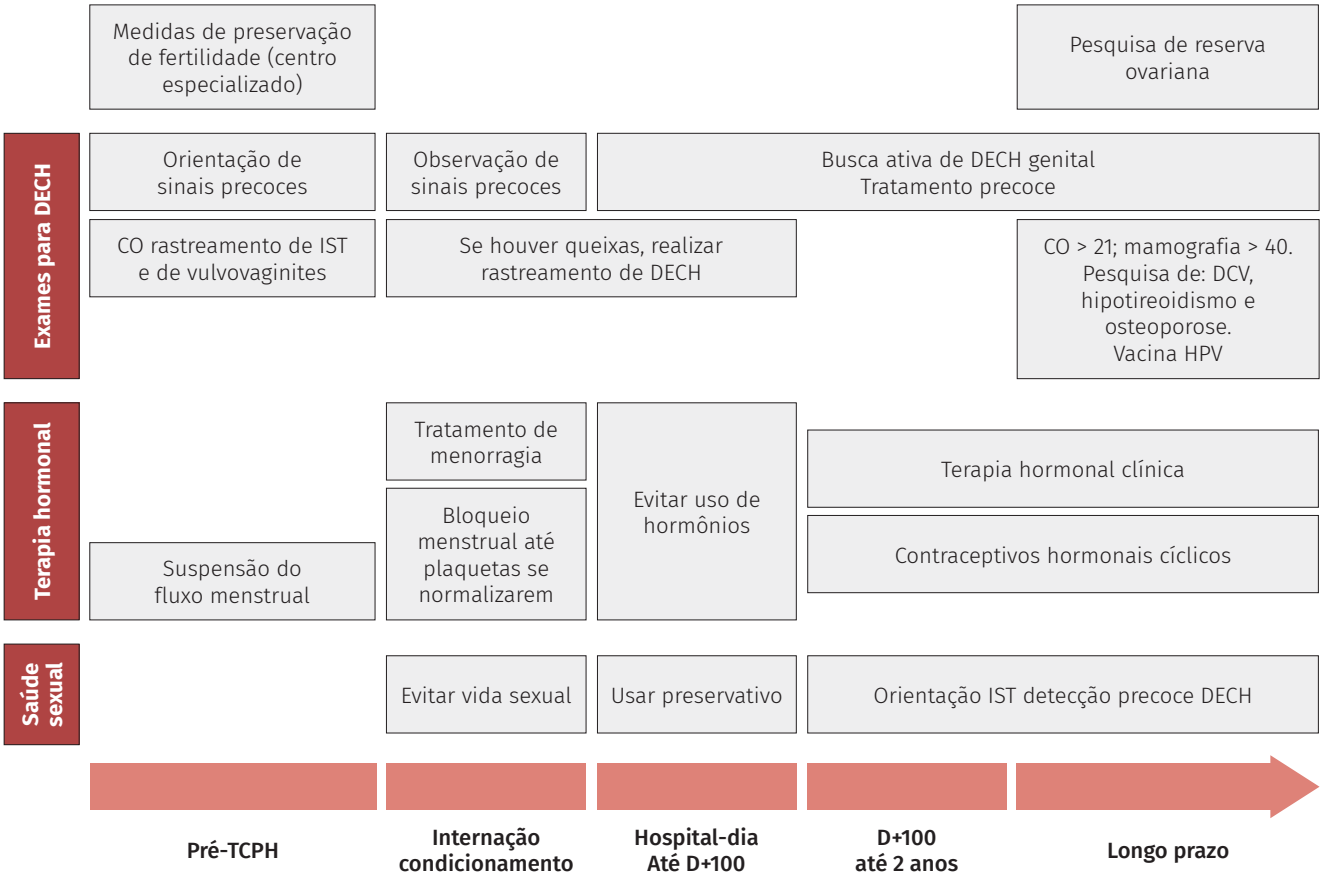

Figura 4. Linha do tempo de cuidados ginecológicos das mulheres submetidas ao TMO

REFERÊNCIAS

1. Chang K, Merideth MA, Stratton P. Hormone Use for Therapeutic Amenorrhea and Contraception During Hematopoietic Cell Transplantation. Obst Gynecol. 2015;126:779-84. doi.org/10.1016/j.bbmt.2019.07.038
2. Carreras E, Dufour C, Mohty M, Kroger N. Preface. The EBMT Handbook. doi.org/10.1007/978-3-030-02278-5
3. Majhail NS. Long-term complications after hematopoietic cell transplantation. Hematol Oncol Stem Cell Ther. 2017;10:220-7. doi.org/10.1016/j.hemonc.2017.05.009
4. Bahtia S. Long-term health impacts of hematopoietic stem cell transplantation inform recommendations for follow-up. Expert Rev. Hematolol. 2011;4(4):437-54. doi.org/10.1586/ehm.11.39
5. Carreras E, Rambaldi A. Evaluation and Counseling of Candidates. The EBMT Handbook. doi.org/10.1007/978-3-030-02278-5-11
6. Kornik RI, Rustagi AS. Vulvovaginal Graft-Versus-Host Disease. Obstetrics and Gynecology. Clin N Am. 2017;44:457-92. doi.org/10.1016/j.ogc.2017.05.007
7. Lee S, Klein JP, Barrett AJ, Ringden O, Antin JH, Cahn JY, et al. Severity of chronic graft-versus-host disease: association with treatment-related mortality and relapse. Blood. 2002;100(2):406-14. doi:org/10.1182/blood.V100.2.406
8. Lee SJ, Vogelsang G, Gilman A, Weisdorf DJ, Pavletic S, Antin JH, et al. A survey of diagnosis, management and grading of chronic GVHD. Biol Blood Marrow Transplant. 2002;8:32-39. https://doi.org/10.1053/bbmt.2022.v8.pm11846354
9. Negrin RS, Chao N J, Rosmarin AG. Donor Selection for hematopoietic cell transplantation. UpToDate. 2021.
10. Sonigo C, Beau I, Binart N, Grynberg M. The Impact of Chemotherapy on the Ovaries: Molecular Aspects and the Prevention of Ovarian Damage. Int J Mol Sci. 2019;20(21):5342. doi: 10.3390/ijms20215342
11. Kalich-Philosoph L, Roness H, Carmely A, Fishel-Bartal M, Ligumsky H, Paglin S, et al. Cyclophosphamide triggers follicle activation and "burnout"; AS101 prevents follicle loss and preserves fertility. Sci Transl Med. 2013;5(185):185ra62. doi: 10.1126/scitranslmed.3005402
12. Tauchmanová L, Selleri C, De Rosa G, Esposito M, Orio F Jr, Palomba S, et al. Gonadal status in reproductive age women after haematopoietic stem cell transplantation for haematological malignancies. Hum Reprod. 2003;18:1410-16. doi.org/10.1093/humrep/deg295
13. Overbeek A, van den Berg MH, van Leeuwen FE, Kaspers GJ, Lambalk CB, van Dulmen-den Broeder E. Chemotherapy-related late adverse effects on ovarian function in female survivors of childhood and young adult cancer: A systematic review. Cancer Treat Rev. 2017;53:10-24. doi: 10.1016/j.ctrv.2016.11.006. Epub 2016 Nov 24. PMID: 28056411
14. Murphy J, McKenna M, Abdelazim S, Battiwalla M, Stratton P. A Practical Guide to Gynecologic and Reproductive Health in Women Undergoing Hematopoietic Stem Cell Transplant. Biol Blood Marrow Transplant. 2019;25:331-43. doi: https://doi.org/10.1016/j.bbmt.2019.07.038
15. Jacobson M, Wong J, Li A, Wolfman WL. Vulvovaginal graft-versus-host disease: a review. Climacteric. 2019;22(6):603-9. DOI: 10.1080/13697137.2019.1635580
16. Aki SZ, Inamoto Y, Carpenter PA, Storer BE, Sandmaier BM, Lee SJ, et al. Confounding factors affecting the National Institutes of Health (NIH) chronic graft-versus-host disease organ-specific score and global seve-rity. Bone Marrow Transplant. 2016;51:1350-3.
17. Stratton P, Turner ML, Childs R, Barret J, Bishop M, Wayne AS, et al. Vulvovaginal Chronic Graft-Versus-Host Disease with Allogeneic Hematopoietic Stem Cell Transplantation. Obstet Gynecol. 2007;110(5):1041-9. doi: 10.1097/01.AOG.0000285998.75450.86
18. Frey Tirri B, Häusermann P, Bertz H, Greinix H, Lawitschka A, Schwarze CP, et al. Clinical guidelines for gynecologic care after hematopoietic SCT. Report from the international consensus project on clinical practice in chronic GVHD. Bone Marrow Transplant. 2015;50:3-9. doi:10.1038/bmt.2014.242
19. Spiryda LB, Laufer MRm, Soiffer RJ, Antin JA. Graft-versus-host disease of the vulva and/or vagina: diag-nosis and treatment. Biol Blood Marrow Transplant. 2003;9(2):760-5. doi.org/10.1016/j.bbmt.2003.08.001
20. Joshi S, Savani BN, Chow EJ, Gilleece MH, Halte RJ, Jacobsohn DA, et al. Clinical guide to fertility preservation in hematopoietic cell transplant recipients. Bone Marrow Transplant. 2014;49:477-84. doi.org/10.1038/bmt.2013.211
21. Piccioni P, Scirpa P, D'Emili I, Sora F, Scarciglia M, Laurenti L, et al. Hormonal replacement therapy ater stem cell transplantation. Maturitas. 2004;49(4):327-33. doi.org/10.1016/j.maturitas.2004.02.015
22. Patel A, Schwarz EB. Cancer and contraception. Contraception. 2012;86:191-8. doi.org/10.1016/j.contraception.2012.05.008
23. Salooja N, Szydlo RM, Socie G, Rio B, Chatterjee R, Ljungman P, et al. Pregnancy outcomes after peripheral blood or bone marrow transplantation: a retrospective survey. Lancet. 2001;358(9278):271-6. doi.org/10.1016/S0140- 6736(01)05482-4
24. Sri T, Merideth MA, Pulanic TK, Childs R, Stratton P. Human papillomavirus reactivation following treatment of genital graft-versus-host disease. Transpl Infect Dis. 2013:15:E148-51. DOI: 10.1111/tid.12098
25. Stratton P, Battiwalla M, Abdelazim S, Wood LV, Yu Q, Pinto L, et al. Immunogenicity of HPV Quadrivalent Vaccine in Women after Allogeneic HCT is Comparable to Healthy Volunteers. Abstracts/Biol Blood Marrow Transplant. 2018;24(3 Suppl):S25-S118. doi.org/10.1016/j.bbmt.2017.12.656
26. Cordonnier C, Einarsdottir S, Cesaro S, Di Blasi R, Mikulska M, Rieger C, et al. Vaccination of haemopoietic stem cell transplant recipients: guidelines of the 2017 European Conference on Infections in Leukaemia (ECIL7). Lancet Infect Dis. 2019;10(6):200-12.
27. Fontana F, Cruz L, Pereira G. Ofício nº 203/2021/CGPNI/DEIDT/SVS/MS; Ministério da Saúde, Secretaria de Vigilância em Saúde; 03/03/2021. Available from: https://sei.saude.gov.br/sei
28. Tanweer MS, Aljurf M, Savani BN, Iqbal PK, Hashmi S. Lower Genital Tract Precancer and Cancer in Hematopoietic Cell Transplant Survivors and the Role of HPV: A Systematic Review and Future Perspectives. Clin Hematol Int. 2019;1(3):142-53. doi: org/10.2991/chi.d.190519.001
29. Moscicki AB, Flowers L, Huchko MJ, Long ME, MacLaughlin KL, Murphy J, et al. Guidelines for cervical cancer screening in immunosuppressed women without HIV infection. J Low Genit Tract Dis. 2019;23:87-101. doi: 10.1097/LGT.0000000000000468
30. Inamoto Y, Shah NN, Savani BN, Shaw BE, Abraham AA, Ahmed IA, et al. Secondary solid cancer screening following hematopoietic cell transplantation. Bone Marrow Transplant. 2015;50:1013-23. doi.org/10.1038/bmt.2015.63
31. Urban LABD, Chala LF, Bauab SDP, Schaefer MB, Santos RPD, Maranhão NMA, et al. Breast Cancer Screening: Updated Recommendations of the Brazilian College of Radiology and Diagnostic Imaging, Brazilian Breast Disease Society, and Brazilian Federation of Gynecological and Obstetrical Associations. Rev Bras Ginecol Obstet. 2017;39(10):569-75.
32. Salooja N, Shoham Z, Dalle JH. Endocrine Disorders, Fertility and Sexual Health. In: Carreras E, Dufour C, Mohty M, Kröger N (Eds.). Cham: Springer; 2019.
33. Sgarbi JA, Teixeira PF, Maciel LM, Mazeto GM, Vaisman M, Montenegro Junior RM, et al. The Brazilian consensus for the clinical approach and treatment of subclinical hypothyroidism in adults: recommendations of the thyroid Department of the Brazilian Society of Endocrinology and Metabolism. Arq Bras Endocrinol Metab. 2013;57(3):166-83.