Neuroblastoma – revisão da literatura com caso ilustrativo

Neuroblastoma – literature review with illustrative case

Marcio Luís Duarte[1], Élcio Roberto Duarte[2], Jael Brasil de Alcantara Ferreira[3]

RESUMO

Neoplasias na infância são incomuns, mas ainda são a principal doença relacionada a morte em crianças. Os tumores sólidos representam cerca de 30% de todas as neoplasias malignas pediátricas, sendo o tumor de Wilms e o neuroblastoma duas das malignidades abdominais mais comuns. O neuroblastoma acomete principalmente a faixa etária entre 2 meses e 2 anos, sendo ligeiramente mais comum em meninos caucasianos. O neuroblastoma é a neoplasia maligna sólida extracraniana pediátrica mais comum e, de todas as malignidades, a segunda - 10% de todas as neoplasias. Apresenta associação com as Síndromes de Klippel-Feil, alcoólica fetal, fenil--hidantoínicas, doença de Hirschsprung e, também, com a de Beckwith-Wiedemann. Quanto mais jovem o paciente ao diagnóstico, maior sua chance de sobrevivência. Os exames de imagem - ultrassonografia, tomografia computadorizada e ressonância magnética - apresentam alta acurácia. Os exames de imagem, em conjunto com a clínica do paciente e dados epidemiológicos, permitem o diagnóstico dos tumores renais pediátricos, mas o exame anatomopatológico ainda é indispensável.

PALAVRAS-CHAVE: Neuroblastoma, ultrassonografia, tomografia computadorizada por raios X

ABSTRACT

Although uncommon, childhood neoplasms are still the main death-related illness in children. Solid tumors represent about 30% of all pediatric malignancies, with Wilms' tumor and neuroblastoma being two of the most common abdominal malignancies. Neuroblastoma mainly affects the age group between 2 months and 2 years, being slightly more common in Caucasian boys. Neuroblastoma is the most common pediatric extracranial solid malignancy and, of all malignancies, the second – 10% of all neoplasms. It is associated with Klippel-Feil, fetal alcoholic, phenytoin/hydantoin and Beckwith-Wiedemann's syndromes, as well as with Hirschsprung's disease. The younger the patients at diagnosis, the greater their chance of survival. Imaging exams – ultrasound, computed tomography and magnetic resonance – are highly accurate. Imaging exams, together with the patient's clinic and epidemiological data, allow the diagnosis of pediatric kidney tumors, but the anatomopathological exam is still indispensable.

KEYWORDS: Neuroblastoma, ultrasonography, X-ray computed tomography

INTRODUÇÃO

Neoplasias na infância são incomuns, mas ainda são a principal doença relacionada à morte em crianças (1). Os sintomas ocasionalmente são vagos e insidiosos, como febre e perda de peso, sendo o diagnóstico precoce crítico para o prognóstico do paciente (2). A detecção de uma massa retroperitoneal é o principal sintoma nesses pacientes e, devido à sua natureza agressiva e à alta probabilidade de doença metastática no momento do diagnóstico, o neuroblastoma é responsável por quase 15% de toda a mortalidade pediátrica por câncer (3). O neuroblastoma é o câncer mais comumente diagnosticado na infância, e 41% dos pacientes com neuroblastoma recebem o diagnóstico nos primeiros 3 meses de vida (3).

Os tumores sólidos representam cerca de 30% de todas as neoplasias malignas pediátricas, tendo o tumor de Wil-

[1] Mestre em Saúde Baseada em Evidências pela Unifesp. Radiologista musculoesquelética da WebImagem, São Paulo/SP, Brasil.
[2] Médico especialista em Ultrassonografia. Médico Chefe do Setor de Ultrassonografia do Hospital Irmã Dulce, Praia Grande/SP, Brasil.
[3] Radiologista. Radiologista chefe da Brasil Imagem Medicina Diagnóstica, Santos/SP, Brasil.

ms e o neuroblastoma como duas das malignidades abdominais mais comuns, sendo o neuroblastoma a neoplasia maligna sólida extracraniana mais comum, e, de todas as malignidades, a segunda – 15% de todas as neoplasias –, atrás apenas da leucemia (3). Deve-se levar em conta que o neuroblastoma renal primário é raro, correspondendo a 30-35% de todos os neuroblastomas, assim como sua hemorragia maciça (4,5).

RELATO DE CASO

Paciente com 02 anos de vida, sexo masculino, com dor no quadril direito e claudicação há quatro meses, piorando desde então, até parar de deambular, e com acompanhamento ortopédico, sendo tratado para artrite no local. Durante a internação, mãe referiu episódios de vômitos e diarreia, além de distensão abdominal, prostração e episódio de taquicardia, negando dor abdominal. Nega uso de medicação anterior, intercorrências gestacionais ou pós-natais.

Ao exame físico, apresentou-se descorado 2+/4+, sopro sistólico no foco mitral, abdome distendido, com fígado a 4 cm do rebordo costal direito, baço a 3 cm do rebordo costal esquerdo, doloroso à palpação profunda nos quadrantes superiores e descompressão brusca negativa. Criptorquidia esquerda e adenopatias de 0,5 mm, não dolorosas no pescoço e nas axilas. Cotovelo esquerdo e joelhos aumentados de tamanho sem sinais flogísticos, com atrofia dos membros inferiores. Peso: 11kg (desnutrido moderado-grave).

A radiografia dos membros inferiores demonstra rarefação óssea dos fêmures, tíbias e fíbulas (Figura 1). A ultrassonografia do quadril direito apresenta sinovite. A ultrassonografia abdominal demonstra formação expansiva heterogênea, irregular e mal delimitada, com vascularização ao estudo com Doppler no lobo hepático direito e outra formação expansiva, esta arredondada, de limites imprecisos, predominantemente hipoecogênica, com calcificações e vascularização ao estudo com Doppler, medindo cerca de 3,7 x 2,1 cm em seus maiores eixos na topografia da adrenal direita (Figura 2).

A tomografia computadorizada (TC) demonstra múltiplas formações hepáticas arredondadas, predominantemente hipodensas, bem delineadas, com impregnação heterogênea após a infusão do meio de contraste, destacando-se uma no lobo direito, medindo cerca de 11,0 x 8,3 x 6,45 cm em seus maiores eixos, podendo corresponder a metástases (Figura 3). Observam-se também linfonodomegalias bilaterais, peri-hilares para-aórticas esquerdas e interaortocavais de aspecto confluente e uma formação expansiva, ovoide, heterogênea, predominantemente hipodensa, com calcificações em seu interior, medindo cerca de 3,7 x 2,2 cm em seus maiores eixos na adrenal direita, podendo corresponder a um neuroblastoma (Figura 3). O estudo anatomopatológico da massa da região adrenal direita concluiu tratar-se de um neuroblastoma, sendo o paciente encaminhado para a quimioterapia.

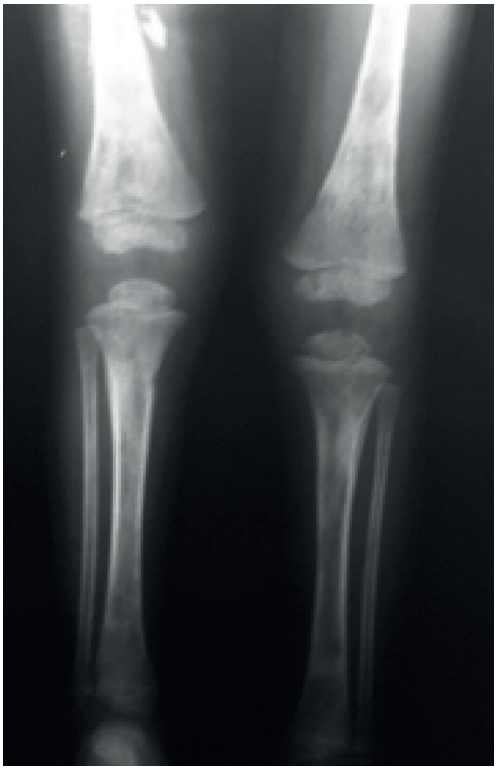

Figura 1: Radiografia dos membros inferiores na incidência anteroposterior, demonstrando rarefação óssea.

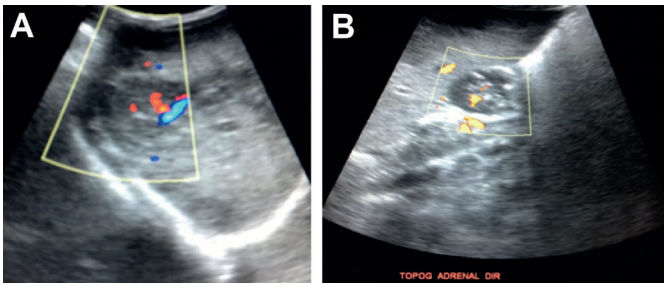

Figura 2: Em A, ultrassonografia hepática demonstrando formação expansiva com vascularização ao estudo com Doppler, de provável etiologia metastática. Em B, formação expansiva com vascularização ao estudo com Doppler na região da adrenal direita, correspondendo a um neuroblastoma.

DISCUSSÃO

O diagnóstico pelos métodos de imagem – ultrassonografia, TC e ressonância magnética (RM) – apresenta alta acurácia (6). O neuroblastoma é exibido como um tumor altamente imunogênico, como demonstrado pelo grande número de antígenos, originado de células da crista neural. Esta neoplasia pode ser indiferenciada ou pouco diferenciada, precisando do reconhecimento precoce para melhorar o seu prognóstico e tratamento (4,7,8).

O neuroblastoma apresenta-se, na ultrassonografia, como uma massa suprarrenal sólida, heterogênea, mal de-

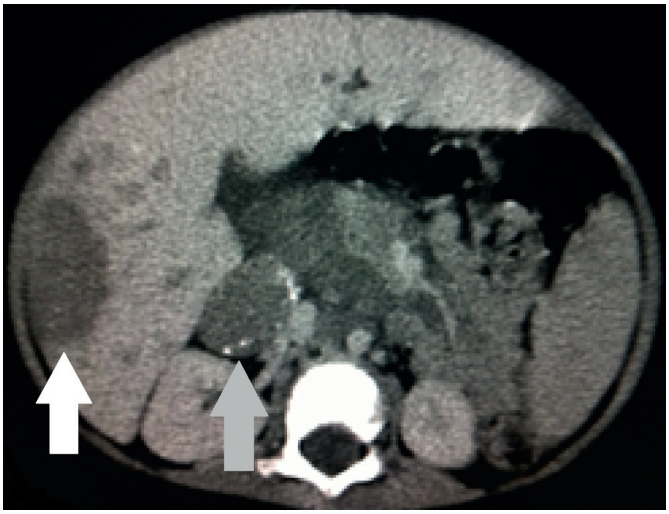

Figura 3: Tomografia computadorizada no corte axial sem contraste, demonstrando formação expansiva no lobo hepático direito de provável etiologia metastática (seta branca) e outra formação expansiva está na região da adrenal direita com calcificações (seta cinza), correspondendo a um neuroblastoma.

finida, podendo apresentar calcificações, necrose e hemorragia (3). Um "lóbulo" com ecogenicidade aumentada em parte de uma massa tumoral é um achado secundário ao padrão de crescimento do tumor, mas, segundo Amundson *et al*, este "lóbulo" foi diagnosticado ao estudo anatomopatológico como neuroblastoma em todos os casos em que foi identificado na ultrassonografia, apresentando alta especificidade ao método (9).

Tanto na TC como na RM, o neuroblastoma é caracterizado como uma massa mal definida, ocupando a maior parte da região central do abdome. Verifica-se envolvimento/deslocamento dos grandes vasos, vasos renais e extensão para linfonodos periaórticos e retrocrurais (2,3). Calcificações ocorrem em 90-95% dos casos, sendo melhor caracterizadas pela TC (3). A disseminação em torno das artérias celíaca e mesentérica superior diferencia o neuroblastoma do tumor de Wilms, visto que é mais comum no primeiro (3).

Para o diagnóstico do neuroblastoma, a RM apresenta alta sensibilidade, mas a cintilografia com metaiodobenzilguanidina tem especificidade maior (3,10). No entanto, a combinação entre os dois métodos aumenta a sensibilidade e a especificidade para o diagnóstico, melhorando, assim, a acurácia do diagnóstico (10).

Histologicamente, o neuroblastoma se enquadra em uma categoria de tumores malignos de pequenas células redondas (3). Esses tumores demonstram células pequenas, redondas e relativamente indiferenciadas (3). Às vezes, são chamados de "azuis", porque possuem grandes núcleos hipercromáticos e uma borda fina do citoplasma (3). No neuroblastoma, pequenos grupos de células podem ser separados por uma matriz fibrilar que forma pseudorosetas (às vezes, chamadas de rosetas de Homer-Wright) (3). Os marcadores imuno-histoquímicos para marcadores biológicos, como a enolase específica de neurônios, a proteína S-100 e a cromogranina, podem ser usados para auxiliar no diagnóstico histológico do neuroblastoma (3).

O tratamento consiste em quimioterapia e, quando necessário em pacientes de alto risco, a nefrectomia é realizada, assim como, por vezes, a radioterapia (3). Quanto mais jovem o paciente ao diagnóstico, principalmente menores que um ano de idade, maior sua chance de sobrevivência (3).

O aumento da sobrevivência desses tumores renais deve-se ao resultado de uma melhora ao acesso e melhora das técnicas diagnósticas, modalidades de tratamento e cuidados multidisciplinares com esses pacientes (11).

CONCLUSÃO

Relatamos um caso de neuroblastoma documentado pela ultrassonografia e pela tomografia computadorizada, demonstrando a necessidade de correlação entre os métodos de imagem e os dados clínicos para o correto diagnóstico do paciente.

REFERÊNCIAS

1. La Parra Casado C, Muro Velilla D, Molina Fàbrega R, Sangüesa Nebot C. Radiologia. 2008 May-Jun;50(3):215-24. Radiologic findings in non-Wilms renal tumors in children. Radiologia. 2008 May-Jun;50(3):215-24.
2. Dickson PV, Sims TL, Streck CJ, McCarville MB, Santana VM, McGregor LM, Furman WL, Davidoff AM. Avoiding misdiagnosing neuroblastoma as Wilms tumor. J Pediatr Surg. 2008 Jun;43(6):1159-63.
3. Swift, C. C., Eklund, M. J., Kraveka, J. M., & Alazraki, A. L. (2018). Updates in Diagnosis, Management, and Treatment of Neuroblastoma. RadioGraphics, 38(2), 566-580.
4. Malaise O, Vandenbosch K, Uyttebroeck A, Renard M, Bricteux G. Retroperitoneal mass in children: clinical cases of Wilms tumor and neuroblastoma. Rev Med Liege. 2010 Mar;65(3):115-6.
5. Masuda H, Azuma H, Nakajima F, Watsuji T, Katsuoka Y. Adult Wilms tumor with calcification untreated for 5 years--a case report. BMC Urol. 2004 Jun 5;4:5.
6. Rosenfield NS, Leonidas JC, Barwick KW. Aggressive neuroblastoma simulating Wilms tumor. Radiology. 1988 Jan;166(1 Pt 1):165-7.
7. Schmitt J, Keller A, Nourkami-Tutdibi N, Heisel S, Habel N, Leidinger P, Ludwig N, Gessler M, Graf N, Berthold F, Lenhof HP, Meese E. Autoantibody signature differentiates Wilms tumor patients from neuroblastoma patients. PLoS One. 2011;6(12):e28951. Epub 2011 Dec 16.Fan R. Primary renal neuroblastoma--a clinical pathologic study of 8 cases. Am J Surg Pathol. 2012 Jan;36(1):94-100.
8. Raab CP, Gartner JC Jr. Diagnosis of childhood cancer. Prim Care. 2009 Dec;36(4):671-84.
9. Tsuchida Y, Saito S, Honna T, Makino S, Iwanaka T. Diagnosis and treatment of Wilms tumor. Gan To Kagaku Ryoho. 1983 Oct;10(10):2117-24.
10. Kline NE, Sevier N. Solid tumors in children. J Pediatr Nurs. 2003 Apr;18(2):96-102.
11. Meersman A, Wojciechowski M, Vaneerdeweg W, Jorens P, Michiels E, Ramet J. Acute retroperitoneal hemorrhage and shock as presenting signs of neuroblastoma in an infant. Pediatr Emerg Care. 2008 Jan;24(1):37-8.

✉ Endereço para correspondência
Marcio Luís Duarte
Avenida General San Martin, 153
11.030-251 – Santos/SP – Brasil
☎ (13) 3261-6024
marcioluisduarte@gmail.com

Recebido: 4/8/2019 – Aprovado: 16/12/2019