REINALDO ABDALA JÚNIOR

Influência da largura de banda na dimensão de artefatos provenientes de fios e braquetes ortodônticos nas sequências de pulso SE, GRE2D, GRE3D e UTE

São Paulo

2020

REINALDO ABDALA JÚNIOR

Influência da largura de banda na dimensão de artefatos provenientes de fios e braquetes ortodônticos nas sequências de pulso SE, GRE2D, GRE3D e UTE

Versão Corrigida

Tese apresentada à Faculdade de Odontologia da Universidade de São Paulo, pelo Programa de Pós-Graduação em Ciências Odontológicas para obter o título de Doutor em Ciências.

Área de Concentração: Diagnóstico Bucal, Radiologia Odontológica e Imaginologia

Orientadora: Profa. Dra. Emiko Saito Arita

São Paulo

2020

Autorizo a reprodução e divulgação total ou parcial deste trabalho, por qualquer meio convencional ou eletrônico, para fins de estudo e pesquisa, desde que citada a fonte.

Catalogação da Publicação
Serviço de Documentação Odontológica
Faculdade de Odontologia da Universidade de São Paulo

Abdala Júnior, Reinaldo.
Influência da largura de banda na dimensão de artefatos provenientes de fios e braquetes ortodônticos nas sequências de pulso SE, GRE2D, GRE3D e UTE / Reinaldo Abdala Júnior; orientadora Emiko Saito Arita. -- São Paulo, 2020.
92 p. : fig., tab., graf. ; 30 cm.

Tese (Doutorado) -- Programa de Pós-Graduação em Diagnóstico Bucal, Radiologia Odontológica e Imaginologia. -- Faculdade de Odontologia da Universidade de São Paulo.
Versão corrigida.

1. Ressonância magnética. 2. Largura de banda. Artefatos de susceptibilidade. 3. Sequências de pulso e aparelhos ortodônticos. I. Arita, Emiko Saito. II. Título.

Abdala Júnior R. Influência da largura de banda na dimensão de artefatos provenientes de fios e braquetes ortodônticos nas sequências de pulso SE, GRE2D, GRE3D e UTE. Tese apresentada à Faculdade de Odontologia da Universidade de São Paulo para obtenção do título de Doutor em Ciências.

Aprovado em: 19/06/2020

Banca Examinadora

Prof(a). Dr(a). Claudio Fróes de Freitas

Instituição: FOUSP Julgamento: APROVADO

Prof(a). Dr(a). Solange Mongelli de Fantini

Instituição: FOUSP Julgamento: APROVADO

Prof(a). Dr(a). Marcelo Eduardo Pereira Dutra

Instituição: UNINOVE Julgamento: APROVADO

AGRADECIMENTOS

Em primeiro lugar, agradeço à minha família: *Meu pai, um incansável trabalhador.* Minha mãe, exemplo de caráter, que sempre me apoiou e fez o impossível para me guiar pelo caminho certo. Meu irmão, grande apoio em todos os momentos. E ao meu *filho*, que representa a razão de eu me levantar todos os dias e *lutar.*

Ao meu tio Ronaldo Abdala, pelos exemplos e pelo apoio em minhas pesquisas; aos colegas e sócios do CROD, onde iniciei os caminhos pela área de radiologia, agradeço pelos ensinamentos, pela troca de experiências e pelo incentivo.

A todos os professores que estiveram sempre disponíveis para me ajudar, esclarecer e ensinar, e ainda tinham tempo para prazerosas conversas nos corredores, na sala da “Cidinha” e no almoço. Preciso ainda agradecer em especial à professora e minha orientadora Dra. Emiko Saito Arita, por ter acreditado em mim desde o momento em que me conheceu, por ter me apoiado no mestrado e ter me aceitado no doutorado. Pela honra de muitas vezes me chamar de “sócio”, e por me desafiar a crescer constantemente. Pelos ensinamentos e sabedoria transmitidos, pelo incentivo e pelos exemplos de dedicação ao trabalho.

Ao PhD Jerome Ackerman, um anjo que me aceitou no Hospital geral de Massachusetts durante seis meses, tentando entender meu reduzido inglês, com a paciência das pessoas de grande coração.

Aos pós-graduandos da área de Diagnóstico Bucal, pela amizade, pela boa convivência, apoio e pela troca de experiências.

Aos amigos Arthur Rodriguez Gonzales Cortes e Eduardo Massaharu Aoki. Não há dificuldade que nos faça parar nem problema que nos faça desistir quando temos ao nosso lado amigos que nos dão apoio incondicional. Em todas as minhas vitórias da pós essa dupla esteve comigo.

Aos funcionários da Faculdade de Odontologia da Universidade de São Paulo , em especial à Maria Aparecida Pinto, pelo suporte na elaboração deste trabalho e pela amizade demonstrada no dia a dia.

À Coordenação de Aperfeiçoamento de Pessoal de Nível Superior (Capes), pela bolsa de Doutorado concedida.

À Universidade de São Paulo, onde sempre encontrei os recursos necessários para evoluir e alcançar as minhas metas.

Ao Centro Athinoula A. Martinos de Imagem Biomédica do Hospital Geral de Massachusetts (MGH), que utilizou os recursos fornecidos pelo Centro de Tecnologias Funcionais de Neuroimagem, P41EB015896, um subsídio para Recursos em Biotecnologia P41, apoiado pelo Instituto Nacional de Imagens Biomédicas e Bioengenharia (NIBIB), Institutos Nacionais de Saúde e Bioengenharia (NIBIB), Institutos Nacionais de Saúde.

RESUMO

Abdala Júnior R. Influência da largura de banda na dimensão de artefatos provenientes de fios e braquetes ortodônticos nas sequências de pulso SE, GRE2D, GRE3D e UTE [tese]. São Paulo: Universidade de São Paulo, Faculdade de Odontologia; 2020. Versão Corrigida.

A ressonância magnética é uma importante modalidade de imagem que não utiliza radiação ionizante, entretanto, como outros exames de diagnóstico, está sujeita a artefatos que podem comprometer a interpretação das imagens. Artefatos de susceptibilidade magnética ocorrem em materiais que respondem à aplicação de um campo magnético, aumentando ou diminuindo sua intensidade localmente. Diferentes materiais odontológicos, como os aparelhos ortodônticos, podem produzir artefatos de susceptibilidade magnética. O objetivo do presente trabalho foi estudar a influência da largura de banda (BW) na dimensão de artefatos provenientes de fios e braquetes ortodônticos. Foram avaliados três tipos de braquetes e dois fios ortodônticos, os quais foram escaneados em RM de 1,5 e 3,0 nas sequências de pulso SE, GRE2D, GRE3D e UTE. As sequências GRE a BW não promoveram redução de artefatos de susceptibilidade. Entretanto, houve acentuada redução de artefatos nas sequências SE e UTE com aumento de largura de banda em braquetes ortodônticos total ou parcialmente metálicos. Em relação aos fios ortodônticos, independentemente da sequência de pulso ou da largura de banda, a extensão dos artefatos impossibilitou a mensuração.

Palavras-chave: Ressonância magnética. Largura de banda. Artefatos de susceptibilidade. Sequências de pulso e aparelhos ortodônticos.

ABSTRACT

Abdala Júnior R. Influence of the bandwidth on the dimension of artifacts from orthodontic wires and brackets in the SE, GRE2D, GRE3D and UTE pulse sequences [thesis]. São Paulo: Universidade de São Paulo, Faculdade de Odontologia; 2020. Versão Corrigida.

Magnetic resonance imaging is an important imaging modality that does not use ionizing radiation, however, like other diagnostic tests, it is subject to artifacts that can compromise the interpretation of images. Magnetic susceptibility artifacts occur in materials that respond to the application of a magnetic field, increasing or decreasing its intensity locally. Different dental materials, such as orthodontic appliances, can produce magnetic susceptibility artifacts. The aim of this work was to study the influence of bandwidth (BW) on the dimension of artifacts from orthodontic wires and brackets. Three types of brackets and two orthodontic wires were evaluated, which were scanned at RM 1.5 and 3.0 in the SE, GRE2D, GRE3D and UTE pulse sequences. GRE to BW sequences did not reduce susceptibility artifacts. However, there was a marked reduction in artifacts in the SE and UTE sequences with increased bandwidth in orthodontic brackets, totally or partially metallic. Regarding orthodontic wires, regardless of the pulse sequence or bandwidth, the extension of the artifacts made it impossible to measure.

Keywords: Magnetic resonance. Bandwidth. Susceptibility artifacts. Pulse sequences and orthodontic appliances.

LISTA DE FIGURAS

Figura 2.1 - A) - Braquetes, bandas e fios em aço. B) – Quadrihelix. C) - Expansor palatino Hirax. D) - Placa lábio ativa 29

Figura 2.2 - A) - Artefatos de movimento (peristaltismo) na RM pélvica com pouco contraste da imagem do útero. B) - Redução dos artefatos após administração de medicamento para redução dos movimentos intestinais 31

Figura 2.3 - A) - Imagem com FOV 24x18cm apresentando artefatos de aliasing (setas em vermelho). B) - O mesmo paciente com FOV = 24x24cm 33

Figura 2.4 - A) - corte sagital em RM sem aparelho metálico. B) - corte sagital TSE demostrando a extensão do artefato de susceptibilidade magnética (raio de 7,4cm) do paciente com aparelho ortodôntico metálico 34

Figura 2.5 - Medições das dimensões do suporte ortodôntico, comparadas com as imagens de ressonância magnética 42

Figura 4.1 - Braquetes ortodônticos cerâmico, INOX e CCM 49

Figura 4.2 - Recipiente plástico de PVC utilizado 51

Figura 4.3 - Componentes químicos utilizados na preparação da solução que envolveu os aparelhos ortodônticos. A) - sulfato de níquel hexahidratado; B) - ágar; C) - NaCl 52

Figura 4.4 - Agitador magnético utilizado, o qual, por meio de uma barra magnética giratória, promoveu a mistura de todos os componentes químicos da solução durante o período de aquecimento desta 53

Figura 4.5 - Fantoma com braquetes utilizados no estudo. A) - braquete cerâmico. B) - raquete CCM. C) - braquete INOX 53

Figura 4.6 - Fantoma com fios ortodônticos de A) - NiTi e B) - SS apoiados sobre a primeira (1ª) camada de ágar 54

Figura 4.7 – A) - vista lateral do fantoma com o nível (linha em vermelho) da 1ª camada de ágar. B) - braquetes sobre a primeira camada de ágar na vista superior. C) - vista lateral com a linha (vermelha) superior, correspondente ao nível da segunda (2ª) camada de ágar. D) - vista superior com a segunda camada adicionada 56

Figura 4.8 - A) - Fantoma se encontra na entrada do gantry do aparelho de RM, onde se observam as linhas (vermelhas) do laser perpendiculares, indicando o centro da base do fantoma. B) - Fantoma conduzido ao centro magnético do aparelho de RM pela mesa do aparelho de RM 58

Figura 4.9 - Delimitação da área dos braquetes, por meio do ajuste dos valores de threshold e utilizando a ferramenta “ROI MANAGER” do software ImageJ. A) - Cerâmica, B) - INOXe C) - CCM 59

Figura 4.10- Conjunto de braquetes: linhas representam diferentes sequências de pulso em RM 1.5 (GRE-2D, GRE-3D, SE e UTE). Colunas correspondem às variações de BW (260, 780 e 1680) 61

Figura 4.11- Conjunto de braquetes: linhas representam diferentes sequências de pulso em RM 3.0 (GRE-2D, GRE-3D, SE e UTE). Colunas correspondem às variações de BW (260, 780 e 1680) 62

Figura 5.1 A (Fantoma de fios ortodônticos–Imagem coronal - GRE 2D 780Hz/pixel), B (Fantoma de fios ortodônticos - UTE 780Hz/pixel) 63

LISTA DE GRÁFICOS

Gráfico 2.1 - Área do artefato x BW para SE em RM 3T 37

Gráfico 2.2 - Demonstração da relação da redução de artefatos de metal com o tamanho da matriz e a largura de banda 38

Gráfico 6.1 - Boxplots para áreas segundo braquete.....73

Gráfico 6.2 - Dispersão das áreas avaliadas segundo aparelhos de ressonância, sequência de pulso, largura da banda e braquete 74

Gráfico 6.3 - Dispersão das áreas avaliadas segundo aparelhos de ressonância, sequência de pulso e largura de banda, para braquete **cerâmico** 75

Gráfico 6.4 - Dispersão das áreas avaliadas segundo aparelhos de ressonância, sequência de pulso e largura de banda, para braquete **CCM** 76

Gráfico 6.5 - Dispersão das áreas avaliadas segundo aparelhos de ressonância, sequência de pulso e largura da banda, para braquete **INOX** 77

LISTA DE TABELAS

Tabela 2.1- Parâmetros de imagem das sequências utilizadas 40

Tabela 4.1- Braquetes ortodônticos 50

Tabela 4.2- Fios ortodônticos 50

Tabela 6.1- Valores das áreas do braquete cerâmico, em relação a BW (260, 780 e 1680), campo magnético (1,5 e 3,0T) e variação percentual 66

Tabela 6.2- Valores das áreas do braquete CCM, em relação a BW (260, 780 e 1680), campo magnético (1,5 e 3,0 T) e variação percentual 67

Tabela 6.3- Valores das áreas do braquete INOX, em relação a BW (260, 780 e 1680) e campo magnético (1,5 e 3,0 T), e variação percentual 68

Tabela 6.4- Comparação entre a porcentagem de variação das áreas dos braquetes (Cerâmico, CCM e INOX) e a variação de BW nas sequências de pulso (GRE2D, GRE3D, SE e UTE) – RM1,5T 69

Tabela 6.5- Comparação entre a porcentagem de variação das áreas dos braquetes (cerâmico, CCM e INOX) e a variação de BW nas sequências de pulso (GRE2D, GRE3D, SE e UTE) – RM3,0T 70

Tabela 6.6- Valor real da área dos braquetes, média e desvio padrão, segundo fatores avaliados 72

Tabela 6.7- ANOVA para áreas por braquete 78

Tabela 6.8- Média e desvio padrão da área, segundo fatores avaliados por braquete 79

LISTA DE ABREVIATURAS E SIGLAS

2D	duas dimensões
3D	três dimensões
BW	largura de banda
CCM	cerâmico com canaleta e clipe metálico
DICOM	(Digital Imaging and Communications in Medicine)
DP	desvio padrão
DPR	densidade de prótons
Flair	inversão atenuada de fluido
FOV	campo de visão
GRE	(Gradiente Spin Eco)
GFRC	placas de fixação não degradáveis, reforçados com fibra de vidro
INOX	Aço inoxidável
kV	quilovoltagem
mA	miliamperagem
MAVRIC	combinação de imagens de ressonância variável de múltiplas aquisições
MnCl2	cloreto de manganês MnCl2
mM	milimolar
ms	milissegundo
NiSO4.6H2O	sulfato de níquel hexahidrato
NaCl	cloreto de sódio
NAI	nervo alveolar inferior
NiTi	níquel titânio
PVC	cloreto de polivinil
RF	radiofrequência
RI	região de Interesse
RM	ressonância magnética
SE	sequência spin eco
SEMAC	codificação de fatia para correção de artefato de metal
SNR	relação sinal/ruído
T	Tesla

Ti	titânio
TE	tempo de eco
TC	tomografia computadorizada helicoidal
TR	tempo de repetição
TSE	turbo spin eco
UTE	eco ultra rápido
GFRC	placas de fixação não degradáveis, reforçados com fibra de vidro
MSVAT-SPACE	aquisição de placas múltiplas com gradiente de ângulo de visão inclinado baseado em uma perfeição de amostragem com contrastes otimizados de aplicação usando evolução de ângulo diferente de rotação

LISTA DE SÍMBOLOS

p	nível de significância
%	porcentagem
1ª	primeira
2ª	segunda
s	segundos
mg	miligrama
g	grama
l	litro

SUMÁRIO

1 INTRODUÇÃO 23
2 REVISÃO DE LITERATURA 25
2.1 Utilidade da ressonância magnética em odontologia 25
2.2 Aquecimento induzido por radiofrequência 28
2.3 Artefatos em ressonância magnética 30
2.4 Sequências de pulsos 35
2.5 Largura de banda 36
2.6 Influência da largura de banda em artefatos de ressonância magnética 36
2.7 Influência das sequências de pulso e campo magnético nos artefatos de ressonância magnética 39
2.8 Artefatos e aparelhos ortodônticos 41
3 PROPOSIÇÃO 47
4 MATERIAL E MÉTODOS 49
4.1 Material 49
4.1.1 Aparelhos ortodônticos 49
4.1.2 Fantoma 50
4.*1.2.1 Recipiente plástico* 51
4.*1.2.2 Solução de Agar* 52
4.1.3 Softwares 53
4.1.4 Aparelhos de ressonância magnética 53
4.2 Método 55
4.2.1 Fantoma 55
4.2.2 Ressonância Magnética 57
4.2.3 Mensurações e softwares 59

5 RESULTADOS 63
6 ANÁLISE ESTATÍSTICA 65
6.1 Objetivo 65
6.2 Dados 65
6.3 Metodologia 71
6.4 Análise 71
7 DISCUSSÃO 81
8 CONCLUSÕES 85
REFERÊNCIAS 87

1 INTRODUÇÃO

A ressonância magnética (RM) é uma modalidade de imagem livre de radiação ionizante, que apresenta alta capacidade de diagnóstico em tecidos moles. Em virtude dessas distintas vantagens em relação às técnicas convencionais, vem sendo muito estudada e cada vez mais utilizada em exames médicos e odontológicos.

Resumidamente, a RM é o resultado da interação de um forte campo magnético externo principal (B0), que altera e alinha a direção dos momentos magnéticos dos núcleos dos átomos de hidrogênio. Posteriormente, pulsos de radiofrequência (B1) são aplicados. Estes (B1) são perpendiculares a B0, e têm o objetivo de afastar os momentos magnéticos, por um dado ângulo de desvio variável (de acordo com o pulso empregado) do alinhamento com B0[1]. Uma vez finalizada a fase de excitação, pelas sequências de pulso, durante os movimentos de relaxação transversal (T2) e longitudinal (T1), os núcleos emitem sinais que são captados pelas bobinas receptoras, decodificados e convertidos em imagem. Posteriormente, sinais de radiofrequência provenientes dos núcleos de hidrogênio durante o movimento de relaxação, são coletados por antenas ou bobinas receptoras, decodificados e convertidos em imagem[2]. Como outros exames de imagem, a RM apresenta artefatos que podem comprometer a qualidade dos exames e, consequentemente, sua interpretação. O conhecimento dessas alterações é importante para diferenciá-las de estruturas anatômicas e processos patológicos. Na RM, os artefatos podem ter origens diversas, como região de interfaces de estruturas de alto contraste (artefato de truncamento)[3], artefatos por movimentos voluntários e involuntários (artefatos de movimento)[4], estruturas anatômicas localizadas fora do campo de visão (FOV), mapeadas na extremidade oposta da imagem (artefatos *aliasing* ou envelopamento)[4], e artefatos de susceptibilidade magnética.

A susceptibilidade magnética consiste na capacidade de materiais responderem à aplicação de um campo magnético externo, aumentando-o ou diminuindo-o localmente[5, 6]. Existem materiais que promovem leve aumento no campo magnético local (materiais paramagnéticos), leve redução do campo (diamagnéticos), ou que elevam fortemente o campo magnético (ferromagnéticos). A susceptibilidade magnética tem como consequência ausência de sinal e/ou distorção geométrica da imagem[2, 4, 6].

Muitos componentes odontológicos são compostos por materiais ferromagnéticos (ou com características magnéticas), que promovem susceptibilidade magnética. O efeito desses materiais nos exames de ressonância são artefatos que podem comprometer, e até mesmo inviabilizar, avaliações na região de cabeça e pescoço. Dentre esses materiais, os braquetes ortodônticos são dispositivos intraorais encontrados frequentemente na população. Estudos demonstram que muitos desses aparelhos podem produzir artefatos, prejudicando avaliações diversas em RM, como hipertensão intracraniana idiopática[7], distúrbios convulsivos[8], neoplasias e infecções[9-11], bem como avaliações da articulação temporomandibular[12].

Os braquetes podem ser confeccionados com diferentes materiais, e os de aço inoxidável (SS), são os mais utilizados na montagem dos aparelhos ortodônticos fixos. Como alternativa aos braquetes INOX, há os braquetes estéticos cerâmicos e os cerâmicos com canaleta e clipe metálico (CCM)[13].

As escolhas da sequência de pulso pelo operador do equipamento podem determinar o adequado contraste e nitidez das imagens, bem como reduzir artefatos diversos inerentes à RM. É importante ressaltar que muitos autores[13] têm avaliado e comparado sequências de pulso específicas para a redução de artefatos, como codificação de fatia para correção de artefato de metal (SEMAC), combinação de imagens de ressonância variável de múltiplas aquisições(MAVRIC), e aquisição de placas múltiplas com gradiente de ângulo de visão inclinado baseado em uma perfeição de amostragem com contrastes otimizados de aplicação usando evolução de ângulo diferente de rotação (MSVAT-SPACE). Já estudos anteriores, que relatam redução de artefatos de susceptibilidade[14, 15], não contemplam a avaliação de benefícios específicos da variação da largura de banda (BW) em tais sequências, e tampouco em sequências de pulso disponíveis na maioria das ressonâncias magnéticas de 1,5 e 3,0 Tesla (T) como Spin Eco (SE), Gradiente Eco (GRE) e Ultra curto tempo de eco (UTE) em aparelhos ortodônticos.

As considerações até aqui apresentadas ressaltam a necessidade de estudos com diferentes sequências de pulso com variação de BW, com o objetivo de minimizar prejuízos na imagem de RM em pacientes que utilizam aparelhos ortodônticos.

2 REVISÃO DE LITERATURA

2.1 Utilidade da ressonância magnética em odontologia

Em 2001, Asaumi et al.[16] observaram as imagens de mixoma odontogênico em exame histopatológico, tomografia computadorizada helicoidal (TC) e RM. As características radiográficas convencionais, e até mesmo as imagens de TC do mixoma odontogênico podem ser indistinguíveis daquelas do ameloblastoma. Já a ressonância magnética revelou, na porção periférica da lesão, intensidade de sinal intermediário e homogênea na imagem em T1, e alta intensidade de sinal na T2, com realce no contraste T1, sinais indicativos de quantidade acentuada de feixes de colágenos. A porção central mostrou intensidade intermediária de sinal em T1 e T2, característica de uma matriz mucóide. Além disso, a ressonância magnética mostrou bem a extensão erosiva nas estruturas adjacentes, e a invasão entre as raízes dos dentes. Todas as características do exame de RM apontaram que a lesão não era de massa consistente compatível com ameloblastoma. Os autores concluíram que as características da TC e da RM se correlacionaram bem com as características histológicas e, portanto, a RM foi importante para descartar a hipótese de ameloblastoma.

Para diagnosticar linfoma maligno por meio da RM, Asaumi et al.[17] analisaram, como o auxílio dessa técnica, 18 lesões histopatologicamente comprovadas da moléstia em oito pacientes. Todas as 18 lesões mostraram quase as mesmas imagens em T1, T2 e Gd-T1, embora representassem quatro tipos de linfoma. As imagens mostraram intensidade homogênea de sinal, a saber: intermediários a levemente altas no T1, levemente altas no T2 e moderadamente aumentadas em Gd (gadolínio)-T1. Portanto, os casos de linfoma maligno mostraram imagens de RM relativamente características, distintas daquelas de outras lesões.

Revisando os avanços das diferentes modalidades de diagnóstico por imagem em odontologia quanto à detecção precoce de diferentes patologias na região de cabeça e pescoço, Shah et al.[18] constataram que a RM supera os demais exames de imagem na observação de tecidos moles no corpo humano. De acordo com os

autores, alguns casos de carcinoma espinocelular de língua só podem ser visualizados com esse recurso. Ainda segundo os autores, a ressonância magnética também pode detectar derrame articular, sinovite, erosões e edema na medula óssea, cistos e tumores odontogênicos. Finalizando, tais estudiosos destacam a relevância da RM na detecção de neoplasias envolvendo bochecha, glândulas salivares, pescoço e a presença de linfonodos, e sua capacidade de distinguir com precisão lesões sólidas de lesões císticas.

Em revisão sistemática e metanálise, Sun et al.[19] avaliaram a tomografia computadorizada helicoidal e a ressonância magnética na detecção de metástases nos linfonodos cervicais do câncer de cabeça e pescoço, e constataram que ambos os exames têm eficácia diagnóstica aceitável em tais quadros. Além disso, e com base nos resultados, sugerem que a RM é superior à tomografia computadorizada no diagnóstico de metástase linfonodal cervical, principalmente na confirmação diagnóstica, enquanto a TC tem melhor eficácia na exclusão do diagnóstico.

Em 2017, Moreira et al.[9] estudaram a acurácia diagnóstica da RM como meio auxiliar para o diagnóstico de câncer bucal em uma revisão sistemática e metanálise de publicações entre 1986 e 2016. Um total de 24 estudos primários foram avaliados, compreendendo 1.403 lesões de câncer bucal: nove desses estudos tinham utilizado ressonância magnética ponderada por difusão, 7 estudos utilizaram ressonância magnética com contraste dinâmico, e 13 utilizaram ressonância magnética tradicional. Note-se que alguns estudos usaram mais de um tipo de RM. Mesmo com a análise de sensibilidade revelando discreta redução da inconsistência em alguns subgrupos, o estudo demonstrou a relevância do uso da ressonância magnética como parte do protocolo de pré-tratamento e monitoramento nos serviços públicos de saúde, concluindo que os três tipos de RM avaliados apresentaram acurácia satisfatória em relação à biópsia.

Com o objetivo de identificar as perspectivas e limitações da ressonância magnética na identificação do nervo alveolar inferior (NAI), com especial atenção aos artefatos provenientes de implante metálico, Probst et al.[20] Trabalharam com dois grupos, a saber: um constituído por três voluntários aleatórios e assintomáticos, e outro composto por quatro pacientes que apresentavam comprometimento do nervo alveolar inferior no pós-operatório. Procederam à ressonância magnética por meio de

um protocolo otimizado para a redução de artefatos de metal usando sequências WARP (pacote de software fornecido pela Siemens Healthcare, Erlangen, Alemanha), incluindo inclinação do ângulo de visão (VAT) e correção de artefatos de metal com codificação de fatia técnica (SEMAC). Com o auxílio dessas sequências de pulso, as trajetórias normais e as alterações do nervo alveolar inferior, e suas correlações com os sintomas clínicos, foram detectadas em todos os voluntários e pacientes. Com isso, os autores concluíram que, diferentemente da radiografia convencional e da tomografia computadorizada, a ressonância magnética pode fornecer informações confiáveis sobre a posição e o curso exato do nervo alveolar inferior dentro da mandíbula.

Liu et al. [21] avaliaram a precisão diagnóstica da ressonância magnética na condromatose sinovial da articulação temporomandibular (ATM). Pacientes com distúrbios sintomáticos da ATM (1415) tiveram avaliação pré-operatória por meio de avaliação clínica e RM, e foram tratados por artroscopia ou cirurgia aberta. Ao revisar todas as imagens de ressonância magnética, o número de casos "positivos", "suspeitos" e "negativos" foi coletado posteriormente e, em seguida, o número de casos de SC relatados nos dados operatórios foi registrado. Comparando as 156 imagens dadas como “positivas” e as 2019 dadas como “negativas’ para SC por meio de artroscopia e cirurgia aberta, os resultados do exame de ressonância magnética mostraram "positivo" em 117 articulações, 54 como “suspeitas’ e 1938 “negativas”. Em conclusão, a incidência de condromatose sinovial diagnosticada na RM estava de acordo com a cirurgia artroscópica e aberta. Considerando a boa acurácia diagnóstica, os autores recomendam a RM como modalidade diagnóstica não invasiva e eficaz na detecção da condromatose sinovial.

2.2 Aquecimento induzido por radiofrequência

Em 2009, Regier et al.[22] avaliaram o aquecimento induzido por radiofrequência (RF) em aparelhos ortodônticos fixos durante a aquisição de três diferentes sequências em (RM) 3T. No estudo foram utilizados dez aparelhos ortodônticos de SS, Titânio (Ti) e cerâmica (Figura 2.1). As sequências de pulso utilizadas para adquirir imagens foram SE, TSE e GRE em orientação axial. A medição contínua da temperatura foi realizada com um sistema dedicado de termometria fluorótica. Para cada aparelho ortodôntico, as sondas de temperatura foram colocadas em três locais pré-definidos para realizar as medições de temperatura durante a ressonância magnética. A quarta sonda de temperatura foi fixada no fantoma e serviu como referência. As alterações da temperatura média foram determinadas para todos os aparelhos. Nos resultados, as elevações de temperatura variaram de –0,3°C a 0,2°C, insignificantes para todos os aparelhos ortodônticos investigados. Não houve diferença na alteração da temperatura média para nenhuma das três sequências de imagem. Com base nos dados do estudo, o aquecimento dos braquetes ortodônticos induzidos por radiofrequência durante a ressonância magnética de 3T pode ser categorizado como acentuadamente baixo. Portanto mesmo o exame clínico rotineiro na região da cabeça em RM 3T usando sequências de pulso de alta energia pode ser aplicado sem hesitação em pacientes com aparelhos ortodônticos fixos.

Figura 2.1 – A) - Braquetes, bandas e fios em aço. B) – Quadrihelix. C) - Expansor palatino Hirax. D) - Placa lábio ativa

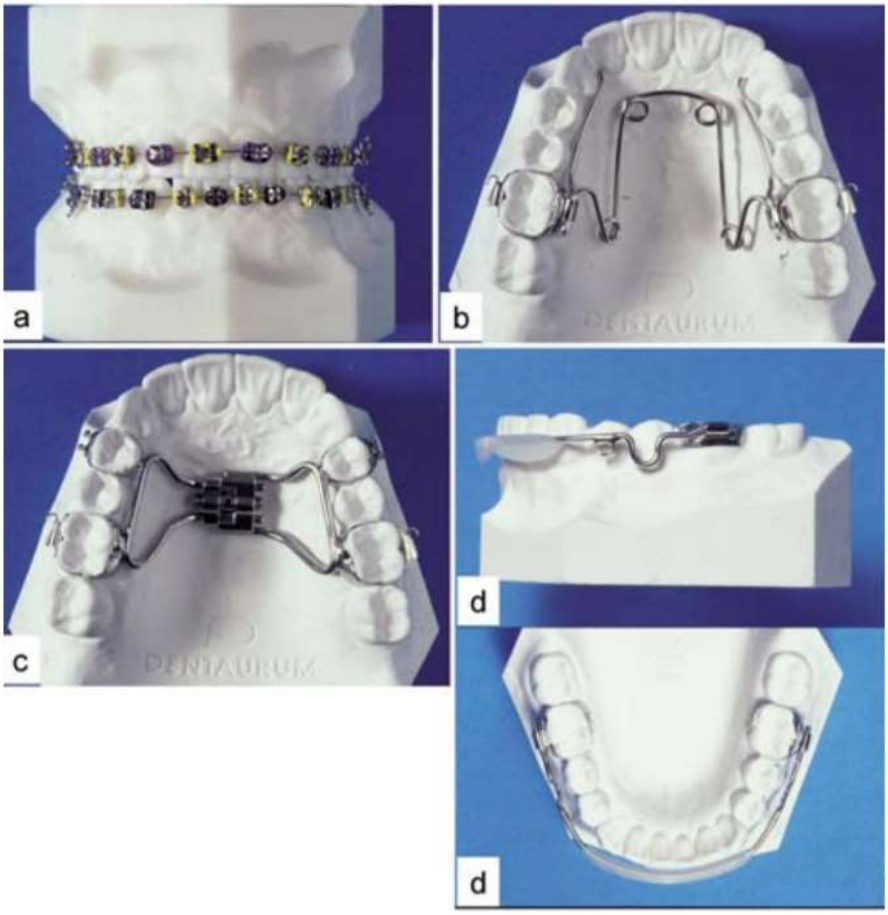

Fonte: Regier et al.[24]

Em 2014, Gorgolu et al. avaliaram o aquecimento em aparelhos ortodônticos fixos com braquetes metálicos, fios de INOX e NiTi (níquel titânio) submetidos a RM 3T. Além da distorção que as ligas dentárias ferromagnéticas usadas na prática odontológica podem causar, o aquecimento por RF e o deslocamento de materiais na cavidade oral são importantes em termos de segurança na RM. Quatro grupos de dentes foram fixados no fundo da caixa de cloreto de polivinil (PVC), perpendicularmente ao plano horizontal. Posteriormente, as caixas de PVC foram injetadas com resina acrílica autopolimerizável (DuraLay™), procedimento este seguido de inserção em solução salina a 0,9%. Os quatro grupos de estudo eram compostos por dentes com braquetes metálicos Roth de 0,018 polegadas (Ormco, Orange, CA) e 1) fio de arco de NiTi e liga elástica, 2) fio de arco de NiTi e fio de

ligadura contínua de aço inoxidável, 3) fio de arco de aço inoxidável e liga elástica e 4) fio de arco de aço inoxidável e ligadura contínua de aço inoxidável. O aquecimento dos materiais ortodônticos foi avaliado com o auxílio de um termômetro infravermelho (Testo 845) após a digitalização em um scanner de ressonância magnética 3T (Philips Achieva ®; Royal Philips Electronics, Amsterdã, Holanda) e bobina padrão de cabeça e pescoço. As amostras foram analisadas quanto ao aquecimento por radiofrequência e interações no campo magnético. O aquecimento de radiofrequência foi avaliado colocando as amostras em recipiente de plástico cilíndrico cheio de solução isotônica. Nenhum dos grupos apresentou excessivo aquecimento (variações de temperatura sempre foram menores que 3,04° C). As mudanças de temperatura das amostras foram consideradas dentro de faixas aceitáveis. No que diz respeito às interações do campo magnético, os braquetes podem ser considerados seguros por RM.

2.3 Artefatos em ressonância magnética

A elevada quantidade de informações proporcionada pelos exames de ressonância magnética traz efeitos indesejáveis, denominados artefatos[23], os quais tendem a comprometer a qualidade das imagens e interferir na interpretação destas. Esses artefatos da RM podem ser classificados da maneira que segue:

1. ARTEFATOS DE MOVIMENTO OU FANTASMAS: ocorrem quando há movimentação voluntária ou involuntária do paciente entre a codificação de fase e a leitura do eco[23]. Podem ser reduzidos por sequências de imagens rápidas, bobinas de recepção adequadas (minimizam o tempo de aquisição), posicionamento confortável do paciente no scanner, instrução da importância de permanecer imóvel durante o exame, ou sedação de paciente com dificuldade de fazê-lo[23]. No caso dos ciclos cardíacos e respiratórios, autores preconizam a redução das médias dos sinais, pois consideram os artefatos de movimento como ruídos, além da sincronização respiratória e cardíaca onde os dados são coletados em determinados ciclos respiratório e do coração. Em relação aos movimentos peristálticos, podem ser utilizadas drogas que reduzem sua frequência e amplitude. Já a intensidade de sinal

do trato gastrointestinal pode ser diminuída com a utilização de contraste oral[24, 25] (Figura 2.2).

Figura 2.2 – A) - Artefatos de movimento (peristaltismo) na RM pélvica com pouco contraste da imagem do útero. B) - Redução dos artefatos após administração de medicamento para redução dos movimentos intestinais

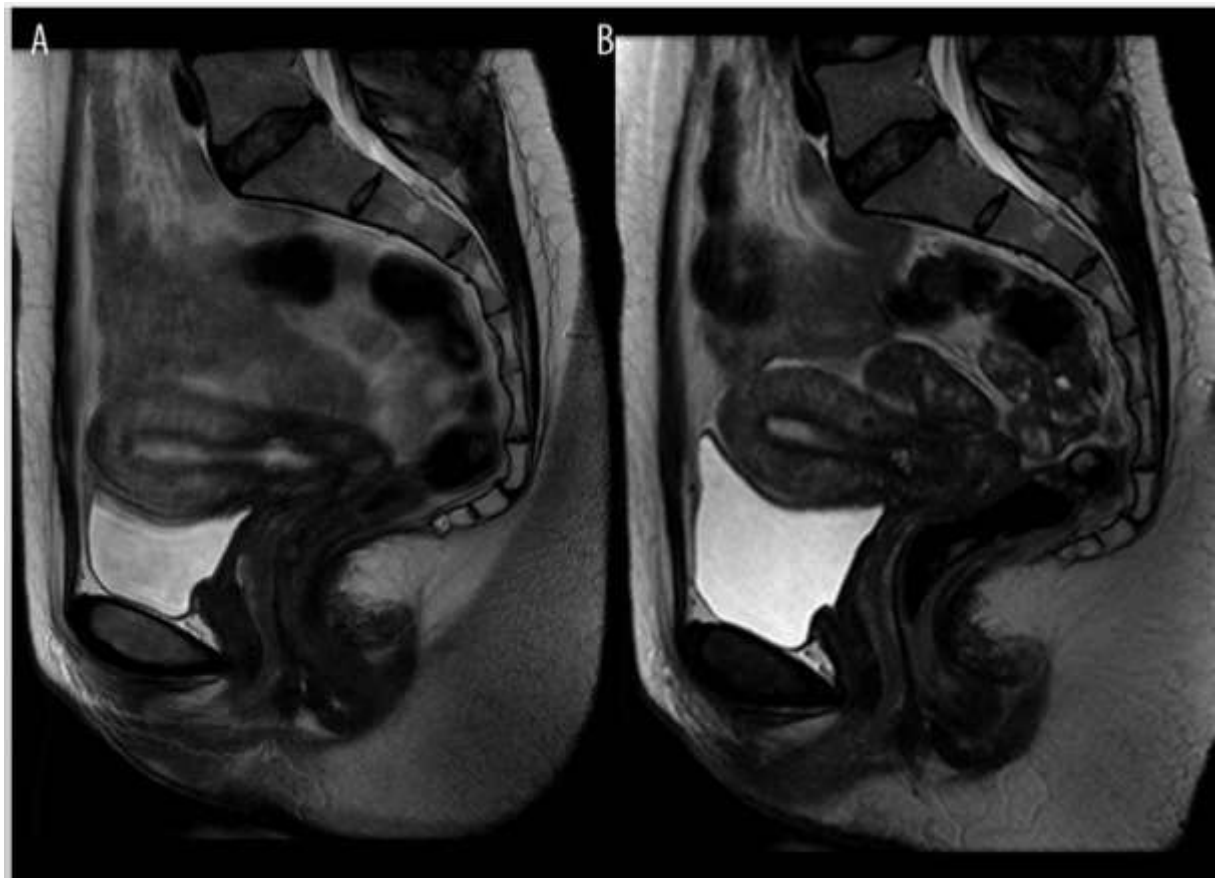

Fonte: Krupa et al. [4]

2. ARTEFATOS DE TRUNCAMENTO OU TRUNCAGEM: têm aspecto semelhante aos artefatos de movimento - mas não têm relação com estes -, e ocorrem em decorrência de erros de truncamento da Transformada de Fourier. São observados nas interfaces de estruturas com alto contraste entre si, e aparecem como uma série de bandas ou linhas alteradas de hipossinal e hipersinal, paralelas à interface de tecidos de sinal muito diferente. Tal efeito é acentuado quando se utiliza matriz com pixel muito espesso (128x128), e na prática é mais frequentemente observado no sentido de codificação de fase. Para preveni-los, utilizam-se matriz mais fina com elevada resolução espacial e métodos de filtragem matemática de imagem (existentes em alguns equipamentos), que diminuem as oscilações originárias do artefato (filtros de Hamming) [2].

3. ARTEFATOS DE MUDANÇA QUÍMICA: decorrem de diferença na frequência de precessão dos prótons de hidrogênio presentes na água e na gordura. Essa diferença é proporcional à força do campo magnético. Os artefatos de mudança química originam linhas hipointensas e hiperintensas nos contornos entre os órgãos e o tecido adiposo circundante[24, 26]. Para evitá-los, deve-se procurar RM de campos magnéticos menores, bem como sequências GRE, mais efetivas para compensar a diferença de frequência entre gordura e água[2].

4. ARTEFATOS DE *ALIASING*: ocorrem quando regiões anatômicas fora do FOV são projetadas na extremidade oposta àquela da imagem[4, 24, 27]. Tais artefatos podem ser eliminados aumentando o FOV (Figura 2.3).

Figura 2.3 – A) - Imagem com FOV 24x18cm apresentando artefatos de *aliasing* (setas em vermelho).
B) - O mesmo paciente com FOV = 24x24cm

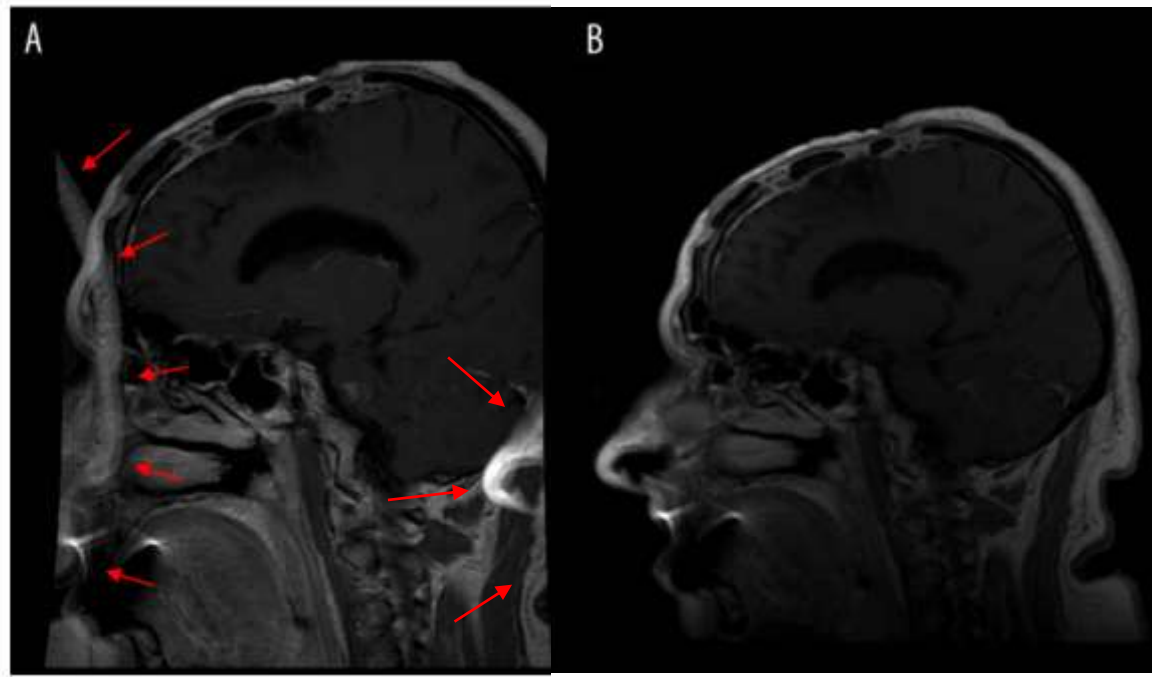

Fonte: Krupa et al (4)

5. ARTEFATOS DE FLUXO: O efeito é causado por núcleos de hidrogênio que se movem (fluxo sanguíneo) durante a aquisição de dados . Para produzir um sinal, um núcleo de hidrogênio deve receber um pulso de excitação e um pulso de refasagem. Se um núcleo recebe apenas o pulso de excitação e não é refasado, ele não produz um sinal. Da mesma forma, se um núcleo é refasado, mas não recebeu o pulso de excitação, ele não produz um sinal[15]. . O artefato de fluxo pode ser reduzido por meio de técnicas de anulação do momento do gradiente, denominadas compensação de fluxo [15].

6. ARTEFATOS DE SUSCEPTIBILIDADE MAGNÉTICA: a susceptibilidade magnética consiste na capacidade de materiais responderem à aplicação de um campo magnético externo, aumentando-o ou diminuindo-o localmente. Existem materiais que promovem leve aumento no campo magnético local (materiais paramagnéticos), leve redução do campo (diamagnéticos) ou que elevam fortemente o campo magnético (ferromagnéticos). As heterogeneidades de campo magnético criadas pelos metais provocam grande hipointensidade central cercada por quantidade variável de hiperintensidade[15, 28, 29]. Fatores como a composição metálica, a

densidade, a forma e a localização do objeto metálico podem alterar o aspecto das imagens. Os artefatos de susceptibilidade promovem perda de sinal, aumento anormal de sinal ou distorção geométrica[30], dificultando ou impossibilitando a avaliação dos tecidos na proximidade de objetos metálicos (Figura 2.4). No pós operatório, os artefatos de susceptibilidade magnética dificultam muito a avaliação de tecidos próximos a objetos metálicos[18]. Dentre os parâmetros que podem alterar a intensidade do artefato de susceptibilidade, incluem-se: TE, TR, BW, flip angle e gradientes. Identificar e remover a fonte metálica pode eliminar tais artefatos, mas, como nem sempre isso é possível[18], a escolha adequada das sequências e parâmetros pode ser uma alternativa para minimizar o impacto negativo por eles provocado[2].

Figura 2.4 – A) - corte sagital em RM sem aparelho metálico. B) - corte sagital TSE demostrando a extensão do artefato de susceptibilidade magnética (raio de 7,4cm) do paciente com aparelho ortodôntico metálico

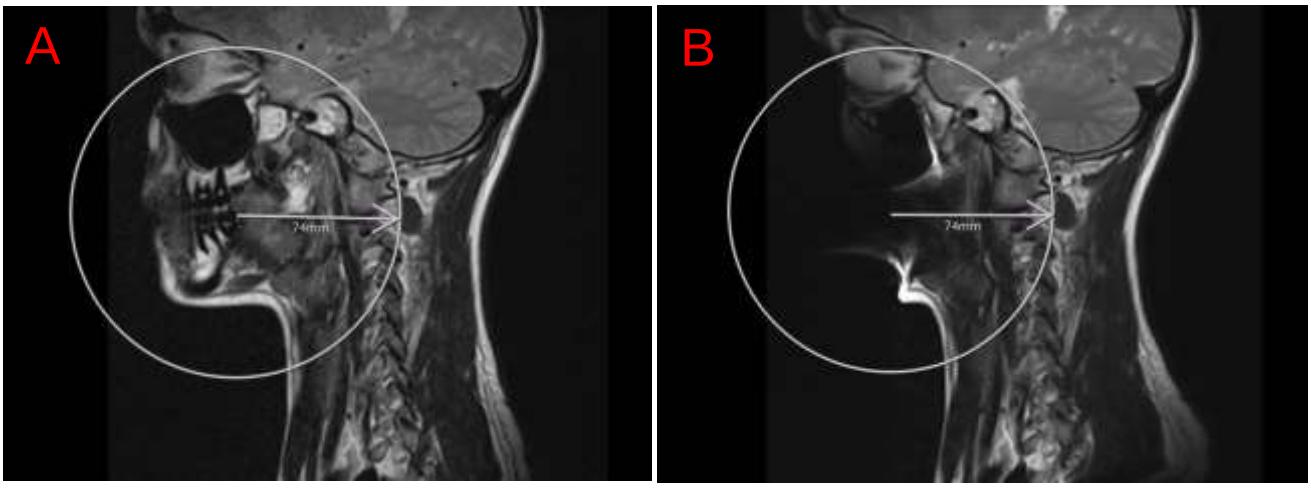

Fonte: Zachriat et al. (31)

Graves et al.[15] para prevenir e/ou interpretar corretamente esses artefatos, os autores buscaram esclarecê-los e, com isso, otimizar a eficácia diagnóstica. Os artefatos relacionados ao metal, podem ser minimizados usando técnicas que são menos dependentes da uniformidade do campo magnético. Os conceitos básicos de física de RM são usados para esclarecer suas causas. No pós operatório, os artefatos de susceptibilidade magnética dificultam muito a avaliação de tecidos próximos a

objetos metálicos. As radiofrequências e alterações dos gradientes perto do metal contribuem para a presença desses artefatos. Identificar e remover a fonte metálica pode eliminar esse artefato, embora a remoção da fonte nem sempre seja possível. Os artefatos de metal podem ser reduzidos em imagens rápidas de spin-eco (UTE).

2.4 Sequências de pulsos

Eventos cuidadosamente coordenados e programados para gerar um tipo específico de contraste de imagem, as sequências de pulsos são compostas por uma série de pulsos de RF, gradientes e determinados períodos de tempo como: tempo de eco (TE), temp de repetição (TR), tempo de relaxação longitudinal (T1) e tempo de relaxação transversal (T2)[(2)].

As sequências de pulsos são direcionadas por parâmetros. Parâmetros são conjuntos de fatores que, direta ou indiretamente, influenciam a resolução das imagens. Há parâmetros intrínsecos, como T1, T2 e coeficiente aparente de difusão (ADC), e parâmetros extrínsecos, que podem ser alterados no console do operador da RM, como TR, TE, ângulo de rotação (flip angle) e BW. Os parâmetros são manipulados para otimizar a qualidade das imagens.

A principal diferença entre as sequências de pulso é a maneira pela qual os pulsos de RF e gradientes são aplicados durante o processo de aquisição. Os dois principais grupos de SP são eco spin e eco de gradiente. No grupo eco spin existem as sequências SE e UTE, dentre outras. Já no grupo de gradiente eco têm-se as sequências GRE2D e GRE3D. A diferença entre esses dois grupos é que, no eco spin, o eco é produzido por uma RF de 180º e, no grupo de gradiente, esse evento é produzido por um gradiente de campo magnético[(2)].

Na sequência spin eco SE, após um pulso de radiofrequência de 90º, tem-se um pulso de 180º dentro do TR. A UTE difere da SE, pois, dentro de um TR, há vários pulsos de 180º com intervalos muito reduzidos (TE), produzindo, assim, um trem de ecos. Na sequência GRE, após um pulso de radiofrequência de 90º, em vez de um

pulso de RF de 180º é utilizado um gradiente de codificação de frequência[2] e, na GRE-3D, há também a utilização de imagens decorrentes de gradientes de fase[32, 33].

2.5 Largura de banda

A inclinação do gradiente de seleção determina a diferença de frequência precessional das extremidades de uma fatia. O pulso de radiofrequência transmitido deve conter uma faixa de frequências que corresponda à diferença na frequência precessional entre pontos extremos de uma fatia. Essa faixa de frequência é chamada de largura de banda. Quanto maior a inclinação do gradiente, maior a diferença das frequências precessionais (BW) utilizadas entre dois pontos. Já inclinações rasas de gradiente resultam em pequena diferença na frequência de precessão e, consequentemente, em menores valores de largura de banda.

2.6 Influência da largura de banda nos artefatos de ressonância magnética

Olsrud et al.[34] avaliaram o tamanho do artefato em ressonância magnética de 3 e 1,5T, na sequência SE, em relação à influência da largura de banda em dois clipes de aneurisma e cinco válvulas. Fantomas em forma de caixa (polimetilmetacrilato) com dimensões internas de 200mm de comprimento, 155mm de largura e 160mm de altura foram utilizados nos experimentos. Os fantomas foram preenchidos com quatro litros de solução salina (5g/litro de cloreto de sódio (NaCl)), e com 0,13mM de cloreto de manganês (MnCl2). Uma moldura de madeira contendo tecido de nylon fino foi usada para suspender os implantes no centro do volume do líquido. Para investigar a influência da BW no tamanho do artefato na RM 3T, a largura de banda variou para a sequência SE de 70 a 590Hz/pixel (Gráfico 2.1).

Gráfico 2.1 - Área do artefato x BW para SE em RM 3T

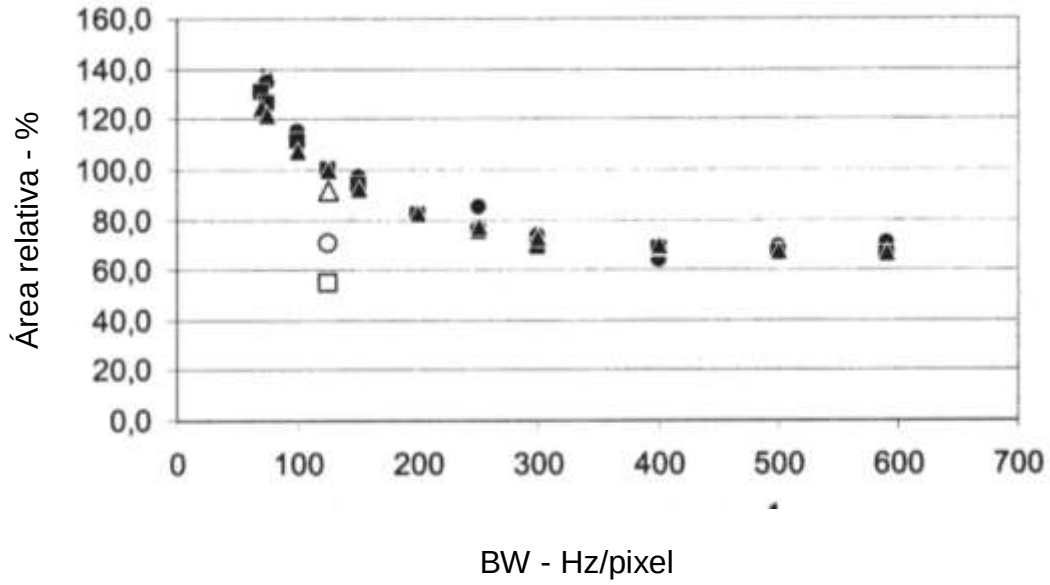

Fonte: Olsrud et al.[36]

Em relação a um protocolo predeterminado na pesquisa com a sequência de pulso SE de TE-20ms, TR-500 e matriz de 256 x 256 em RM de 3T, a variação da BW acima de 400Hz/pixel não influenciou na redução dos artefatos. Os tamanhos dos artefatos aumentam em RM 3T, em comparação com RM 1,5T[36].

Para verificar a contribuição da matriz e da largura da banda na redução de artefatos com o objetivo de definir parâmetros de sequência ideais para a redução de artefatos de metal para RM de próteses totais do quadril, Toms et al.[47] criaram um fantoma com substituição total do quadril. Foram adquiridas imagens coronais T1 (tempo de eco 12ms, tempo de repetição 400ms) através da prótese, com larguras de banda crescentes (150, 300, 454, 592 e 781Hz/pixel) e matrizes crescentes de 128, 256, 384, 512, 640 e 768 pixels quadrados (Gráfico 2.2). A perda de sinal do artefato de prótese e suscetibilidade foi segmentada usando uma ferramenta automatizada.

Gráfico 2.2 - Demonstração da relação da redução de artefatos de metal com o tamanho da matriz e a largura de banda

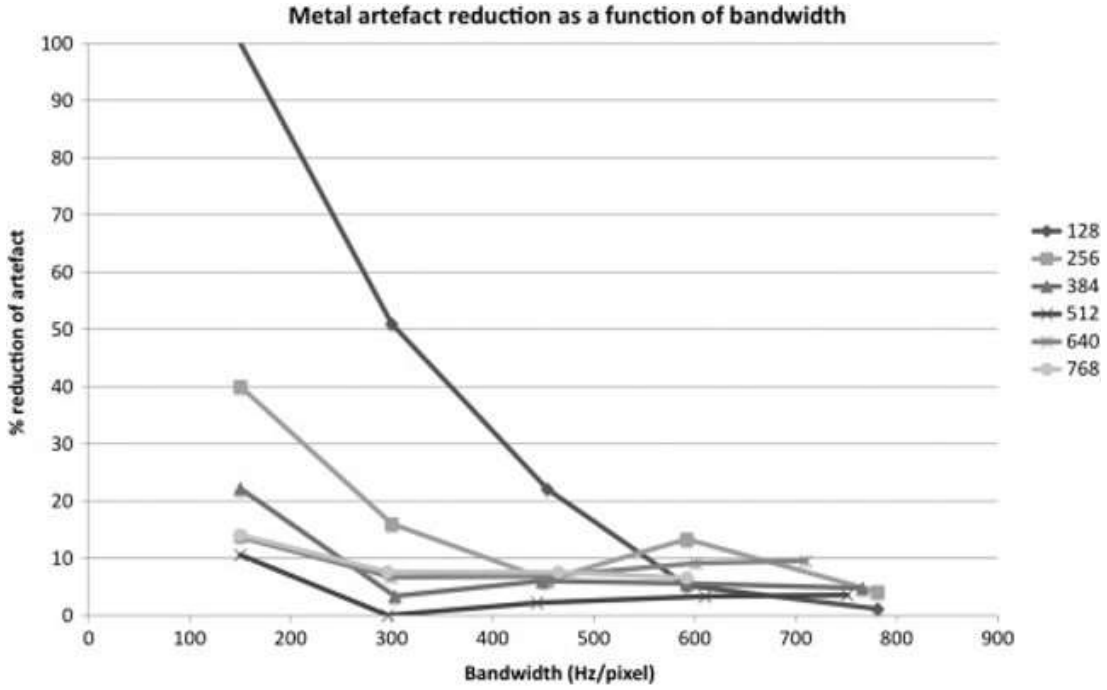

Fonte: Toms et al.[34]

Mais de 90% da redução alcançável em artefatos foi obtida com matrizes de 256×256 ou mais e largura de banda de receptor de aproximadamente 400Hz/pixel ou superior. Posteriormente, o aumento da BW ou da matriz do receptor teve pouco impacto na redução de artefatos de susceptibilidade. Aumentar a BW produziu uma queda relativa na relação sinal-ruído (SNR), entre 49 e 56% para uma determinada matriz, mas, na prática, a qualidade da imagem ainda era satisfatória, mesmo com a maior BW e os maiores tamanhos de matriz. O tempo de aquisição aumentou linearmente com o aumento dos parâmetros da matriz. O estudo concluiu que mais de 90% da redução possível de artefatos de metal pode ser realizada com matrizes de médio alcance e larguras de banda de receptores em uma RM de 1,5T. A perda de SNR do aumento da BW do receptor é preferível a longos tempos de aquisição e, portanto, deve ser a principal ferramenta para reduzir artefatos de metal[34].

2.7 Influência das sequências de pulso e do campo magnético nos artefatos de ressonância magnética

Os artefatos de susceptibilidade de materiais dentários podem comprometer o diagnóstico no exame de ressonância magnética. Para esclarecer como sequências de pulsos e parâmetros de sequência como a BW afetam artefatos de ressonância magnética causados por restaurações metalocerâmicas, Cortez et al.[14] realizaram um estudo com fantoma. Um modelo composto por restaurações de coroas dentárias e pontes fixas (ambas em metalocerâmica) foi submetido a RM de 1,5 e 3,0T. Foram utilizadas as sequências de pulsos GRE, SE e UTE. A área do artefato em cada imagem foi calculada automaticamente a partir dos valores de pixel dentro de uma região de interesse. Os valores médios para sequências de pulso semelhantes que diferem em um parâmetro de cada vez foram comparados. Comparações entre a área média do artefato em 1,5 e 3,0T, e entre GRE e SE também foram realizadas. Com base nos resultados, os autores concluíram que a maior BW do receptor reduziu significativamente a área de artefatos nas imagens SE e UTE, em coroas metálicas e próteses fixas.

Com vistas à melhoria da qualidade da imagem, Huang et al.[6] analisaram artefatos observados em RM de acordo com os princípios básicos da física. Os artefatos foram divididos em três grupos principais: artefatos relacionados a imperfeições do campo magnético (incluindo o campo magnético estático, campo de radiofrequência (RF) e campos de gradiente); artefatos relacionados ao movimento; e artefatos de susceptibilidade magnética. A susceptibilidade magnética representa o grau de magnetização que um material passa a ter quando colocado em um campo magnético externo. Os efeitos da susceptibilidade magnética podem resultar em diminuição de sinal ou distorções localizadas. As diferenças no campo magnético entre o campo magnético externo e a magnetização de um determinado material resultam em alterações de frequência que fazem com que os spins se precessem em diferentes frequências. Portanto, os autores relatam dois efeitos: o campo magnético local que sofre alteração devido a diferenças de susceptibilidade levando ao mapeamento espacial defeituoso, e o decaimento acelerado do spin levando à ausência parcial ou total de sinal próximo aos limites entre substâncias com diferentes

susceptibilidades. Aumentar a BW do receptor (em hertz por pixel) diminui o artefato de susceptibilidade, reduzindo a contribuição relativa da rotação da defasagem em relação ao sinal total. Os artefatos de susceptibilidade também são exacerbados em forças de campo mais altas, porque as variações de frequência aumentam em proporção da força de campo magnético.

Hilgenfeld et al.[35] avaliaram um conjunto de sequências para a redução de artefatos em RM, já que a qualidade da imagem da RM frequentemente é prejudicada por restaurações dentárias metálicas e próteses suportadas por implantes. As medições foram realizadas em um sistema de RM 3T (MAGNETOM Trio; Siemens Healthcare, Alemanha) com bobina de superfície (Variety; NORAS MRI products GmbH, Alemanha). As sequências de aquisição foram: PETRA, (redução do tempo de codificação ponto a ponto com aquisição radial), MSVAT-SPACE SEMAC e TSE. Os valores de FOV e tempo de aquisição foram escolhidos para permitir a aplicação *in vivo*. Foram testadas duas próteses suportadas por implantes de titânio (4,3mm × 10mm, e 4,3mm × 13mm, Nobel Biocare, Suíça) e elementos protéticos de porcelana fundida com liga não preciosa revestida por zircônia. Os implantes foram inseridos em mandíbula de suínos e posteriormente escaneados com suas respectivas próteses. Na tabela2.1 nota-se a variação e a largura de banda das sequências utilizadas, que variram de 474Hz/pixel a 592Hz/pixel.

Tabela 2.1 - Parâmetros de imagem das sequências utilizadas

Sequência	**TR/TE (ms)**	**Tamanho do voxel**	**FOV**	**BW**
MSVAT-SPACE	700/13	0,44x0,44x0,44	256x256	521
PETRA	2,7/0,07	0,74x0,74x0,74	352x352	474
TSE	750/19	0,7x0,7x0,7	256x256	592
SEMAC	750/19	0,7x0,7x0,7	256x256	592

Fonte: Hilgenfeld et al.[35]

O menor artefato foi medido para sequências de TSE, sem diferença entre TSE e SEMAC. O MSVAT-SPACE reduziu significativamente os artefatos. A resolução da imagem e o SNR foram comparáveis para todas as sequências, exceto PETRA, que produziu os piores resultados. Os autores concluíram que não há benefício, em termos de redução de artefatos, para SEMAC quando comparado a TSE. O uso de MSVAT-SPACE reduziu artefatos e melhorou a resolução de imagem[14].

Estudo para comparar a extensão dos artefatos de susceptibilidade causados por placas de fixação óssea biorreabsorvíveis de Ti e placas de fixação não degradáveis reforçadas com fibra de vidro (GFRC) em RM de 3T foi realizado por Rendenbach et al.[36]. As placas de fixação foram embebidas em ágar gel e escaneadas com RM 3T, utilizando a técnicas de redução de artefatos SEMAC e a sequência UTE. As placas biorreabsorvíveis e GFRC produziram menor quantidade de artefatos do que as placas de Ti. Diferentemente da técnica UTE, a sequência SEMAC demandou maior tempo para aquisição das imagens, o que pode ser um problema na rotina clínica. Para SEMAC a extensão da redução de artefatos em diferentes direções não foi uniforme. As variações de redução na quantidade de artefatos foram ligeiramente maiores para SEMAC do que para UTE, para comprimento e espessura. Com a UTE, a redução de artefatos foi maior para placas com as maiores dimensões em relação ao eixo Y da RM. Houve redução significativa dos artefatos metálicos em ambas as técnicas.

2.8 Artefatos e aparelhos ortodônticos

Em 2012, Cox et al.[37] analisaram os efeitos da sequência de pulso UTE em dentes com braquetes ortodônticos cerâmicos e cerâmicos com slot e clipes metálicos nas laterais (CCM). Para tanto, utilizaram RM de 3T (Achieva; Phillips Medical Systems, Holanda) com sequência de pulso UTE em 60 pré-molares extraídos com aparelhos ortodônticos cerâmicos fixos, sendo 15 suportes cerâmicos Clarity (3M Unitek), 15 Ice (Ormco) e 15 Radiance (American Orthodontics). As medições lineares da morfologia dentária e das dimensões do suporte ortodôntico foram adquiridas com pinças digitais e comparadas com as imagens de ressonância magnética (Figura 2.5).

Os resultados revelaram que os braquetes sem componentes metálicos não causam distorções da imagem dentária e são facilmente visíveis nos exames de imagem de ressonância magnética, em sequência de pulso UTE. A comparação entre medidas dentárias lineares e imagens virtuais de RM demonstraram que a imagem de RM tem precisão estatística nas medidas externas de dentes fixados. Os braquetes CCM (Clarity 3M Unitek) foram excluídos do estudo, pois a porção metálica causou distorções severas nas sequências de pulso UTE.

Figura 2.5 – Medições das dimensões do suporte ortodôntico comparadas com as imagens de ressonância magnética



Fonte: Cox et al. [39]

Os efeitos dos aparelhos ortodônticos normalmente utilizados em tomadas de ressonância magnética (RM) na região craniofacial foram avaliados por Wylezinska et al. (2015)[38], que dedicaram especial atenção a palato mole, região de orofaringe e nasofaringe, articulações temporomandibulares (ATM) e hipófise. Alguns dos aparelhos ortodônticos avaliados no estudo foram fios de aço inoxidável, níquel titânio, bandas de aço inoxidável, braquetes de aço inoxidável e cerâmico. Todos foram submetidos a scanner de 1,5T, usando sequências spin eco (SE). As imagens foram avaliadas em relação à extensão dos artefatos. Aparelhos ortodônticos metálicos tiveram diferentes efeitos na qualidade da imagem. Os efeitos individuais mais extensos foram associados à presença de fio de aço inoxidável, particularmente se combinado com braquetes de aço inoxidável e bandas molares de aço inoxidável. Os autores observaram que a qualidade diagnóstica das imagens de faringe e palato na ressonância magnética são gravemente degradadas com os aparelhos ortodônticos estudados, sendo também prejudicadas as imagens da hipófise e ATM. E concluíram que aparelhos fabricados em aço inoxidável originam artefatos extensos, que podem impossibilitar a análise da imagem de RM.

Em estudo prospectivo, caso controle, Cassetta et al.[39] avaliaram o efeito de braquetes de aço inoxidável ortodôntico e dois tipos diferentes de arco (INOX e NiTi) em relação à qualidade diagnóstica de imagens em RM (Discovery mr750; General Electric, Milwaukee) de 3T em pacientes ortodônticos. Os protocolos de aquisição de ressonância magnética foram sequências de imagem: recuperação de inversão atenuada de fluido (flair), turbo spin eco (TSE) e densidade de prótons (DPR). Oitenta pacientes, indicados para a realização de ressonância magnética devido a desordens temporomandibulares, foram incluídos no estudo e divididos em quatro grupos: 20 pacientes usando alinhadores (grupo controle); 20 pacientes com braquetes de aço inoxidável sem arcos; 20 pacientes com braquetes de aço inoxidável e fios de níquel-titânio; e 20 pacientes com suportes e fios de aço inoxidável. Dois especialistas em neurorradiologia avaliaram as imagens para determinar a quantidade de distorção em seis regiões craniofaciais e cervicais. As eventuais discordâncias foram resolvidas por busca de consenso e, quando isso foi impossível, um terceiro neurorradiologista foi consultado. Nos três grupos portadores de aparelhos ortodônticos metálicos, as estruturas de cabeça e pescoço apresentaram imagens com limitações ou mesmo impossibilidade de diagnóstico. As imagens dos seios paranasais não foram úteis ao

diagnóstico, e também o diagnóstico Da região da coluna cervical foi impossível na maioria dos pacientes dos grupos de aparelhos ortodônticos metálicos. A região da articulação temporomandibular não deve exigir a remoção de tais aparelhos, em virtude da posição posterior e lateral da articulação em relação ao aparelho ortodôntico, e também ao alto sinal de contraste entre os componentes articulares do disco, o osso e o ligamento.

Para estudar as indicações para a remoção de braquetes no caso de exames em RM em quatro áreas específicas da região de cabeça e pescoço, Beau et al.[40] avaliaram 60 voluntários que necessitavam de RM da cabeça por razões médicas. Três gabaritos de cera, com cerca de 0,4 polegadas de espessura em forma de arco, continham 24 braquetes de diferentes materiais: aço inoxidável, cerâmica ou titânio. Os arcos foram dispostos em duas filas, mimetizando braquetes fixados em dentes superiores e inferiores, da região do primeiro molar do lado direito ao primeiro molar do lado esquerdo. Cada paciente foi submetido a dois exames de ressonância magnética sucessivos: o primeiro, para fins de diagnóstico, serviu como controle (nenhum aparelho); durante o segundo, o paciente foi orientado a morder a amostra de cera devidamente preparada. Nem o paciente nem o examinador conheciam o conteúdo da amostra. Dois radiologistas avaliaram os exames de cada paciente, e cada uma das quatro áreas sob investigação: seio maxilar, cavidade oral, articulações temporomandibulares e fossa cerebral posterior. Os resultados demonstraram que que braquetes de INOX inviabilizaram a avaliação de todas as áreas anatômicas. Braquetes de titânio e suportes ou de cerâmica CCM, causaram artefatos somente na cavidade. O estudo concluiu que nem sempre braquetes CCM e braquetes Ti devem ser removidos antes da ressonância magnética de cabeça e pescoço, dependendo da área sob investigação. Já os braquetes INOX devem ser sempre removidos antes das ressonâncias magnéticas da cabeça e do pescoço.

Ozawa et al.[41] avaliaram a influência de artefatos provenientes de aparelhos ortodônticos em imagens de RM. Foram preparadas quatro placas, a saber: placa sem qualquer dispositivo ortodôntico, placa contendo fio de contenção ortodôntica de canino a canino 0,381mm de diâmetro 3M, braquetes cerâmicos com clip metálico de NiTi (Clear SL Dentysply, Tóquio) para dentes anteriores e pré-molares e bandas metálicas para os molares (OPA-K, TOMY INTERNATIONAL INC., Tóquio), e braquetes cerâmicos (CrystaBrace3, Dentysply, Tóquio) para dentes anteriores, pré-

molares e suportes de metal para molares (OPA-K, TOMY INTERNATIONAL INC.). Nenhum fio ortodôntico foi aplicado. Voluntários (totalizando 16) foram submetidos a exame de RM na região de cabeça e utilizaram todas as placas durante as imagens de RM. Foi utilizada RM 3T (Magnetom Spectra, Siemens, Munique, Alemanha). As imagens de RM do plano sagital mediano da região de cabeça e pescoço foram utilizadas no estudo e adquiridas de acordo com os parâmetros: tempo de repetição (TR) = 22,5ms, tempo de eco (TE) = 2,07ms, campo de visão = 256 × 256mm, tamanho de pixel = 1 × 2mm, espessura da fatia = 4mm, com tempo total de aquisição de 24 segundos para cada escaneamento. Foram utilizadas sequências turbo spin eco (TSE) e GRE. Nas imagens com braquetes cerâmicos e braquetes cerâmicos com clip metálico foram encontrados artefatos mais acentuados. Com esses conjuntos de aparelhos ortodônticos, os artefatos se estenderam por toda a cavidade oral, sendo que a língua e o palato desapareceram completamente. Em conclusão, a influência do artefato no exame de ressonância magnética varia entre os aparelhos metálicos ortodônticos.

De acordo com Chockattu et al.[42], a ressonância magnética que utiliza um forte campo magnético estático e pulsos de radiofrequência vem sendo muito utilizada em medicina e odontologia pois é uma importante ferramenta de diagnóstico. Infelizmente, na interface entre os materiais dentários e o tecido adjacente, eventualmente ocorrem variações na força do campo magnético, que promovem distorções espaciais e perda de sinal, gerando artefatos na imagem. Além da formação de artefatos, a ressonância magnética pode apresentar outros efeitos indesejáveis, como geração de calor e deslocamento mecânico. A RM vem sendo cada vez mais utilizada na odontologia, portanto os cirurgiões-dentistas precisam conhecer o potencial dos materiais dentários que possam gerar resultados adversos durante o exame de RM. Antes da realização de exames de RM, esses profissionais têm que se familiarizar com a composição de dispositivos ortodônticos, implantes e materiais endodônticos, entre outros materiais utilizados na região craniofacial.

3 PROPOSIÇÃO

Com base na exposição até aqui realizada, o presente trabalho tem como objetivo estudar a influência da BW na dimensão de artefatos provenientes de braquetes e fios ortodônticos nas sequências de pulso SE, GRE2D, GRE3D e UTE.

4 MATERIAL E MÉTODOS

4.1 Material

4.1.1 Aparelhos ortodônticos

Foram incluídos neste estudo diferentes tipos de braquetes da marca 3M DO BRASIL LTDA CNPJ (45.985.371/0001-08 - Sumaré, SP, Brasil), a saber: CCM Clarity™ SL, cerâmico Clarity Advanced e metálico Unitek™ Miniature Twin, fabricado em aço inoxidável 17,4 PH, endurecido por precipitação pela técnica de injeção metálica (Figura 4.1, Tabelas 4.1 e 4.2) e dois fios ortodônticos de diferentes materiais (Tabela 4.2): fio metálico de aço inoxidável (SS), da marca Morelli (Sorocaba, SP, Brasil), Registro MS/ANVISA 10396830018, com comprimento de fio de 150mm e espessura de 0.014”(0,35mm), fio elástico de Níquel Titânio (NiTi), da marca Orthometric Industria e Comercio de Produtos Médicos e Odontológicos Ltda (Marília, SP, Brasil), Registro MS/ANVISA 10396830018, com comprimento de fio de 160mm e espessura de 0.014”(0,35mm).

Figura 4.1 – Braquetes ortodônticos Cerâmico, INOX e CCM

Fonte: O autor.

Tabela 4.1 – Braquetes ortodônticos

Modelo	Braquete Metálico Unitek™ Miniature Twin	Braquete BW Clarity™ SL	Braquete Clarity™ Advanced
Área	12mm^2	14,05mm^2	14,50 mm^2

Fonte: O autor.

Tabela 4.2 – Fios ortodônticos

Modelo	Arco Intraoral SS - Morelli	Arco Intraoral NiTi - Orthometric
Medidas	Arco Intraoral Superior Morelli de SS Redondo de espessura 0.014" e 150 mm de comprimento	Arco Intraoral Superior Orthometric de NiTi Redondo de espessura 0.014" e 160 mm de comprimento

Fonte: O autor

4.1.2 Fantomas

4.1.2.1 Recipiente plástico

Utilizou-se dois recipientes de plásticos no formato quadrado, medindo 128 x 128 x 40mm, no qual foram inseridas duas camadas de ágar e os braquetes do estudo. (Figura 4.2).

Figura 4.2 - Recipiente plástico de PVC utilizado

Fonte: O autor.

4.1.2.2 Solução de Agar

Foi preparada uma solução de 10mg de ágar para cada litro de água (H_2O), com adição de 1,20mg de sulfato de níquel hexahidrato (NiSO4.6H2O) e 2,63mg de cloreto de sódio NaCl (Figura 4.3). Para o preparo da solução, foram utilizados uma balança de precisão da marca FISCHER (Fischer, Ainsworth, Denver, Colorado, Estados Unidos) e um agitador magnético, para homogeneizar a solução por meio da rotação, com velocidade controlada, de uma barra magnética (Figuras 4.4). A função da solução era mimetizar as propriedades de condutividade e permissividade elétrica do tecido biológico. O fantoma continha três diferentes braquetes ortodônticos (Figura 4.5) e o segundo continha dois fios ortodônticos de diferentes materiais (Figura 4.6).

Figura 4.3 - Componentes químicos utilizados na preparação da solução que envolveu os aparelhos ortodônticos. A) - sulfato de níquel hexahidratado; B) - ágar; C) - NaCl



Fonte: O autor.

Figura 4.4 - Agitador magnético utilizado. Por meio de uma barra magnética giratória, promovia a mistura de todos os componentes químicos da solução durante o período de aquecimento desta

Fonte: O autor.

Figura 4.5 - Fantoma com braquetes utilizados no estudo. A) - braquete cerâmico. B) - raquete CCM. C) - braquete INOX



Fonte: O autor.

Figura 4.6 - Fantoma com fios ortodônticos de A) - NiTi e B) - SS apoiados sobre a primeira (1ª) camada de ágar



4.1.3 Softwares

Foram utilizados os softwares ImageJ ® (Instituto Nacional de Saúde, Bethesda, MD) e Osirix versão 10.0.1 (Pixmeo SARL Company; Genebra, Suíça).

4.1.4 Aparelhos de ressonância magnética

Os fantomas foram escaneados em dois scanners de ressonância magnética de campos de diferentes intensidades (1.5 T MAGNETOM Avanto e 3T Tim Trio; Siemens Healthcare, Erlangen, Alemanha), com o auxílio de uma bobina própria para cabeça.

4.2 Método

4.2.1 Fantomas

Os fantomas eram compostos por recipientes plásticos retangulares medindo 128 x 128 x 46mm, alojando braquetes de INOX, cerâmico e cerâmico com canaleta, clipes metálicos(CCM) e fios de NiTi e SS. Resumidamente, uma primeira camada solução contendo ágar, NiSO4.6H2O e NaCl foi vertida nesse recipiente, de modo que metade do volume foi preenchido. Decorridos 30 minutos à temperatura ambiente, ocorreu a formação do gel dessa solução. As amostras (braquetes e fios ortodônticos) foram cuidadosamente colocadas sobre a primeira camada sólida de gel de ágar para assegurar que todos os objetos pudessem ser digitalizados no mesmo plano. Uma segunda camada da solução, com as mesmas quantidades de ágar, NiSO4.6H2O e NaCl, foi inserida no recipiente (Figura 4.7).

Figura 4.7 - A) - vista lateral do fantoma com o nível (linha em vermelho) da 1ª camada de ágar. B) - braquetes sobre a primeira camada de ágar na vista superior. C) - vista lateral com a linha (vermelha) superior, correspondente ao nível da segunda (2ª) camada de ágar. D) - vista superior com a segunda camada adicionada



Fonte: O autor.

4.2.2 Ressonância Magnética

Os fantomas foram centralizados e posicionados de maneira invertida para maior estabilidade na bobina de cabeça (Figura 4.8 A). A centralização foi realizada na entrada do *gantry*, onde um feixe de laser localizador centralizou a base do fantoma, que, posteriormente, foi conduzido ao isocentro do equipamento pela movimentação da mesa de exame (Figura 4.8 B) em ambos equipamentos de ressonância, de 1,5 e 3,0T. Todos os exames foram obtidos nas orientações sagital e coronal, com campo de visão de 180 × 180 × 180mm3, e matriz de 256 × 256 pixels. As seguintes sequências de pulso foram ajustadas para serem tão semelhantes quanto possível para varreduras de 1,5 e 3,0 teslas: SE – Spin Eco (sequência de pulso de radiofrequência de 90º, seguida por pulso de radiofrequência de 180º), UTE – Eco Ultrashort (sequência de pulso de radiofrequência de 90º, seguida por vários pulsos de radiofrequência de 180º) e GRE- Gradiente Spin Eco (difere da SE pela substituição da sequência de pulso de 180º pela atuação de gradiente de campo magnético), e alteração de largura de banda de 260, 780 e 1680 Hz/pixel. Os parâmetros das sequências de pulso utilizadas são mostrados na tabela 4.2.

Tabela 4.2 – GRE (Gradiente Eco); SE (Spin Eco); TE (Tempo de eco); TR (Tempo de repetição); UTE (ultra curto tempo de eco)

Parâmetros de sequência de pulso testados nas RM

Força do campo	Tipo	Aquisição	BW (Hz/Pixel)	TE (ms)	TR (ms)	Ângulo de rotação (Graus)	Espessura de corte (mm)	Número de cortes
1.5T	GRE	2D;3D	260;780	7	300	130	5mm;	10;
	SE	2D	260;780	7	300	130	5mm	10
	UTE	3D	260;780;1680	0.05	5.09	10	1.41mm	128
3.0T	GRE	2D;3D	260;780	7	300	130	3mm;	7
	SE	2D	260;780	7	300	130	5mm	9
	UTE	3D	260;780;1680	0.05	5.09	10	1.41mm	128

Fonte: O autor.

Figura 4.8 – A) - Fantoma se encontra na entrada do gantry do aparelho de RM, onde se observam as linhas (vermelhas) do laser perpendiculares, indicando o centro da base do fantoma. B) - Fantoma conduzido ao centro magnético do aparelho de RM pela mesa do aparelho de RM

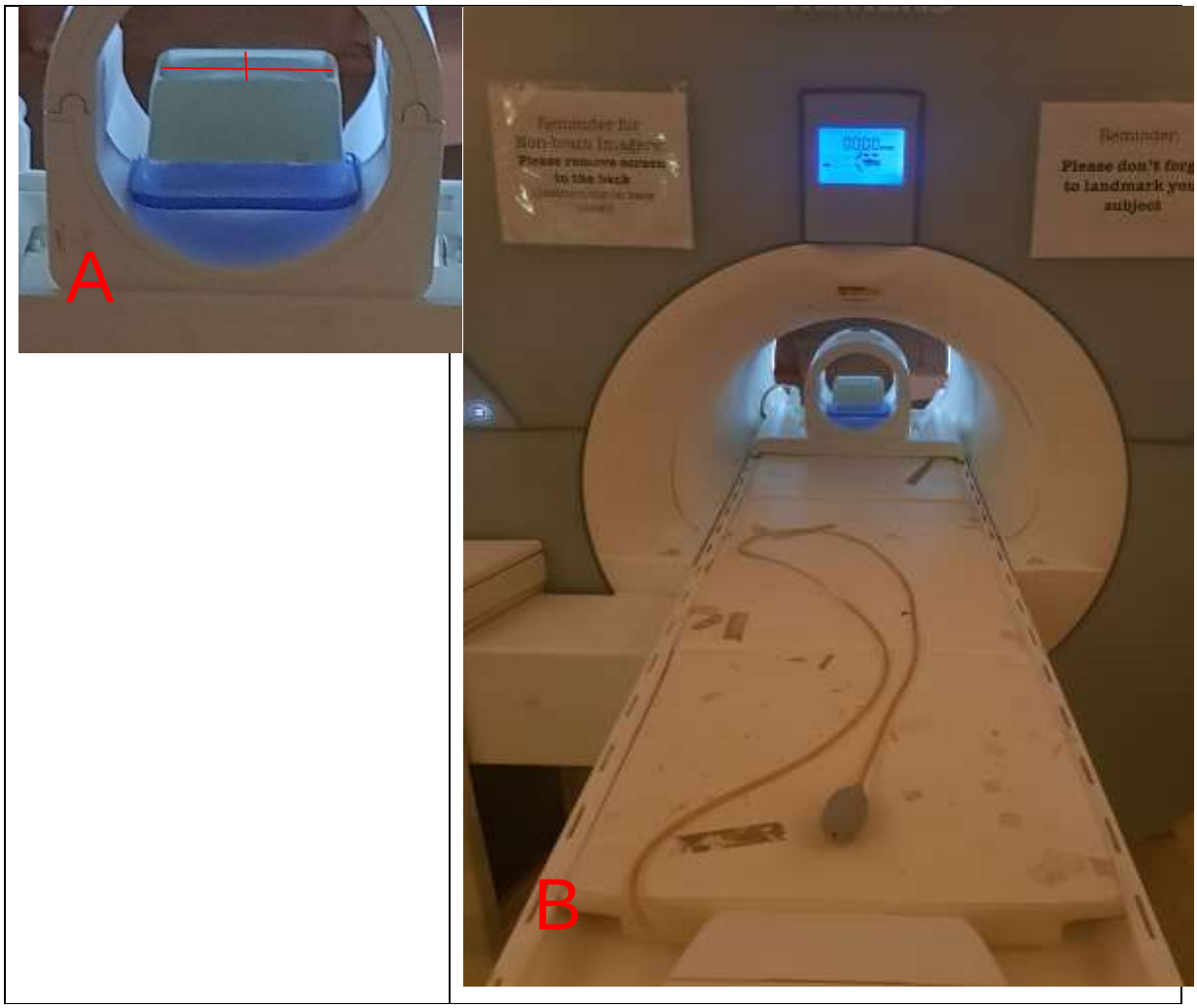

Fonte: O autor.

4.2.3 Mensurações e softwares

Os fantomas foram fotografados e as áreas dos braquetes e fios ortodônticos foram mensuradas pelo software ImageJ (U.S. National Institutes of Health) (Figura 4.9). Primeiramente, as imagens foram calibradas, pela ferramenta “SET SCALE”, de acordo com as medidas de largura e comprimento do fantoma no qual estes elementos estavam apoiados. Com a ferramenta “COLOR THRESHOLD”, do próprio software, foram fixados valores máximos e mínimos para os braquetes de “Matiz” (mínimo de 0 e máximo de 28), “Saturação” (mínimo de 0 e máximo de 136) e “Brilho” (mínimo de 43 e máximo de 255), excluindo assim todos os tons correspondentes à solução onde os aparelhos ortodônticos estavam e, consequentemente, delimitando somente as áreas de interesse. Posteriormente, com o auxílio da ferramenta “ROI MANAGER“, cada braquete teve sua área selecionada e mensurada individualmente [43, 44].

Figura 4.9 - Delimitação da área dos braquetes, por meio do ajuste dos valores de threshold e utilizando a ferramenta “ROI MANAGER” do software ImageJ. A) - Cerâmica, B) - INOXe C) - CCM



Fonte: O autor

Os fantomas foram escaneados, e suas imagens exportadas pelo software próprio das ressonâncias, no formato de imagens digitais e comunicações em medicina (DICOM), para o software Osirix versão 10.0.1 (Pixmeo SARL Company; Genebra, Suíça). Utilizando a ferramenta threshold, foi selecionada a área de cada aparelho ortodôntico, conjuntamente ao seu artefato correspondente. Todas as medidas das sequências de diferentes parâmetros Spin Eco (SE), Ultra Eco Time (UTE), e Gradiente Eco (GRE) 2D e Gradiente Eco (GRE) 3D foram realizadas sempre na mesma fatia, de maior área, obedecendo ao registro do número da fatias dado pelo software acima citado, e estão representadas nas figuras 4.10 e 4.11. A figura 4.10 corresponde às imagens obtidas no campo magnético de 1,5T, e a figura 4.10 apresenta as imagens obtidas no campo magnético de 3,0T. Um valor de limite inferior otimizado de zero e um valor limite mais alto de 1500 foi estimado e definido para todas as medições GRE e SE. Já para UTE, o valor limite mais alto estimado foi de 650. O critério para escolha desses valores foi o valor de threshold que representasse a área total do objeto do estudo e seu artefato em todas as sequências, independentemente da variação de seus parâmetros. Por conseguinte, todos os pixels da gama acima da região de interesse foram selecionados pela ferramenta de segmentação de parâmetros threshold (Lower/Upper bounds) do software do estudo (Osirix), já utilizado em artigos anteriores[45, 46]. A ferramenta de medição de área do software foi então usada para calcular a área em milímetros quadrados. Uma vez que o método de mensuração da área é totalmente automatizado e reprodutível, um único observador realizou todas as medições.

Figura 4.10 - Conjunto de braquetes: linhas representam diferentes sequências de pulso em RM 1.5 (GRE-2D, GRE-3D, SE e UTE). Colunas correspondem às variações de BW (260, 780 e 1680)

RESSONANCIA MAGNÉTICA 1,5 TESLA

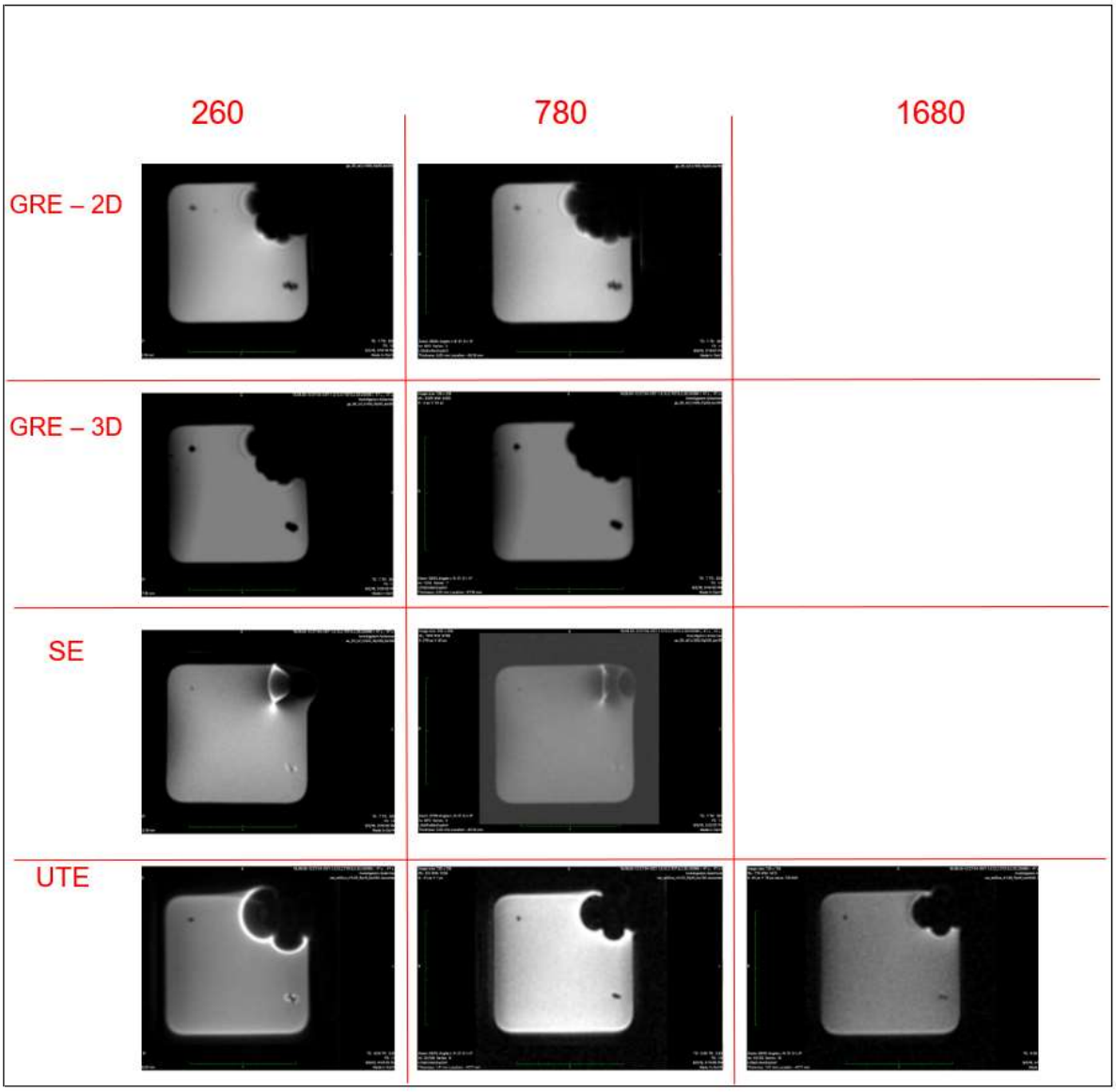

Fonte: O autor.

Figura 4.11 - Conjunto de braquetes: linhas representam diferentes sequências de pulso em RM 3.0 (GRE-2D, GRE-3D, SE e UTE). Colunas correspondem às variações de BW (260, 780 e 1680)

RESSONANCIA MAGNÉTICA 3,0 TESLA



Fonte: O autor.

5 RESULTADOS

Os artefatos provenientes do fantoma contendo fios ortodônticos de NiTi e SS, romperam todos os limites de seus respectivos fantomas, nos campos magnéticos de 1,5T e 3,0T, como demonstrado nas figuras abaixo (Figura 5.1). Sendo assim não foi possível avaliar e comparar as áreas de artefatos provenientes de fios ortodônticos.

Figura 5.1 – A (Fantoma de fios ortodônticos–Imagem coronal - GRE 2D 780Hz/pixel), B (Fantoma de fios ortodônticos - UTE 780Hz/pixel)

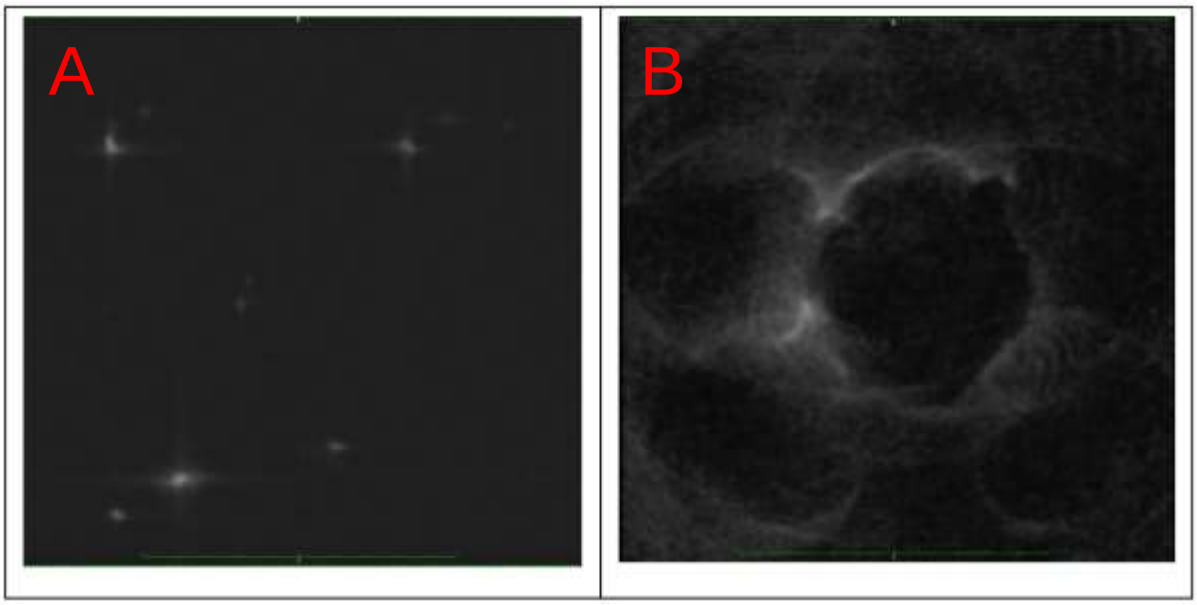

Diferentemente do fantoma de fios ortodônticos o fantoma de braquetes produziram áreas mensuráveis (Figura 5.2) em todas as sequências e campos magnéticos do presente estudo. Os dados das áreas de artefatos dos braquetes estão comparados na análise estatística.

Figura 5.2 – Coluna esquerda -Vista superior do fantoma com as imagens dos braquetes utilizados: A) - INOX, B) - CCM, C) - Cerâmico. Setas em vermelho apontando áreas em verde (coluna direita), correspondente ao artefato na imagem de RM, do respectivo braquete da coluna esquerda

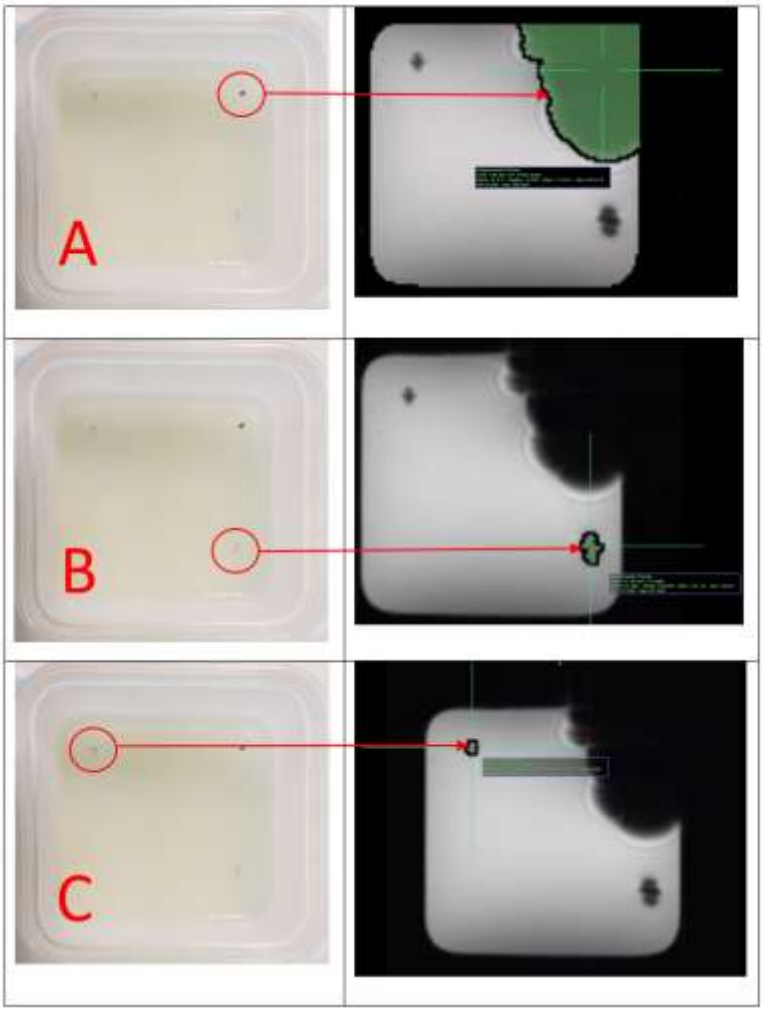

Fonte: O autor

6 ANÁLISE ESTATÍSTICA

6.1 Objetivo

A análise estatística foi realizada para comparar as áreas avaliadas em imagens de braquetes segundo o tipo de aparelho de ressonância (1,5 e 3,0T), a sequência do pulso (GRE 2d, GRE 3d, SE e UTE) e a largura de banda (260, 780 e 1680).

6.2 Dados

Os valores das áreas dos braquetes (cerâmico, CCM e INOX) em relação à largura de banda (260, 780 e 1680) e ao campo magnético (1,5 e 3,0T) constam das tabelas 6.1, 6.2 e 6.3.

Tabela 6.1 - Valores das áreas do braquete cerâmico em relação a BW (260, 780 e 1680) e campo magnético (1,5 e 3,0T), e variação percentual

Braquete cerâmico

	Área 1,5T mm²	**Área 3T mm²**	**Variação percentual %**
GRE 2D 260	15,82	17,8	13
GRE 2D 780	11,86	17,79	50
SE 2D 260	14,33	17,79	24
SE 2D 780	15,32	15,82	3
GRE 3D 260	19,77	21,76	10
GRE 3D 780	23,73	23,73	0
UTE 260	15,82	7,91	-50
UTE 780	9,88	5,93	-40
UTE 1680	11,86	13,84	17

Fonte: O autor.

Tabela 6.2 - Valores das áreas do braquete CCM, em relação a BW (260, 780 e 1680) e campo magnético (1,5 e 3,0 T), e variação percentual

Braquete CCM

	Área 1,5T mm^2	Área 3T mm^2	Variação percentual %
GRE 2D 260	49,43	96,98	96
GRE 2D 780	47,46	96,89	104
SE 2D 260	14,36	51,54	258
SE 2D 780	6,4	27,68	333
GRE 3D 260	55,37	81,07	46
GRE 3D 780	55,37	77,12	39
UTE 260	41,52	53,39	29
UTE 780	27,68	29,66	7
UTE 1680	15,8	14,05	-1,1

Fonte: O autor.

Tabela 6.3 - Valores das áreas do braquete INOX, em relação a BW (260, 780 e 1680) e campo magnético (1,5 e 3,0 T), e variação percentual

Braquete INOX

	Área 1,5T mm^2	Área 3T mm^2	Variação percentual %
GRE 2D 260	2511	3080	23
GRE 2D 780	2865	3112	9
SE 2D 260	1032	1999	94
SE 2D 780	814	1860	129
GRE 3D 260	2635	3039	17
GRE 3D 780	2892	3136	8
UTE 260	2016	2362	17
UTE 780	1569	1708	9
UTE 1680	931	1176	26

Fonte: O autor.

As tabelas 6.4 e 6.5 trazem comparação entre a porcentagem de variação das áreas dos braquetes (Cerâmico, CCM e INOX) e a variação de largura de banda nas sequências de pulso (GRE2D, GRE3D, SE e UTE) nas RM de 1,5 e 3.0T.

Tabela 6.4 - Comparação entre a porcentagem de variação das áreas dos braquetes (Cerâmico, CCM e INOX) e a variação de BW nas sequências de pulso (GRE2D, GRE3D, SE e UTE) – RM1,5T

Pulso 1,5T	**Cerâmico (14,6 mm^2)**	**Inox (12 mm^2)**	**CCM (14,05 mm^2)**
GRE 2D 260	15,82 (8%)	2511 (20825%)	49,43 (252%)
GRE 2D 780	11,86 (-19%)	2865 (23775%)	47,46 (238%)
SE 2D 260	14,33 (2%)	1032 (8500%)	14,36 (2%)
SE 2D 780	15,32 (5%)	814 (6683%)	6,4 (-54%)
GRE 3D 260	19,77 (35%)	2635 (21858%)	55,37 (294%)
GRE 3D 780	23,73 (63%)	2892 (24000%)	55,37 (294%)
UTE 260	15,82 (8%)	2016 (16700%)	41,52 (196%)
UTE 780	9,88 (-32%)	1569 (12975%)	27,68 (97%)
UTE 1680	11,86 (-19%)	931 (76,58%)	15,8 (12%)

Fonte: O autor.

Tabela 6.5 - Comparação entre a porcentagem de variação das áreas dos braquetes (cerâmico, CCM e INOX) e a variação de BW nas sequências de pulso (GRE2D, GRE3D, SE e UTE) – RM3,0T

Pulso 3T	**Cerâmico (14,6 mm^2)**	**Inox (12 mm^2)**	**CCM (14,05 mm^2)**
GRE 2D 260	17,8 (22%)	3080 (25567%)	96,98 (590%)
GRE 2D 780	17,79 (22%)	3112 (25833%)	96,89 (590%)
SE 2D 260	17,79 (22%)	1999 (16558%)	51,54 (266%)
SE 2D 780	15,82 (8%)	1860 (15400%)	27,68 (97%)
GRE 3D 260	21,76 (49%)	3039 (25683%)	81,07 (477%)
GRE 3D 780	23,73 (63%)	3136 (26033%)	77,12 (449%)
UTE 260	7,91 (-46%)	2362 (19583%)	53,39 (280%)
UTE 780	5,93 (-59%)	1708 (14133%)	29,66 (111%)
UTE 1680	13,84 (-5%)	1176 (9700%)	9,88 (-30%)

Fonte: O autor.

6.3 Metodologia

Inicialmente, realizou-se uma análise descritiva das características da amostra segundo as variáveis destacadas nos objetivos, apresentando-se as médias, desvios padrão e gráficos de dispersão e boxplots.

Para cada tipo de braquete, ajustaram-se modelos de ANOVA com três fatores (aparelho de ressonância, sequência do pulso e largura de banda).

A largura de banda apresentou quatro níveis de fator (260, 760, 780 e 1680), o último presente apenas para sequência de pulso UTE, e o 760 apenas para sequência de pulso GRE 2d, que, para critérios de comparação foi considerada como 780, e assim comparados apenas três níveis do fator (260, 780 e 1680).

As análises foram realizadas com auxílio do software R 3.6.1 (R Core Team,[47].) Para os testes de hipótese, considerou-se nível de significância de 5%.

6.4 Análise

Cada braquete (INOX, CCM e cerâmico) foi analisado segundo todas as combinações das outras quatro variáveis (braquete, aparelho de ressonância, sequência do pulso e largura da banda). As médias avaliadas segundo cada um dos fatores constam da tabela 6.6, e observa-se que o aparelho 1,5T, a BW 1680 e as sequências de pulso SE e UTE apresentaram as menores médias. Nota-se claramente também que a média e o desvio padrão do braquete cerâmico foram os menores entre os braquetes, estando os valores muito próximos do valor real.

Tabela 6.6 – Valor real da área dos braquetes, média e desvio padrão, segundo fatores avaliados

	Valor real(mm²);	Área (mm²); média ± dp
Braquete		
Cerâmico	14,6	15,6 ± 5,0
CCM	14,05	46,5 ± 28,1
INOX	12	2155,1 ± 813,6
Aparelho de ressonância		
1,5		656,2 ± 1025,3
3		822,0 ± 1204,3
BW		
260		804,3 ± 1170,6
780		768,7 ± 1169,1
1680		359,7 ± 543,0
Sequência de pulso		
GRE 2d		993,5 ± 1409,8
GRE 3d		1009,6 ± 1430,3
SE		489,0 ± 757,9
UTE		555,8 ± 830,2

Fonte: O autor.

Observa-se que a área, segundo cada tipo de braquete, influencia consideravelmente as médias e os desvios padrão. O boxplot descrito no gráfico 6.1 apresenta as áreas avaliadas nas repetições para cada braquete.

Gráfico 6.1 - Boxplots para áreas segundo braquete

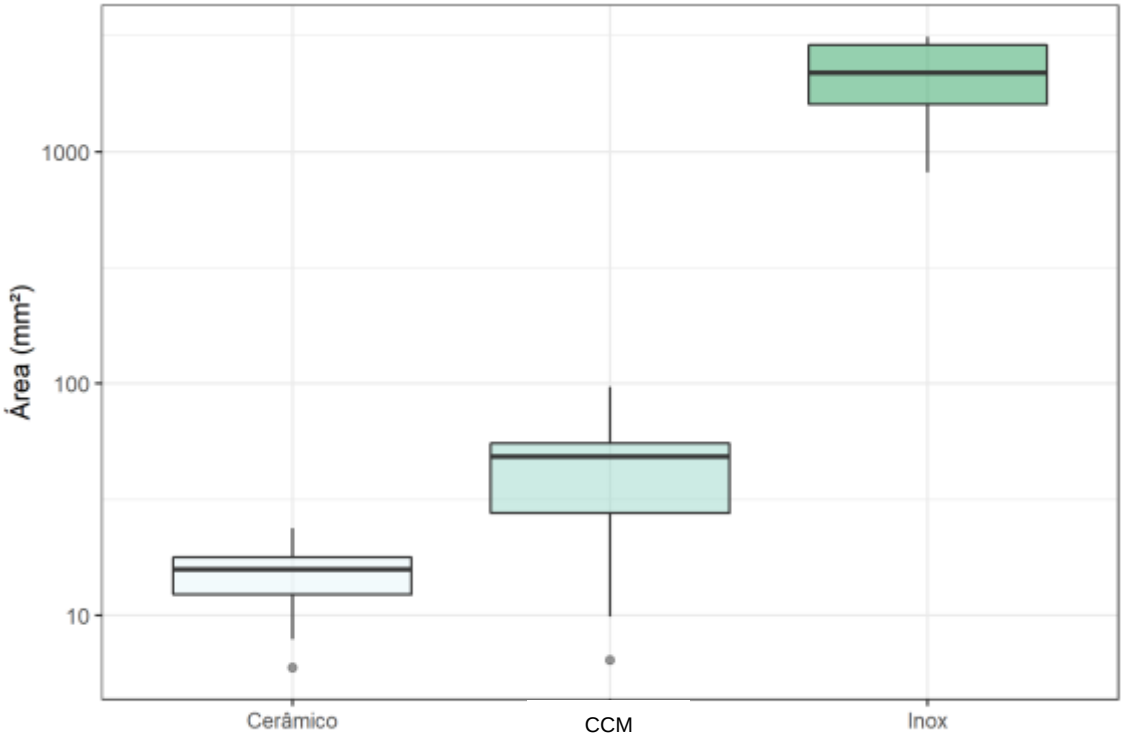

Fonte: O autor.

O gráfico 6.2 apresenta cada valor da base de dados segundo as três variáveis avaliadas. Embora particionado em escalas diferentes para segmentar os efeitos dos braquetes, ainda é difícil identificar os efeitos nesse gráfico. Portanto, os gráficos 6,3, 6.4 e 6.5 apresentam de forma mais destacada as medidas para os braquetes cerâmico, CCM e INOX separadamente.

Gráfico 6.2 - Dispersão das áreas avaliadas segundo aparelhos de ressonância, sequência de pulso, largura da banda e braquete

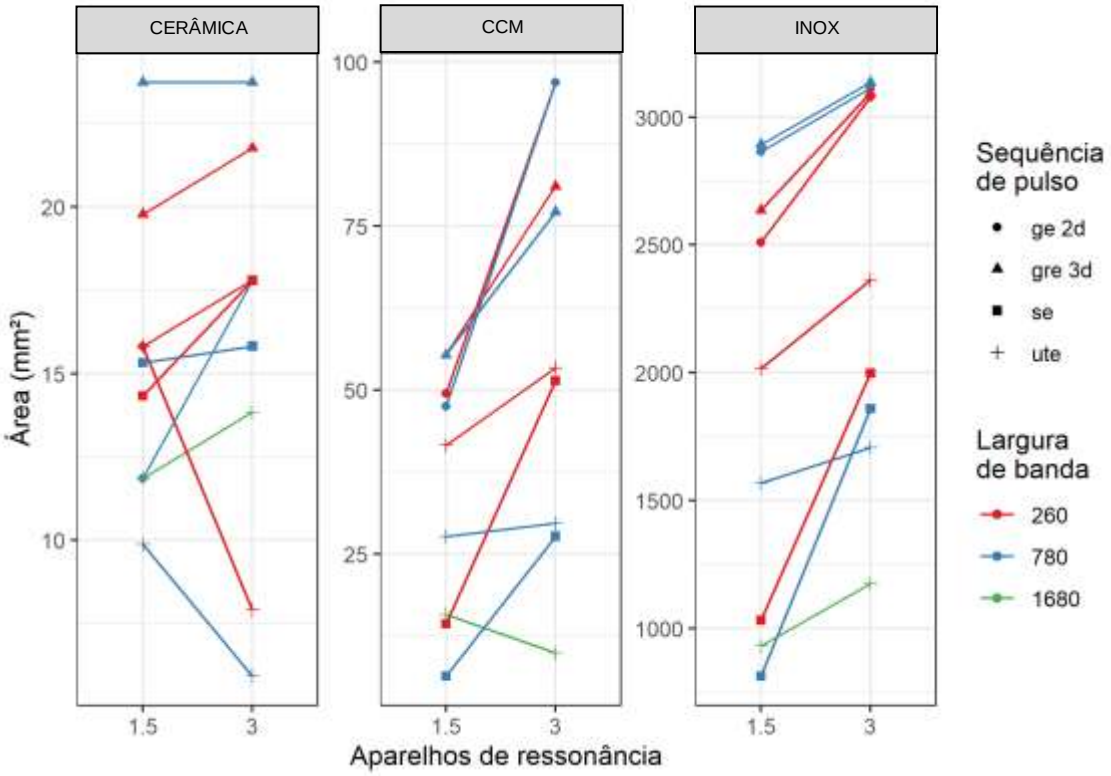

Fonte: O autor.

Gráfico 6.3 - Dispersão das áreas avaliadas segundo aparelhos de ressonância, sequência de pulso e largura de banda, para braquete **cerâmico**

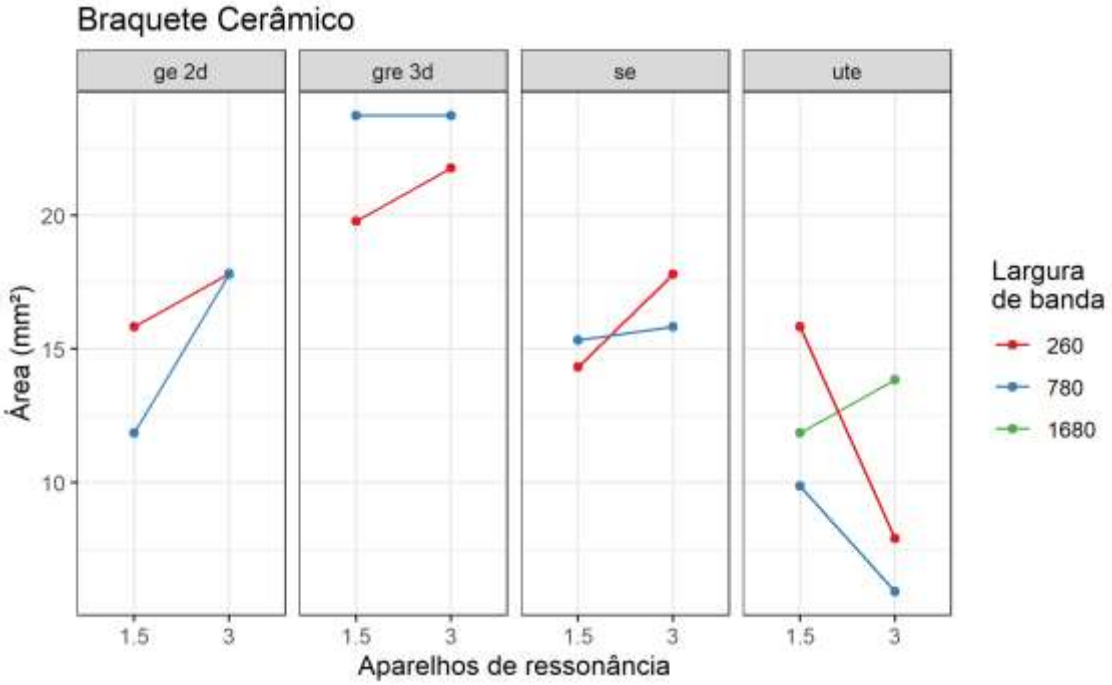

Fonte: O autor.

Gráfico 6.4 - Dispersão das áreas avaliadas segundo aparelhos de ressonância, sequência de pulso e largura da banda, para braquete **CCM**

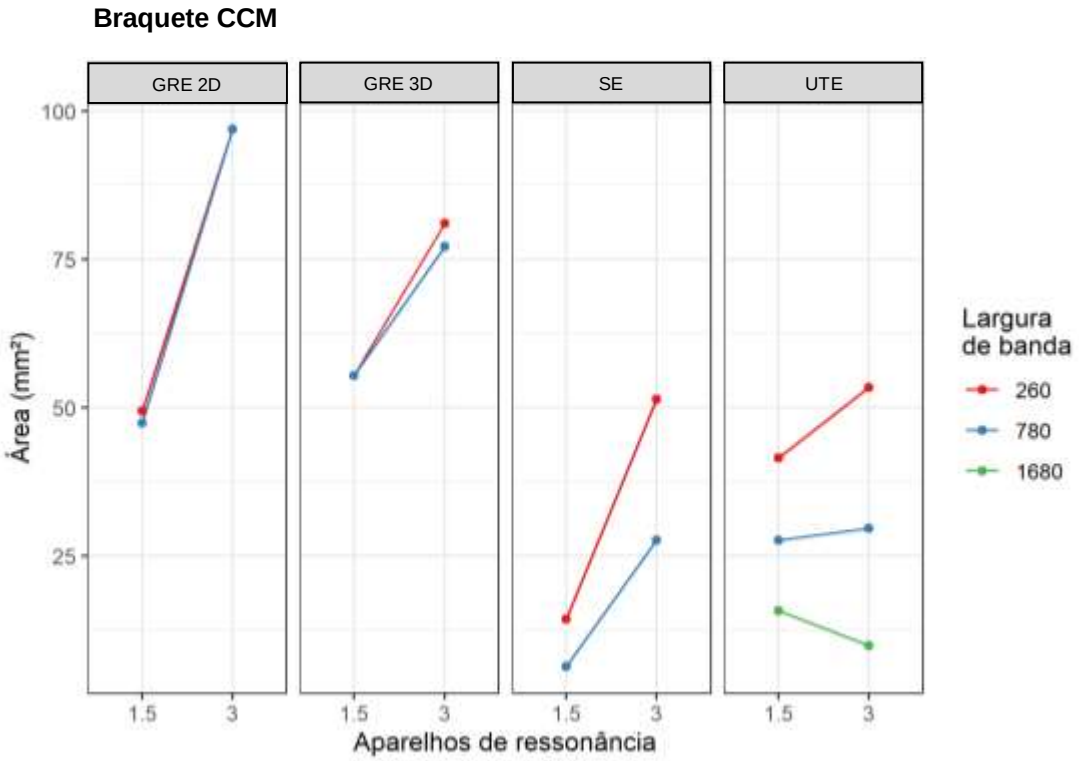

Fonte: O autor.

Gráfico 6.5 - Dispersão das áreas avaliadas segundo aparelhos de ressonância, sequência de pulso e largura da banda, para braquete **INOX**

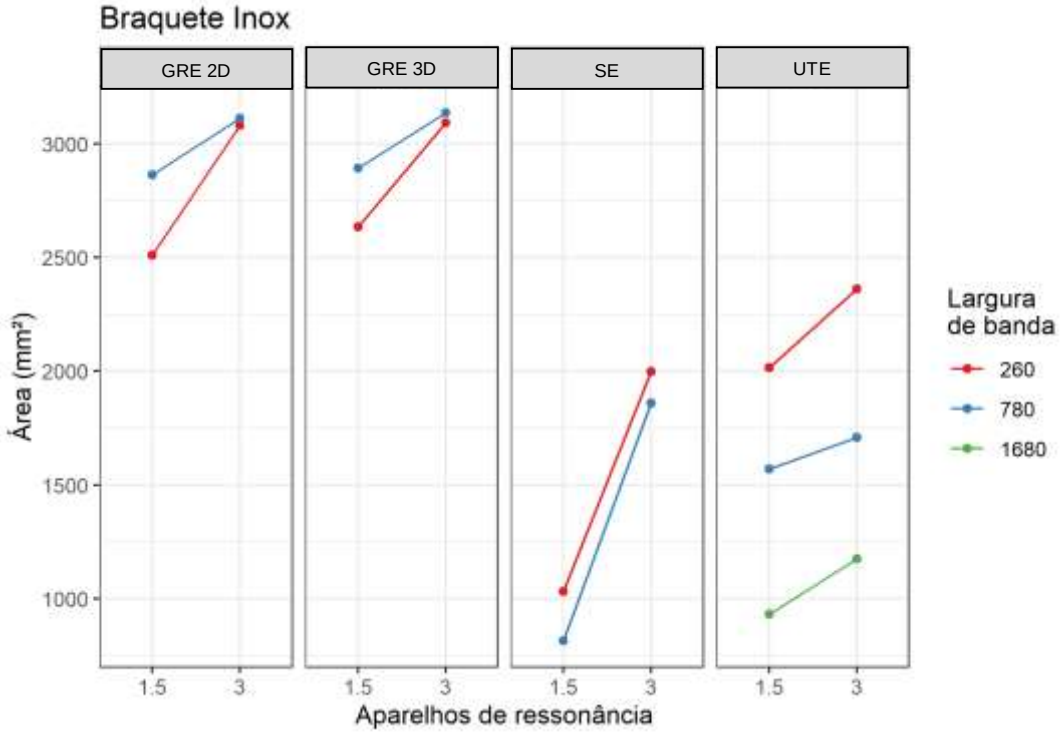

Fonte: O autor.

Identifica-se visualmente que as associações dos fatores dos gráficos 6.4 e 6.5 são bem similares, embora em escalas diferentes, e o gráfico 6.3 indica que para o braquete cerâmico o efeito de BW e aparelho de ressonância parece bem menor do que para os outros braquetes. Os modelos de análise de variância destacados na tabela 6.7 refletem essa observação e testam os efeitos individuais das variáveis, assumindo que não exista interação entre eles.

Tabela 6.7 - ANOVA para áreas por braquete

Braquete	Fator	Graus de liberdade	Soma de quadrados	Quadrados médios	Valor F	Valor p
Cerâmico	Aparelhos de ressonância	1	1	1	0,104	0,754
	BW	2	20	10	1,177	0,344
	Sequência de pulso	3	306	102	7,004	0,011
	Resíduos	11	93	8		
CCM	**Aparelhos de ressonância**	**1**	**2464**	**2464**	**15,861**	**0,002**
	BW	**2**	**2906**	**1453**	**9,352**	**0,004**
	Sequência de pulso	**3**	**6312**	**2104**	**13,543**	**0,001**
	Resíduos	11	1709	155		
INOX	**Aparelhos de ressonância**	**1**	**1009147**	**1009147**	**14,058**	**0,003**
	BW	**2**	**2767826**	**1383913**	**19,278**	**<0,001**
	Sequência de pulso	**3**	**6686104**	**2228701**	**31,047**	**<0,001**
	Resíduos	11	789646	71786		

Fonte: O autor.

Para o braquete cerâmico, com valor de ‘p’ ao nível de significância de 5%, estima-se que não há significância para nenhum dos fatores, diferentemente dos outros dois braquetes.

A tabela 6.8 descreve as médias dos três fatores (BW, Sequência de pulso e aparelho de ressonância magnética) testados pelos modelos de ANOVA segundo cada braquete, na tabela 6.7.

Tabela 6.8 - Média e desvio padrão da área segundo fatores avaliados, por braquete

Medida	Cerâmico	CCM	INOX
BW			
260	16,4 ± 4,2	55,4 ± 24,8	2341,1 ± 672,4
780	15,5 ± 6,3	46,0 ± 29,7	2244,5 ± 869,3
1680	12,8 ± 1,4	12,8 ± 4,2	1053,5 ± 173,2
Sequência de pulso			
Gre 2d	15,8 ± 2,8	72,7 ± 28,0	2892 ± 276,7
Gre 3d	22,2 ± 1,9	67,2 ± 13,8	2939,2 ± 229,1
Se	15,8 ± 1,5	25,0 ± 19,7	1426,2 ± 590,6
Ute	10,9 ± 3,7	29,7 ± 16,1	1627 ± 527,1
Aparelho de ressonância			
1,5	15,4 ± 4,3	34,8 ± 19,0	1918,3 ± 853
3	15,8 ± 5,9	58,2 ± 31,7	2391,9 ± 743,6

Fonte: O autor.

Como já demonstrado na tabela 6.7, não houve variação significativa em nenhum dos fatores relacionados ao braquete cerâmico.

Em relação ao braquete CCM, nota-se que as médias, nas sequências GRE 2D e 3D, apresentaram as maiores áreas de artefatos. Na tabela 6.4 (RM 1,5T), observa-se seu maior artefato na sequência GRE 3D 260 e GRE 3D 780, que apresentaram mesmo valor, com uma área de 294% da medida real. Na tabela 6.5 (RM 3,0T), a maior área foi atingida nas sequências GRE 2D 260 e GRE 2D 780, que apresentaram mesmo valor, com artefato de 590%.

O braquete de INOX novamente apresentou suas maiores médias nas sequências GRE 2d e 3D, sendo que na tabela 6.4 (RM 1,5T) apresentou sua maior área na sequência GRE 3D 780, com delimitação correspondeu a 24.000% da área real. Já na tabela 6.5 (RM 3,0T), novamente a mesma sequência GRE 3D 780 apresentou a maior área de artefato, correspondendo a 29.033%.

O aumento da largura de banda, nas sequências SE e UTE e em relação aos braquetes INOX e CCM, contribuiu para a redução de artefatos.

Na sequência SE, RM de 1,5T, aumentando a largura de banda de 260 para 780, as áreas dos braquetes INOX e BW apresentaram redução, respectivamente, de 21,12% e 55,36% da área do artefato.

Com o aumento do campo magnético (RM3,0), na sequência SE, os braquetes INOX e CCM apresentaram redução de 6,9% e de 46,29%, respectivamente com a maior BW.

A sequência UTE, RM de 1,5T e 3,0T novamente apresentou redução de artefato com o aumento da BW, com a banda de 1680 apresentando médias inferiores às outras duas (260 e 780).

Em relação ao campo magnético, para os dois braquetes (CCM e INOX), o aparelho de ressonância 3,0 apresentou, em média, áreas superiores.

7 DISCUSSÃO

A falta de homogeneidade dos campos magnéticos decorrente da presença de materiais metálicos gera artefatos que, em muitos casos, impossibilitam o correto diagnóstico. Por isso, sequências especiais vêm sendo desenvolvidas, Como são exemplos SEMAC MAVRIC e MSVAT-SPACE[29, 48, 49]. O que se destaca dentro desse grupo de sequências é o maior valor de largura de banda (474 a 592Hz/pixel), em comparação com aqueles normalmente utilizados (até 200 Hz pixel)[35]. No entanto, apesar de reduzir consideravelmente os artefatos de susceptibilidade, cada sequência especial promove um contraste específico entre determinados tecidos, que infelizmente não abrange o contraste alcançado pela gama de sequências convencionais. Além disso, as sequências especiais não estão disponíveis em grande parte dos ressonadores. Por essas razões, a procura por melhor desempenho das sequências convencionais reveste-se de grande importância.

No presente estudo, analisou-se a sequência de pulso SE, que pode ser utilizada em uma quantidade razoável de exames, pois é útil para a visualização de características anatômicas e a identificação de patologias diversas[50]. Também foram avaliadas a sequência UTE, útil para músculo esquelético, cérebro, tendões, discos articulares[50] e porosidade óssea cortical[50], e as sequências GRE 2D e 3D, úteis em angiografias, ressonância magnética funcional e perfusão[51]. Sabendo que a largura de banda é um parâmetro ajustável mesmo em sequências de pulsos mais conhecidas, buscou-se avaliar o benefício de aumentá-la nessas sequências usuais, como UTE, GRE e SE. Vale ressaltar que alguns estudos mostram semelhança das sequências UTE e SEMAC no que diz respeito à redução de artefatos, como aquele de Rendenbach et al.[36], que verificaram que ambas apresentam índices semelhantes de redução de artefatos promovidos por placas de fixação óssea.

Avaliando os resultados em relação aos braquetes cerâmicos, nota-se que os artefatos foram mínimos em todas sequências avaliadas, e não houve diferença significativa com aumento da largura de banda ou do campo magnético. Tais achados estão de acordo com estudos anteriores[14, 37, 52], que já demonstraram que materiais cerâmicos possuem susceptibilidade magnética muito baixa e não produzem artefatos significativos. Na presente pesquisa, os braquetes cerâmicos totalmente isentos de

componentes metálicos, independentemente de campo magnético, BW ou sequência de pulso, apresentaram ausência ou discreta presença de artefatos.

Em relação ao braquete CCM (Clarity 3M Unitek) com altas larguras de banda (780 e1680Hz/pixel), nas sequências SE e UTE foi observada presença mínima ou ausência de artefato, tanto na RM 1,5T quanto na RM 3,0T; contrariando o estudo de Cox et al.[37], que encontraram severa distorção desse mesmo braquete nas imediações dos elementos dentários, devido à canaleta e aos clipes metálicos, na sequência UTE. Vale ressaltar que os autores não informaram os valores de largura de banda utilizados, que usualmente variam de 70 a 200 hz/pixel. Portanto, com base nos resultados encontrados neste estudo, pode-se inferir que o aumento dos valores de BW na sequência UTE promove importante redução de artefatos de susceptibilidade.

O braquete INOX apresentou maior quantidade de artefatos de susceptibilidade. Entretanto, na sequência SE, e com BW alterada de 260 para 780hz/pixel, esse braquete apresentou redução de 21,12% na RM de 1,5T, e de 6,9% na RM de 3,0T. Já na sequência UTE, na qual foi possível aplicar largura de banda superior (260 para 1680hz/pixel), a redução de artefatos de tal braquete foi ainda mais acentuada, sendo que na RM de 1,5 a redução atingiu 53,68%, e na RM 3,0T a redução totalizou 50,21%. Portanto, as sequências SE e UTE apresentaram redução de artefatos com o aumento da BW, e essa redução se acentuou na sequência UTE com alto valor de largura de banda (1680hz/pixel). Esse último resultado, da BW de 1680Hz/pixel, está em desacordo com estudos anteriores, nos quais os autores relataram que o aumento de largura acima de 400HZ/pixel teria pouco impacto na redução de artefatos[34, 46]. Vale ressaltar que um ressonador modificado para pesquisa esteve à disposição do autor desta tese. Nele, os parâmetros como *flip angle* (ângulo de rotação), TE, TR e BW podiam ser livremente ajustados, o que não ocorre nos ressonadores disponíveis no mercado comercial. Desta forma, como foi identificado que o aumento da largura de banda pode ser benéfico para diminuir artefatos de susceptibilidade, sugere-se que as empresas aumentem o grau de liberdade de ajuste de BW nos aparelhos comercializados.

As maiores áreas de artefatos foram observadas na aplicação das sequências de pulsos GRE (2D e 3D) nos braquetes INOX e CCM. Alguns autores indicam as sequências GRE como maiores geradoras de artefatos de susceptibilidade, em virtude da refasagem que é realizada por um gradiente codificador de frequência, ao invés de um sinal de radiofrequência[2, 14, 34, 41]. Curiosamente, o aumento da BW promoveu discreto aumento na área do artefato, o que pode estar relacionado à composição da liga metálica dos braquetes. Portanto, devem ser empreendidos novos estudos para observar a influência da BW isoladamente em cada metal que compõe as ligas dos braquete de INOX, nas sequências GRE 2D e 3D.

Contrapondo-se ao benefício da redução de artefatos de susceptibilidade pela BW, a literatura descreve relação inversa entre a BW do receptor e a relação SNR[2, 6, 35]. O SNR é a razão entre a amplitude do sinal coletado e a amplitude média do ruído. Inerente ao sistema de RM, o ruído é gerado pela presença do paciente no campo magnético principal, e pelo ruído elétrico de fundo da RM. Quanto maior o SNR, melhor a qualidade da imagem. Entretanto, de acordo com Toms et al.[46], na prática, a qualidade da imagem seria satisfatória mesmo com valores altos de BW (700HZ/pixel). Vale ressaltar que vários fatores afetam a relação sinal ruído e, na presente pesquisa, foram minimizados os TE e maximizados os TR em todas as sequências utilizadas, com o intuito de aumentar o SNR. Contudo, e considerando que este é um estudo quantitativo e não objetivou a qualidade diagnóstica ou a resolução da imagem, novos estudos devem ser realizados para avaliar o SNR em valores altos de BW.

Como anteriormente mencionado, o presente trabalho procurou avaliar a influência de diferentes larguras de banda em diferentes sequências de pulso (GRE2D, GRE3D, SE e UTE). Entretanto, devido às características das diferentes sequências de pulso avaliadas, não foi possível alinhar todos os valores dos parâmetros (Tabela 4.3), como TE, TR, ângulo de rotação, espessura de corte, número de cortes e BW entre tais sequência. Assim sendo, buscou-se deixar esses valores o mais próximo possível, objetivando a específica influência da variação de BW. Também não foi avaliado o aquecimento de braquetes metálicos, o que constitui uma preocupação de segurança que tem sido amplamente abordada na literatura, principalmente em campos magnéticos mais intensos como 3T. Materiais metálicos submetidos a um campo magnético podem gerar correntes elétricas que causam

aquecimento do material e do tecido circundante, mas essas mudanças de temperatura induzidas por campos magnéticos, mesmo em braquetes totalmente metálicos, foram consideradas insignificantes em RM de 1,5T ou 3T[2, 6, 35].

Finalizando, e com base nos resultados aqui obtidos, propõem-se as seguintes recomendações clínicas:

- Em decorrência da menor área de artefatos em RM de 1,5T, recomenda-se a avaliação da real necessidade de campos magnéticos maiores de 1,5T na região maxilofacial, em pacientes com aparelhos ortodônticos totalmente metálicos instalados.
- O aparelho ortodôntico estético cerâmico é o mais indicado para pacientes que necessitam de controle periódico por ressonância magnética (portadores de epilepsia, esclerose múltipla, aneurisma cerebral e controle de lesões na região maxilofacial[53]).

8 CONCLUSÕES

As condições de realização da presente investigação permitiram as seguintes conclusões.

Nas sequências SE e UTE, o aumento da BW reduz a área do artefato.

Nas sequências GRE, a BW não apresentou influência ou houve discreto aumento da área dos artefatos.

Na sequência UTE, o aumento de BW de 260 para 1680HZ/pixel provocou acentuada redução de artefatos.

REFERÊNCIAS[1]

1. Mazzola AA. Ressonância magnética: princípios de formação da imagem e aplicações em imagem funcional. Rev Bras Física Méd. 2009;3(1):117-29.

2. Westbrook C, Talbot J. MRI in Practice: John Wiley & Sons; 2018.

3. Hakky M, Pandey S, Kwak E, Jara H, Erbay SH. Application of basic physics principles to clinical neuroradiology: differentiating artifacts from true pathology on MRI. AJR Am J Roentgenol. AJR Am J Roentgenol. 2013 Aug;201(2):369-77. doi: 10.2214/AJR.12.10394.

4. Krupa K, Bekiesinska-Figatowska M. Artifacts in magnetic resonance imaging. Pol J Radiol. 2015;80:93-106. doi: 10.12659/PJR.892628.

5. Arena L, Morehouse HT, Safir J. MR imaging artifacts that simulate disease: how to recognize and eliminate them. Radiographics. 1995 Nov;15(6):1373-94. doi: 10.1148/radiographics.15.6.8577963.

6. Huang SY, Seethamraju RT, Patel P, Hahn PF, Kirsch JE, Guimaraes AR. Body MR Imaging: Artifacts, k-Space, and Solutions-Erratum. Radiographics. 2015 Sep-Oct;35(5):1624. doi: 10.1148/rg.2015154016. Erratum for: Radiographics. 2015 Sep-Oct;35(5):1439-60.

7. Stevens SM, Rizk HG, Golnik K, Andaluz N, Samy RN, Meyer TA, Lambert PR. Idiopathic intracranial hypertension: Contemporary review and implications for the otolaryngologist. Laryngoscope. 2018 Jan;128(1):248-56. doi: 10.1002/lary.26581.

8. Camfield P, Camfield C. Special considerations for a first seizure in childhood and adolescence. Epilepsia. 2008;49 Suppl 1:40-4. doi: 10.1111/j.1528-1167.2008.01449.x.

9. Moreira MA, Lessa LS, Bortoli FR, Lopes A, Xavier EP, Ceretta RA, et al. Meta-analysis of magnetic resonance imaging accuracy for diagnosis of oral cancer. PLoS One. 2017 May 24;12(5):e0177462. doi: 10.1371/journal.pone.0177462.

[1] De acordo com Estilo Vancouver.

10. Vandecaveye V, Dirix P, De Keyzer F, de Beeck KO, Vander Poorten V, Roebben I, et al. Predictive value of diffusion-weighted magnetic resonance imaging during chemoradiotherapy for head and neck squamous cell carcinoma. Eur Radiol. 2010 Jul;20(7):1703-14. doi: 10.1007/s00330-010-1734-6.

11. Koh DM, Collins DJ. Diffusion-weighted MRI in the body: applications and challenges in oncology. AJR Am J Roentgenol. 2007 Jun;188(6):1622-35. doi: 10.2214/AJR.06.1403.

12. Manière-Ezvan A, Oueiss A, Busson F. ATM et orthodontie, « passé, présent et futur » [TMJ and orthodontics, "past, present and future"]. Rev Stomatol Chir Maxillofac Chir Orale. 2016 Dec;117(6):453-7. French. doi: 10.1016/j.revsto.2016.10.002.

13. Ortiz AJ, Fernández E, Vicente A, Calvo JL, Ortiz C. Metallic ions released from stainless steel, nickel-free, and titanium orthodontic alloys: toxicity and DNA damage. Am J Orthod Dentofacial Orthop. 2011 Sep;140(3):e115-22. doi: 10.1016/j.ajodo.2011.02.021. Erratum in: Am J Orthod Dentofacial Orthop. 2018 Jun;153(6):765.

14. Cortes AR, Abdala-Junior R, Weber M, Arita ES, Ackerman JL. Influence of pulse sequence parameters at 1.5 T and 3.0 T on MRI artefacts produced by metal-ceramic restorations. Dentomaxillofac Radiol. 2015;44(8):20150136. doi: 10.1259/dmfr.20150136.

15. Graves MJ, Mitchell DG. Body MRI artifacts in clinical practice: a physicist's and radiologist's perspective. J Magn Reson Imaging. 2013 Aug;38(2):269-87. doi: 10.1002/jmri.24288.

16. Asaumi J, Konouchi H, Hisatomi M, Kishi K. Odontogenic myxoma of maxillary sinus: CT and MR-pathologic correlation. Eur J Radiol. 2001 Jan;37(1):1-4. doi: 10.1016/s0720-048x(00)00229-1.

17. Asaumi J, Yanagi Y, Hisatomi M, Matsuzaki H, Konouchi H, Kishi K. The value of dynamic contrast-enhanced MRI in diagnosis of malignant lymphoma of the head and neck. Eur J Radiol. 2003 Nov;48(2):183-7. doi: 10.1016/S0720-048X(02)00347-9.

18. Shah N, Bansal N, Logani A. Recent advances in imaging technologies in dentistry. World J Radiol. 2014 Oct 28;6(10):794-807. doi: 10.4329/wjr.v6.i10.794.

19. Sun J, Li B, Li CJ, Li Y, Su F, Gao QH, et al. Computed tomography versus magnetic resonance imaging for diagnosing cervical lymph node metastasis of head and neck cancer: a systematic review and meta-analysis. Onco Targets Ther. 2015 Jun 8;8:1291-313. doi: 10.2147/OTT.S73924.

20. Probst M, Richter V, Weitz J, Kirschke JS, Ganter C, Troeltzsch M, et al. Magnetic resonance imaging of the inferior alveolar nerve with special regard to metal artifact reduction. J Craniomaxillofac Surg. 2017 Apr;45(4):558-69. doi: 10.1016/j.jcms.2017.01.009.

21. Liu X, Wan S, Shen P, Qiu Y, Sah MK, Abdelrehem A,et al. Diagnostic accuracy of synovial chondromatosis of the temporomandibular joint on magnetic resonance imaging. PLoS One. 2019 Jan 3;14(1):e0209739. doi: 10.1371/journal.pone.0209739.

22. Regier M, Kemper J, Kaul MG, Feddersen M, Adam G, Kahl-Nieke B, et al. Radiofrequency-induced heating near fixed orthodontic appliances in high field MRI systems at 3.0 Tesla. J Orofac Orthop. 2009 Nov;70(6):485-94. English, German. doi: 10.1007/s00056-009-9923-0.

23. Havsteen I, Ohlhues A, Madsen KH, Nybing JD, Christensen H, Christensen A. Are Movement Artifacts in Magnetic Resonance Imaging a Real Problem?-A Narrative Review. Front Neurol. 2017 May 30;8:232. doi: 10.3389/fneur.2017.00232.

24. Palácio GA, Francisco VV, Abbehusen CL, Tiferes DA, D'ippolito G, Szejnfeld JJRB. Artefatos em ressonância magnética do abdome: ensaio iconográfico. 2002;35(6):371-6. doi: 10.1590/S0100-39842002000600011.

25. Chang C, Cunningham JP, Glover GH. Influence of heart rate on the BOLD signal: the cardiac response function. Neuroimage. 2009 Feb 1;44(3):857-69. doi: 10.1016/j.neuroimage.2008.09.029. E.

26. Kraff O, Quick HH. 7T: Physics, safety, and potential clinical applications. J Magn Reson Imaging. 2017 Dec;46(6):1573-89. doi: 10.1002/jmri.25723.

27. Lavdas E, Papaioannou M, Boci N, Dardiotis E, Roka V, Sakkas GK, et al. Common and Uncommon Artifacts in T1 FLAIR SAG Sequences of MRI Brain. Curr Probl Diagn Radiol. 2019 Aug 6:S0363-0188(19)30186-0. doi: 10.1067/j.cpradiol.2019.08.001.

28. Huang SY, Seethamraju RT, Patel P, Hahn PF, Kirsch JE, Guimaraes AR. Body MR Imaging: Artifacts, k-Space, and Solutions-Erratum. Radiographics. 2015 Sep-Oct;35(5):1624. doi: 10.1148/rg.2015154016. Erratum for: Radiographics. 2015 Sep-Oct;35(5):1439-60.

29. Jungmann PM, Agten CA, Pfirrmann CW, Sutter R. Advances in MRI around metal. J Magn Reson Imaging. 2017 Oct;46(4):972-91. doi: 10.1002/jmri.25708.

30. Almuqbel MM, Leeper GJ, Petelo JF, Page TJ, Melzer TR. MRI artefact in the rectum caused by ingested orthodontic brackets. Radiography (Lond). 2018 May;24(2):e48-e50. doi: 10.1016/j.radi.2017.10.002.

31. Zachriat C, Asbach P, Blankenstein KI, Peroz I, Blankenstein FH. MRI with intraoral orthodontic appliance-a comparative in vitro and in vivo study of image artefacts at 1.5 T. Dentomaxillofac Radiol. 2015;44(6):20140416. doi: 10.1259/dmfr.20140416.

32. Perman WH, el-Ghazzawy O, Gado MH, Larson KB, Perlmutter JS. A half-Fourier gradient echo technique for dynamic MR imaging. Magn Reson Imaging. 1993;11(3):357-66. doi: 10.1016/0730-725x(93)90068-o.

33. Porto GCLM. Comparação entre diferentes sequências de ressonância magnética na detecção de calcificações em pacientes portadores de neurocisticercose [tese]: São Paulo: Universidade de São Paulo, Faculdade de Medicina; 2017.

34. Olsrud J, Lätt J, Brockstedt S, Romner B, Björkman-Burtscher IM. Magnetic resonance imaging artifacts caused by aneurysm clips and shunt valves: dependence on field strength (1.5 and 3 T) and imaging parameters. J Magn Reson Imaging. 2005 Sep;22(3):433-7. doi: 10.1002/jmri.20391.

35. Hilgenfeld T, Prager M, Heil A, Schwindling FS, Nittka M, Grodzki D, et al. PETRA, MSVAT-SPACE and SEMAC sequences for metal artefact reduction in dental MR imaging. Eur Radiol. 2017 Dec;27(12):5104-12. doi: 10.1007/s00330-017-4901-1.

36. Rendenbach C, Schoellchen M, Bueschel J, Gauer T, Sedlacik J, Kutzner D, et al. Evaluation and reduction of magnetic resonance imaging artefacts induced by distinct plates for osseous fixation: an in vitro study @ 3 T. Dentomaxillofac Radiol. 2018 Oct;47(7):20170361. doi: 10.1259/dmfr.20170361.

37. Cox RJ, Kau CH, Rasche V. Three-dimensional ultrashort echo magnetic resonance imaging of orthodontic appliances in the natural dentition. Am J Orthod Dentofacial Orthop. 2012 Oct;142(4):552-61. doi: 10.1016/j.ajodo.2012.03.033.

38. Wylezinska M, Pinkstone M, Hay N, Scott AD, Birch MJ, Miquel ME. Impact of orthodontic appliances on the quality of craniofacial anatomical magnetic resonance imaging and real-time speech imaging. Eur J Orthod. 2015 Dec;37(6):610-7. doi: 10.1093/ejo/cju103.

39. Cassetta M, Pranno N, Stasolla A, Orsogna N, Fierro D, Cavallini C, et al. The effects of a common stainless steel orthodontic bracket on the diagnostic quality of cranial and cervical 3T- MR images: a prospective, case-control study. Dentomaxillofac Radiol. 2017 Aug;46(6):20170051. doi: 10.1259/dmfr.20170051.

40. Beau A, Bossard D, Gebeile-Chauty S. Les appareils orthodontiques collés doivent-ils être déposés systématiquement avant un examen d'imagerie par résonance magnétique (IRM) ?∗ [Magnetic resonance imaging artefacts and fixed orthodontic attachments]. Orthod Fr. 2017 Jun;88(2):131-8. French. doi: 10.1051/orthodfr/2017004.

41. Ozawa E, Honda EI, Parakonthun KN, Ohmori H, Shimazaki K, Kurabayashi T, et al. Influence of orthodontic appliance-derived artifacts on 3-T MRI movies. Prog Orthod. 2018 Feb 19;19(1):7. doi: 10.1186/s40510-018-0204-6.

42. Chockattu SJ, Suryakant DB, Thakur S. Unwanted effects due to interactions between dental materials and magnetic resonance imaging: a review of the literature. Restor Dent Endod. 2018 Aug 30;43(4):e39. doi: 10.5395/rde.2018.43.e39.

43. Schneider CA, Rasband WS, Eliceiri KW. NIH Image to ImageJ: 25 years of image analysis. Nat Methods. 2012 Jul;9(7):671-5. doi: 10.1038/nmeth.2089.

44. Freedman AA, Kipling LM, Labgold K, Marsit CJ, Hogue CJ, Rajakumar A, et al. Comparison of diameter-based and image-based measures of surface area from gross placental pathology for use in epidemiologic studies. Placenta. 2018 Sep;69:82-5. doi: 10.1016/j.placenta.2018.07.013.

45. Aoki EM, Abdala-Júnior R, de Oliveira JX, Arita ES, Cortes AR. Reliability and Reproducibility of Manual and Automated Volumetric Measurements of Periapical Lesions. J Endod. 2015 Sep;41(9):1555-9. doi: 10.1016/j.joen.2015.06.015.

46. Toms AP, Smith-Bateman C, Malcolm PN, Cahir J, Graves M. Optimization of metal artefact reduction (MAR) sequences for MRI of total hip prostheses. Clin Radiol. 2010 Jun;65(6):447-52. doi: 10.1016/j.crad.2009.12.014.

47. Team RC. R: A language and environment for statistical computing; 2013.

48. Hilgenfeld T, Prager M, Schwindling FS, Nittka M, Rammelsberg P, Bendszus M, et al. MSVAT-SPACE-STIR and SEMAC-STIR for Reduction of Metallic Artifacts in 3T Head and Neck MRI. AJNR Am J Neuroradiol. 2018 Jul;39(7):1322-9. doi: 10.3174/ajnr.A5678.

49. Filli L, Jud L, Luechinger R, Nanz D, Andreisek G, Runge VM, et al. Material-Dependent Implant Artifact Reduction Using SEMAC-VAT and MAVRIC: A Prospective MRI Phantom Study. Invest Radiol. 2017 Jun;52(6):381-7. doi: 10.1097/RLI.0000000000000351.

50. Robson MD, Gatehouse PD, Bydder M, Bydder GM. Magnetic resonance: an introduction to ultrashort TE (UTE) imaging. J Comput Assist Tomogr. 2003 Nov-Dec;27(6):825-46. doi: 10.1097/00004728-200311000-00001.

51. Hargreaves BA. Rapid gradient-echo imaging. J Magn Reson Imaging. 2012 Dec;36(6):1300-13. doi: 10.1002/jmri.23742.

52. Starcuková J, Starcuk Z Jr, Hubálková H, Linetskiy I. Magnetic susceptibility and electrical conductivity of metallic dental materials and their impact on MR imaging artifacts. Dent Mater. 2008 Jun;24(6):715-23. doi: 10.1016/j.dental.2007.07.002.

53. Steiner T, Juvela S, Unterberg A, Jung C, Forsting M, Rinkel G, European Stroke Organization. European Stroke Organization guidelines for the management of intracranial aneurysms and subarachnoid haemorrhage. Cerebrovasc Dis. 2013;35(2):93-112. doi: 10.1159/000346087.