Revista da
SOCESP
Sociedade de Cardiologia do Estado de São Paulo

O QUE O CARDIOLOGISTA PRECISA SABER SOBRE ACHADOS TORÁCICOS NA TOMOGRAFIA

WHAT CARDIOLOGIST NEEDS TO KNOW ABOUT EXTRACARDIAC FINDINGS ON TOMOGRAPHY

Marcelo Assis Rocha[1]
Walther Yoshiharu Ishikawa[2]
Gilberto Szarf[3]

1. Radiologista do Hospital Israelita Albert Einstein, São Paulo, SP, Brasil.
2. Médico Assistente do Instituto do Coração da Universidade de São Paulo, São Paulo, SP, Brasil.
3. Professor Adjunto do Departamento de Diagnóstico por Imagem da Escola Paulista de Medicina da Universidade Federal de São Paulo, São Paulo, SP, Brasil.

Correspondência:
Gilberto Szarf.
Departamento de Diagnóstico por Imagem da Escola Paulista de Medicina da UNIFESP. Rua Napoleão de Barros, 800 - Vila Clementino. CEP 04024-002. São Paulo, SP, Brasil.
gszarf@yahoo.com.br

RESUMO

A angiotomografia das artérias coronárias é um método diagnóstico não invasivo que pode ser utilizado para avaliação da doença arterial coronariana em pacientes selecionados e pode fornecer informações quanto às demais estruturas incluídas no campo de visão tomográfico. Por vezes são identificados achados extracardíacos que, em sua maior parte, representam achados incidentais de relevância variável. A adequada detecção, interpretação e comunicação de achados extracardíacos relevantes pode, em última análise, beneficiar pacientes na detecção precoce de doenças das quais não se suspeitava, sem a necessidade de dose adicional de radiação. Revisaremos achados extracardíacos e discutiremos os principais temas deste assunto: nódulos pulmonares; doenças difusas do parênquima pulmonar; alteração das vias aéreas; espaço pleural; aorta; artérias pulmonares; linfonodos; mediastino; fígado; esôfago/estômago; adrenal; mamas; cavidade peritoneal; baço; ossos. Finalmente, a excelência na capacitação, busca, detecção e adequada interpretação dos achados de imagem extracardíacos tem impacto significativo no cuidado com o paciente.

Descritores: Tomografia computadorizada; Doenças coronárias; Angiografia digital; Achados incidentais.

ABSTRACT

Coronary artery angiotomography is a noninvasive diagnostic method that can be used to evaluate coronary artery disease in selected patients, and may provide information on other structures included in the tomographic field of vision. Extracardiac findings are occasionally identified, the majority of which represent incidental findings of varying relevance. Adequate detection, interpretation and reporting of relevant extracardiac findings may ultimately benefit patients through early detection of unsuspected diseases without the need for additional doses of radiation. Extracardiac findings will be reviewed, and main topics of the subject discussed: pulmonary nodules; diffuse pulmonary parenchyma disease; airway disease; pleural space; aorta; pulmonary arteries; lymph nodes; mediastinum; liver; esophagus/stomach; adrenal; breasts; peritoneal cavity; spleen; and bones. Finally, excellence in training, searching, detecting and adequate interpretation of extracardiac imaging findings has a significant impact on patient care.

Keywords: *Computed tomography; Coronary disease; Angiography digital subtraction; Incidental findings.*

INTRODUÇÃO

A angiotomografia das artérias coronárias é um método diagnóstico não invasivo que pode ser utilizado para avaliação da doença arterial coronariana em pacientes selecionados.[1,2] Além de fornecer informações a respeito da presença de doença arterial coronariana, é possível a avaliação, ao menos parcial, de algumas estruturas extracardíacas torácicas e abdominais, incluídas dentro do campo de visão (Figura 1). Com isso, por vezes são identificados achados extracardíacos, a maior parte deles representando achados incidentais, no entanto ocasionalmente alguns relacionados ao motivo da realização do exame.

Nesse sentido, a prevalência, a relevância e a condução dos achados extracardíacos tem sido alvo de interesse na literatura. Deve-se salientar, entretanto, que esta situação não é inédita, afinal, outros exames radiológicos convivem com achados incidentais em estruturas que não são o foco do estudo (por exemplo, lesões pulmonares e aórticas nas tomografias computadorizadas da coluna torácica).

 http://dx.doi.org/10.29381/0103-8559/20172702109-22

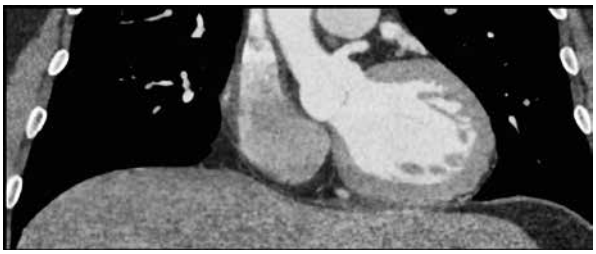

Figura 1. Reconstrução no plano coronal com FOV estendido de um exame de angiotomografia de coronárias para mostrar abrangência do estudo no eixo craniocaudal.

Vale ressaltar que o *American College of Radiology (ACR)* e a *Society of Cardiovascular Computed Tomography (SCCT)* orientam a respeito do treinamento necessário para que um médico possa avaliar angiotomografias do coração. Parte desta formação deve ser dedicada para a detecção e interpretação dos achados extracardíacos.[3,4] Desta forma, o objetivo do presente artigo é revisar alguns dos achados de imagem extracardíacos mais comuns na angiotomografia de coronárias, assim como a interpretação dos mesmos.

DETECÇÃO E INTERPRETAÇÃO DOS ACHADOS EXTRACARDÍACOS EM UMA TOMOGRAFIA COMPUTADORIZADA (TC) DO CORAÇÃO

Consideramos importante a pesquisa de alterações extracardíacas em exames de coração pois, sem a necessidade de maior dose de radiação, podem existir benefícios para os pacientes na detecção precoce de algumas doenças para as quais não havia suspeita. Isso se torna mais relevante quando consideramos o fato de que muitos pacientes que realizam TC de coração também tem perfil de risco para neoplasia pulmonar (idade e histórico de tabagismo[5]).

Para tanto, é recomendável que o médico imaginologista siga um roteiro para a avaliação do exame, que contemple, além das estruturas cardíacas, a parede torácica, os ossos, os campos pulmonares, as vias aéreas, as artérias e veias pulmonares, o mediastino (linfonodos, aorta e ramos, esôfago), as estruturas abdominais superiores (fígado, baço, adrenais, rins, estômago, cólon e cavidade peritoneal) e as estruturas cervicais (linfonodos e tireoide), algumas dessas estruturas incluídas apenas nos estudos dos pacientes revascularizados cirurgicamente.

A avaliação das imagens deve ser realizada utilizando-se diferentes "janelas", que são ajustes apropriados para se estudar todas estas estruturas contidas na região examinada.

O resultado desta análise sistematizada é a detecção de achados de relevância variada, alguns dos quais permitem um diagnóstico preciso (por exemplo: dilatação da aorta que preenche critérios para um aneurisma) e outros para os quais não é possível um pronto diagnóstico (por exemplo linfonodomegalia, cujo diagnóstico diferencial é bastante amplo). Esse fato tem impacto relevante sobre a comunicação do achado e condução do caso.

Desta forma, nem sempre a relevância de um achado pode ser estabelecida apenas com base nos achados de um único estudo de imagem, podendo se tornar necessário acompanhamento ou prosseguimento na investigação propedêutica. Um exemplo comum desta situação é a detecção de um nódulo pulmonar solitário subcentimétrico não calcificado, o qual pode representar desde uma lesão benigna até lesão neoplásica maligna (principalmente em indivíduos de alto risco).

ESTATÍSTICAS DOS ACHADOS EXTRACARDÍACOS

A meta-análise publicada por Karius et al. no *JCCT* em 2014[6] apresenta uma prevalência geral de achados extracardíacos na angiotomografia de coronárias de 41%, variando entre 7,1% a 79,4%. A prevalência de achados extracardíacos clinicamente relevantes relatada nesse mesmo estudo é de 16%, variando entre 1,6% a 58,5%. Vale destacar que a meta-análise dividiu os achados extracardíacos em duas categorias: clinicamente relevantes, definidos como aqueles que requerem terapia imediata e/ou investigação adicional e clinicamente não relevantes, que são todos os demais que não se encaixam na categoria anterior. Dentro do grupo de achados extracardíacos clinicamente relevantes, os locais com maior frequência de achados foram os pulmões (50,2%), seguidos pelo abdome (26,7%), estruturas vasculares (13,1%), mediastino (3,6%) e outros territórios anatômicos adjacentes (6,4%).

Dentre os achados clinicamente relevantes, os mais frequentes foram nódulos pulmonares suspeitos (26,6%), hérnias gástricas hiatais (20,8%), anormalidades aórticas (10,8%), enfisema pulmonar (8,6%), infiltrados pulmonares (5,5%), linfonodos aumentados (4,6%), anormalidades hepáticas (3,8%).

A prevalência de achados potencialmente fatais (foi assumido apenas um por paciente) para toda a população do estudo foi de 2,2% e de 13,2% da população com achados relevantes. Todos esses achados foram de origem vascular (aneurisma/dissecção de aorta - 86,3% dos achados potencialmente fatais; tromboembolismo pulmonar - 8,8% dos achados potencialmente fatais).

Diagnóstico confirmado de câncer ocorreu em 0,3% da população geral do estudo e em 1,9% dos pacientes com achados relevantes. Do total de malignidades, o câncer de pulmão/metástases pulmonares foi o mais frequente (45,9%), seguido por metástases ósseas (18,9%).

ACHADOS DE IMAGEM EXTRACARDÍACOS

Nódulos pulmonares

Os nódulos pulmonares devem ser avaliados com base nas suas características (tamanho, atenuação ou densidade, localização e contornos) e no risco de malignidade do paciente. A Tabela 1 lista os fatores clínicos a serem considerados na estratificação de risco de malignidade.

Com relação às características dos nódulos pulmonares, o tamanho está entre as mais importantes. Por definição, nódulos são opacidades ovaladas menores de 3 cm, circundadas por parênquima preservado. Opacidades maiores de 3 cm são chamadas de massas e tem um risco isolado muito alto de corresponder a neoplasia. Nódulos menores que 0,6 cm usualmente não necessitam de acompanhamento. Em alguns pacientes de alto risco, no entanto, um nódulo menor que 0,6 cm, que apresenta morfologia suspeita

Tabela 1. Avaliação da probabilidade de malignidade para um nódulo pulmonar - estratificação de risco clínica.

Critério de Avaliação	Probabilidade de Malignidade		
	Baixa (<5%)	Intermediária (5%-65%)	Alta (>65%)
Fatores clínicos isolados determinados por julgamento clínico e/ou uso de modelo validado	Jovem, não tabagista, sem história de neoplasia, nódulo de menores dimensões, com bordas regulares e/ou localizado outro lobo que não o superior	Mistura de elementos de baixa e de alta probabilidade	Idade mais avançada, tabagismo pesado, histórico de neoplasia, lesão de maiores dimensões, de contornos irregulares/espiculados, localizada no lobo superior

Adaptado de Gould et al. Chest 2013.[7]

(discutido mais à frente) e/ou localização nos lobos superiores podem justificar um acompanhamento evolutivo em 12 meses.[8] Outra característica relevante a ser considerada no nódulo pulmonar, é sua atenuação ou densidade, podendo ser sólidos ou subsólidos (Figura 2). Os sólidos se apresentam com aumento da atenuação pulmonar que obscurece os vasos e limites das vias aéreas. Os subsólidos podem se apresentar com atenuação em vidro fosco, que não obscurece vasos ou o limite da vias aéreas, configurando um nódulo em vidro fosco, ou se apresentar como uma opacidade parcialmente em vidro fosco e parcialmente sólida, configurando um nódulo parcialmente sólido. Esses conceitos são relevantes devido ao diferente risco de malignidade atribuível a cada um desses três tipos de nódulos.

O diagnóstico diferencial de nódulos sólidos (Figura 3) é composto por neoplasias benignas e malignas (primárias ou secundárias), lesão inflamatória (sequelar ou em atividade), linfonodo intrapulmonar e outras. Já os nódulos em vidro fosco que persistem ao longo do tempo, têm alta correlação histológica com lesões pré-malignas do tipo hiperplasia adenomatosa e adenocarcinoma *in situ*. Os nódulos parcialmente sólidos (Figura 4) persistentes frequentemente correspondem a lesões neoplásicas e sabe-se que quanto maior o componente sólido, maior a chance de invasão e pior o prognóstico. A Tabela 2 mostra a abordagem do nódulo pulmonar sólido e dos nódulos pulmonares subsólidos segundo a *Fleischner Society*.

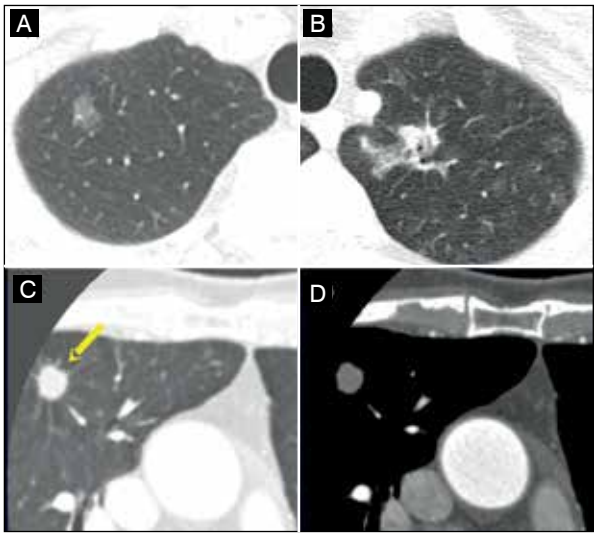

Figura 2. Exemplos de nódulos pulmonares subsólidos e sólido. Nódulo em vidro fosco em (A) e parcialmente sólido em (B). Nódulo sólido de contornos espiculados visto na janela pulmonar em (C - seta amarela) e na janela de partes moles (mediastino) em (D).

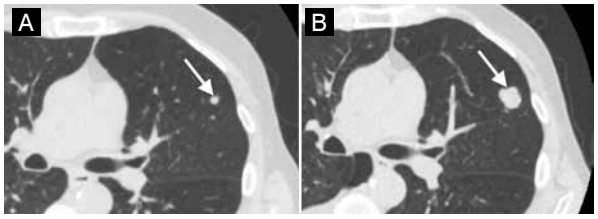

Figura 3. Nódulo pulmonar sólido indeterminado no lobo superior esquerdo (seta branca em A). Controle evolutivo realizado em 12 meses (B) evidencia crescimento significativo do nódulo (seta branca). Ressecção cirúrgica confirmou o diagnóstico de carcinoma de grandes células.

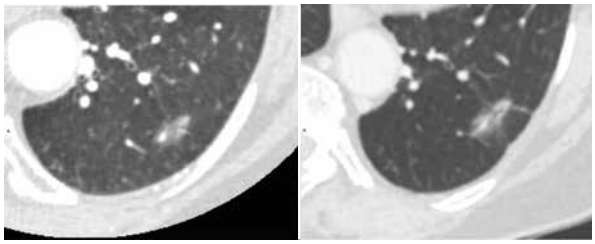

Figura 4. Nódulo pulmonar subsólido no lobo inferior esquerdo (imagem à esquerda), que apresentou crescimento detectado em um exame seis anos depois (imagem à direita). Ressecção cirúrgica confirmou o diagnóstico de adenocarcinoma de pulmão.

Ainda com relação à atenuação do nódulo, a presença de gordura no interior do mesmo apresenta correlação com lesão benigna do tipo hamartoma (Figura 5). Já a presença calcificação dos tipos difusa, lamelar, central e em pipoca também se correlacionam com benignidade do nódulo.

Além do tamanho e da atenuação, a presença de margens espiculadas é também observação relevante em um nódulo pulmonar e representa um clássico fator de risco para malignidade.

A quarta característica do nódulo pulmonar (após o tamanho, a atenuação e os contornos) a ser discutida é sua localização. Sabe-se que o câncer de pulmão ocorre mais frequentemente nos lobos superiores, com predileção pelo pulmão direito. Adenocarcinomas tendem a surgir na periferia do pulmão e carcinoma de células escamosas junto a região hilar. Metástases tendem a se apresentar como múltiplos nódulos circunscritos nas bases. Por outro lado, pequenos nódulos sólidos subpleurais e perifissurais frequentemente representam linfonodos.

Muitas vezes, a avaliação do tamanho, da atenuação, dos contornos e da localização de um nódulo não são suficientes para o estabelecimento de um diagnóstico etiológico

Tabela 2. Diretriz da Fleischner Society de 2017 de manejo de nódulos pulmonares detectados incidentalmente em adultos.

A: Nódulos sólidos*				
	Tamanho			
Tipo do Nódulo	**<6 mm (<100 mm³)**	**6-8 mm (100-250 mm³)**	**>8 mm (>250 mm³)**	**Comentários**
Único				
Baixo Risco**	Sem seguimento de rotina	TC em 6-12 meses, em seguida considerar TC em 18 a 24 meses	Considerar TC em 3 meses, PET-CT ou amostra tecidual	Nódulos < 6 mm não necessitam de seguimento de rotina, porém alguns pacientes de alto risco, com nódulos com morfologia suspeita, localização no lobo superior ou ambos podem se beneficiar de um seguimento em 12 meses
Alto Risco**	Opcional em 12 meses	TC em 6-12 meses, em seguida considerar TC em 18 a 24 meses	Considerar TC em 3 meses, PET-CT ou amostra tecidual	Nódulos < 6 mm não necessitam de seguimento de rotina, porém alguns pacientes de alto risco, com nódulos com morfologia suspeita, localização no lobo superior ou ambos podem se beneficiar de um seguimento em 12 meses
Múltiplos				
Baixo Risco**	Sem seguimento de rotina	TC em 3-6 meses, em seguida considerar TC em 18 a 24 meses	TC em 3 a 6 meses, em seguida considerar TC em 18 a 24 meses	Utilizar nódulo mais suspeito como guia para manejo. Intervalos de seguimento podem variar de acordo com o tamanho e o risco
Alto Risco**	Opcional em 12 meses	TC em 3-6 meses, em seguida considerar TC em 18 a 24 meses	TC em 3 a 6 meses, em seguida considerar TC em 18 a 24 meses	Utilizar nódulo mais suspeito como guia para manejo. Intervalos de seguimento podem variar de acordo com o tamanho e o risco

B: Nódulos subsólidos*			
	Tamanho		
Tipo do nódulo	**<6 mm (<100 mm³)**	**>6 mm (>100 mm³)**	**Comentários**
Único			
Vidro fosco	Sem seguimento de rotina	TC em 6-12 meses para confirmar persistência, em seguida TC a cada 2 anos até 5 anos	Em alguns nódulos suspeitos <6 mm, considerar seguimento em 2 e 4 anos. Se houver componente(s) sólido(s) ou crescimento, considerar ressecção.
Parcialmente sólido	Sem seguimento de rotina	TC em 3-6 meses para confirmar persistência. Se não houver mudança e o componente sólido permanecer <6 mm, TC anual por 5 anos	Na prática, nódulos parcialmente sólidos não podem ser assim definidos até ≥6 mm, e nódulos <6 mm usualmente não requerem seguimento. Nódulos parcialmente sólidos persistentes com componentes sólidos ≥6 mm devem ser considerados altamente suspeitos
Múltiplos	TC em 3-6 meses. Se estável, considerar TC em 2 e 4 anos	TC em 3-6 meses. Manejo subsequente baseado no(s) nódulo(s) mais suspeito(s)	Múltiplos nódulos em vidro fosco <6 mm são usualmente benignos, porém pode-se considerar seguimento em 2 e 4 anos em pacientes de alto risco selecionados

Nota - Essas recomendações não se aplicam ao rastreio de câncer de pulmão, pacientes imunossuprimidos ou com neoplasia primária conhecida.
*Dimensões são a média do maior e menor eixo, arredondado para os milímetros mais próximos. **Considerar todos os fatores de risco relevantes.
Adaptado de MacMahon et al. Radiology 2017.[8]

e determinação da conduta. Nesse contexto, especialmente para nódulos com tamanho a partir de 6 mm, o acompanhamento evolutivo se torna ferramenta fundamental. Um nódulo estável em um estudo de controle tomográfico 6-12 meses após o estudo inicial de sua detecção (chamado de nódulo persistente em algumas publicações), afasta parte dos nódulos inflamatórios benignos.

O tempo de dobra de volume (uma dobra de volume corresponde ao aumento de 26% no diâmetro do nódulo) é outra evidência que pode auxiliar. Embora existam variações, classicamente se sabe que esse tempo para tumores pulmonares primários malignos sólidos varia entre 30 e 400 dias, sendo ainda maior para lesões subsólidas, estimado em três a cinco anos.[8] Lesões abaixo e acima desses limites tendem a ser benignas. A documentação da estabilidade de tamanho de um nódulo tem tamanha importância que o primeiro tópico do sumário de recomendações da terceira edição da Diretriz de Diagnóstico e Manejo de Pacientes com Nódulos Pulmonares do *American College of Chest Physicians (ACCP)*[7]aborda a necessidade de se revisar exames de imagem prévios, caso eles existam. A documentação da estabilidade (retrospectiva ou prospectiva) das dimensões de um nódulo é critério definidor de benignidade quando maior ou igual a dois anos para nódulos sólidos e maior ou igual a cinco anos para nódulos subsólidos.[8] Finalmente, a Diretriz de Manejo de Nódulos Pulmonares Incidentais da sociedade *Fleischner Society*[8] discorre em um dos seus tópicos sobre nódulos pulmonares incidentalmente detectados em tomografias incompletas de tórax. O documento afirma que nódulos são comumente encontrados em porções pulmonares incluídas em estudos de pescoço, coração e abdome, e não recomenda seguimento adicional para nódulos pequenos (menores que 0,6 cm) devido ao baixo risco de malignidade. Já para nódulos de tamanho intermediário (0,6 a 0,8 cm), recomenda-se seguimento com um estudo completo de tomografia de tórax em um intervalo apropriado (entre três

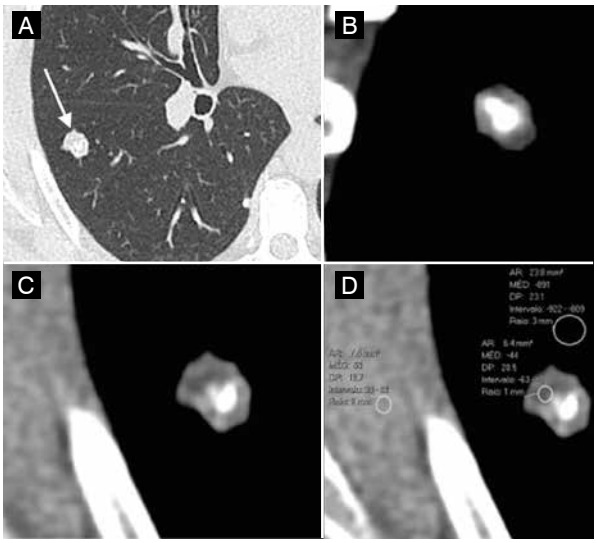

Figura 5. Nódulo pulmonar compatível com hamartoma. Imagem utilizando janela pulmonar em (A); reconstrução coronal com janela mediastinal em (B) mostrando calcificação em pipoca no nódulo; notam-se áreas de baixa atenuação correspondendo a gordura no nódulo em (C); medidas de atenuação em (D) mostram atenuação de gordura no nódulo em comparação com as atenuações da musculatura esquelética e do parênquima pulmonar (MED representa a média das atenuações dos pixels incluídos na área demarcada pelo círculo amarelo).

a 12 meses) a depender do risco clínico, para confirmar a estabilidade do nódulo e avaliar achados adicionais nas demais porções pulmonares. Em caso de nódulo grande e/ou muito suspeito, recomenda-se prosseguir com um estudo completo de tórax para avaliação adequada.

Doenças parenquimatosas difusas

Podemos dividir radiologicamente as doenças parenquimatosas pulmonares em dois grandes grupos: aquelas que reduzem e aquelas que aumentam a atenuação do parênquima pulmonar.

Dentro do primeiro grupo, destacam-se o enfisema pulmonar e as doenças pulmonares císticas. O enfisema pulmonar (Figura 6) mais comumente decorre do tabagismo, tem padrão centrolobular com predomínio apical e, portanto, indivíduos com este achado tem maior risco de câncer de pulmão. A deficiência de alfa-1-antitripsina, mais rara, é outra causa de enfisema, geralmente de padrão panlobular e predomínio inferior. As doenças pulmonares císticas são menos comuns e os expoentes desse grupo são a forma de acometimento pulmonar da histiocitose de células de Langerhans e a linfangioleiomiomatose. Deve-se lembrar que a diferenciação principal entre cistos aéreos pulmonares e enfisema é que os primeiros apresentam paredes finas e bem definidas.

Com relação ao segundo grupo (doenças que cursam com aumento da atenuação pulmonar), temos uma ampla gama de diagnósticos diferenciais que se manifestam por meio das opacidades em vidro fosco e/ou das consolidações pulmonares (as primeiras sem causar obscurecimento de vasos e brônquios e as segundas com obscurecimento dos mesmos) (Figura 7). Esses padrões radiológicos, portanto, são inespecíficos e muitas vezes estão relacionados a alterações inflamatórias e/ou infecciosas (pneumonias) (Figura 8). Esse mesmo

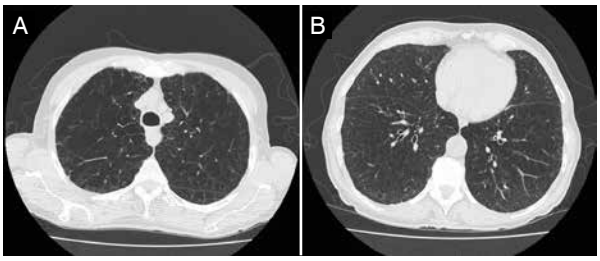

Figura 6. Enfisema pulmonar exuberante observado em tabagistas, com predomínio nos ápices pulmonares (A), onde se observam maiores bolhas, em relação às bases (B).

Figura 7. Pneumonia no lobo pulmonar inferior direito. Imagem mostra ambos padrões de aumento da atenuação pulmonar: consolidação com áreas de vidro fosco adjacentes.

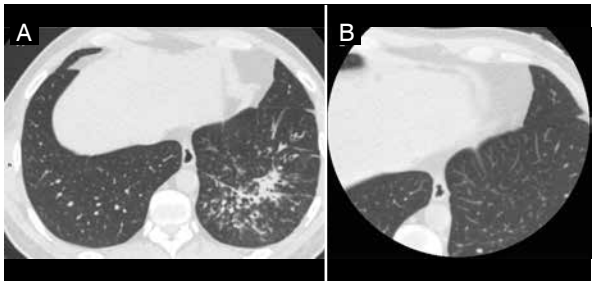

Figura 8. Pneumonia no lobo pulmonar inferior esquerdo caracterizado na tomografia de tórax pela de presença consolidação e de nódulos centrolobulares representando preenchimento de pequenas vias aéreas (A). Realizada tomografia do coração (B) 1 semana após, evidenciando melhora radiológica.

padrão de imagem pode, no entanto, surgir como resultado do acúmulo de pus, sangue, água ou células (tumores), devendo ser interpretado com cautela em pacientes assintomáticos, especialmente quando não se resolvem ao longo do tempo.

Alteração das vias aéreas

Para fins didáticos, fazemos a divisão de grandes e pequenas vias aéreas. As primeiras são representadas pelas traqueia, brônquios principais, lobares, segmentares até um diâmetro de 0,2 a 0,3 cm, todas essas com cartilagem em suas paredes;[9] já as pequenas vias aéreas são representadas pelos bronquíolos membranosos e respiratórios, menores que 0,2 cm e ausentes em cartilagem parietal e glândulas submucosas.[10] As pequenas vias aéreas não são normalmente vistas na tomografia computadorizada do tórax. Inferimos sua localização pelo fato de estarem acompanhadas de um ramo arterial pulmonar. Os achados tomográficos

relacionados às doenças de pequenas vias aéreas podem ser divididos em sinais diretos e indiretos (que podem ou não estar simultaneamente presentes). Os sinais diretos (assim chamados pois a pequena via aérea passa a ser visível na tomografia em função de suas alterações) são os micronódulos centrolobulares, as opacidades lineares ramificadas, o padrão de "árvore em brotamento" (estes três padrões representam diferentes níveis, geralmente crescentes, de preenchimento distal das vias aéreas) e as bronquiolectasias. Já o sinal indireto (assim chamado porque representa a consequência de uma alteração nas pequenas vias aéreas, que pode ou não estar visível) clássico é o aprisionamento aéreo, que frequentemente está associado ao padrão de atenuação em mosaico do parênquima pulmonar, no qual coexistem algumas áreas de maior e outras de menor atenuação pulmonar.[10] Desta forma, dentre as doenças das vias aéreas, destacamos a bronquiolite infecciosa (Figura 9). Seus achados de imagem se dão nas pequenas vias aéreas e são bastante prevalentes, embora comportem outros diferenciais.

Espaço pleural

O derrame pleural transudativo (Figura 10) é a alteração mais comum do espaço pleural e pode ser decorrente de diversas entidades, principalmente congestão e doenças inflamatórias. Pode ser um derrame livre, com morfologia em menisco em função de sua distribuição determinada pela gravidade, ou um derrame loculado, com formação de lojas e não obedecendo uma distribuição gravitacional. Derrames pleurais usualmente tem atenuação entre 0 e 20 UH (unidades Hounsfield), compatível com líquido. Quando a atenuação é maior do que 20 UH pode representar um exsudato, empiema ou hemotórax. O uso do meio de contraste intravenoso pode ajudar na interpretação de alterações do espaço pleural, pois tecidos sólidos (espessamentos pleurais e pulmão atelectasiado) tendem a ser perfundidos pelo meio de contraste, com aumento da sua atenuação em relação à fase pré-contraste, enquanto líquidos não são perfundidos, persistindo com atenuação similar à fase pré-contraste.

O pneumotórax (Figura 11), muito menos frequentemente encontrado em pacientes encaminhados para tomografias cardíacas, representa uma alteração do espaço pleural de fácil diagnóstico pela tomografia computadorizada e se apresenta

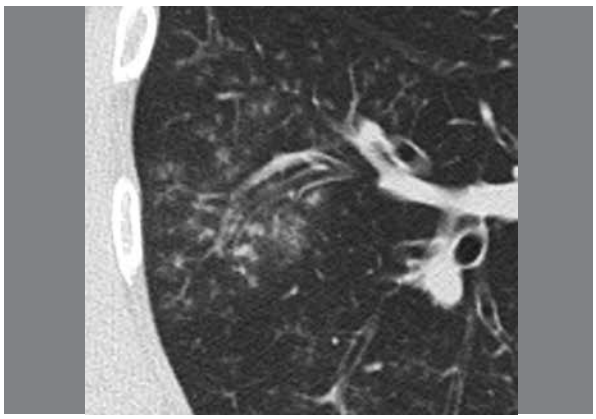

Figura 9. Bronquiolite infecciosa. Observe o padrão de árvore em brotamento caracterizado por opacidade nodulares em vidro fosco adjacentes aos ramos arteriais e bronquiolares, inferindo preenchimento das pequenas vias aéreas.

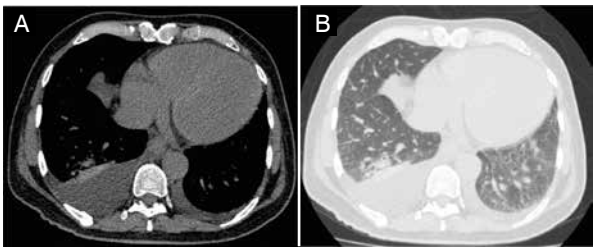

Figura 10. Pequeno derrame pleural bilateral livre (morfologia em menisco) e com atenuação de líquido nas janelas de mediastino (A) e de pulmão (B), características mais sugestivas de transudato.

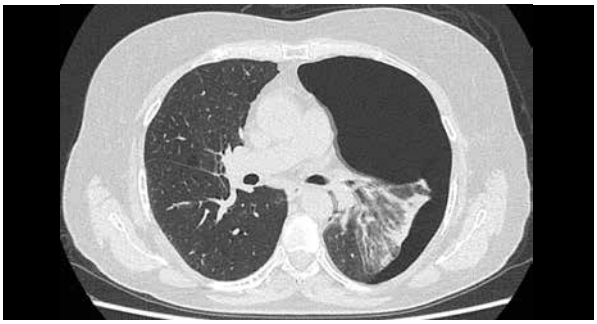

Figura 11. Volumoso pneumotórax à esquerda com atelectasia subtotal do pulmão ipsilateral e discreto desvio contralateral das estruturas mediastinais.

como uma imagem com atenuação de ar (a mais negativa das atenuações tomográficas, usualmente da ordem de -1000 UH) e distribuição antigravitacional.

Merece atenção ainda o espessamento pleural, achado inespecífico, que compreende diferenciais benignos e malignos (processos inflamatórios pulmonares ou pleurais, trauma, hemotórax, doenças ocupacionais/inalatórias, mesotelioma, linfoma primário, metástases e tumores benignos). Do ponto de vista morfológico, pode se apresentar como espessamento difuso ou focal, associado ou não a calcificações (Figura 12), pode envolver a pleura parietal, diafragmática ou mediastinal, e pode ter aspecto nodular. Dentre essas características, destacam-se algumas que sinalizam maior probabilidade de doença maligna: espessamento pleural circunferencial, espessamento nodular, espessamento da pleura parietal maior que 1 cm e envolvimento da pleura mediastinal.[11]

Aorta

A angiotomografia de coronárias inclui na sua varredura a raiz da aorta, parte da aorta ascendente e da descendente. É possível aferir o seu calibre, de modo a detectar ectasias e aneurismas. Aneurisma, por definição, é o aumento permanente e localizado em 50% ou mais do calibre normal da aorta para um determinado indivíduo.[12] De forma prática, no entanto, utilizam-se como valores de referência de normalidade em adultos (embora haja variabilidade desse valor) o calibre de até 4,0 cm para a aorta ascendente e de até 3,0 cm para a aorta descendente. Conforme podemos ver na Figura 13, valores acima de 4,5 para a aorta ascendente e de 3,5 para a aorta descendente, independente da faixa etária, tem alta probabilidade de representar um aneurisma. Esses valores são baseados na medida aferida no eixo axial verdadeiro do vaso, ou seja, eixo perpendicular à linha central do maior eixo

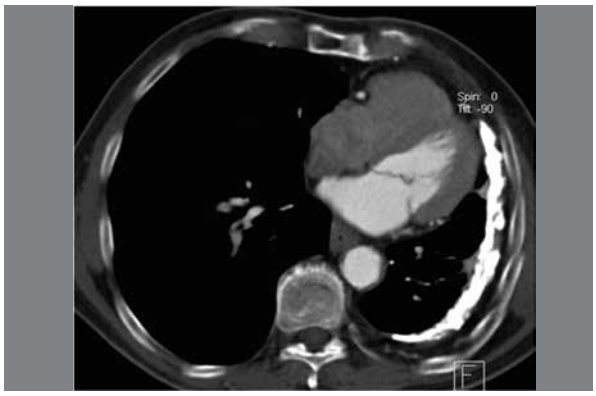

Figura 12. Paquipleuris à esquerda. Consiste em outra alteração do espaço pleural que mais comumente decorre de processo inflamatório crônico pleuropulmonar, cursando com espessamento e calcificação dos folhetos pleurais.

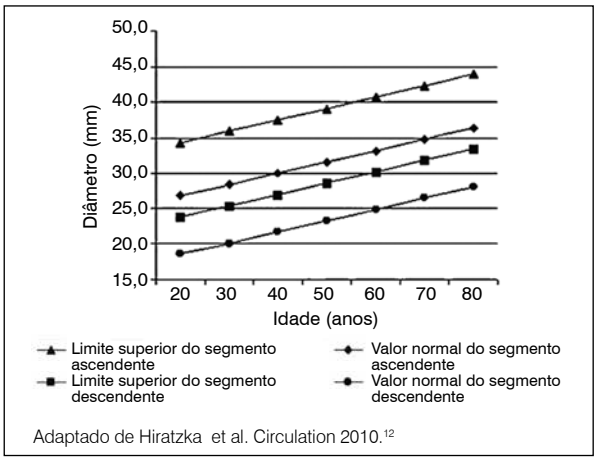

Figura 13. Diâmetros normais e limites superiores dos segmentos ascendente e descendente da aorta torácica relacionado à idade.

da aorta no segmento medido. A medida correta do diâmetro aórtico é fundamental pois é fator determinante na conduta.

As síndromes aórticas agudas consistem em três entidades correlacionadas, com apresentações clínicas similares (dor torácica aguda), que incluem a dissecção de aorta, o hematoma parietal e a úlcera aterosclerótica penetrante.

A dissecção (Figura 14) é definida como um sangramento e ruptura da camada média da parede aórtica, que se estende ao longo do seu trajeto, gerando uma separação de suas camadas (*flap* intimal ou intimomedial). Com isso, criam-se duas luzes no vaso, uma em meio à camada média (luz falsa), que pode trombosar ou permanecer pérvia, e outra envolvida por endotélio (luz verdadeira). A classificação de Stanford das dissecções aórticas é a mais relevante e é dividida nos tipos A, quando há acometimento do segmento ascendente; e tipo B, quando não há envolvimento desse segmento. Há alguma controvérsia na classificação das dissecções acometendo o arco aórtico.[13]

O hematoma parietal (Figura 15) é outra entidade correlata, consiste no sangramento na camada média, sem ruptura intimal ou criação de falsa luz. Para a detecção dessa entidade deve-se realizar uma aquisição tomográfica antes da injeção do meio de contraste (motivo pelo qual se recomenda uma fase pré-contraste frente a suspeita de síndrome aórtica aguda).

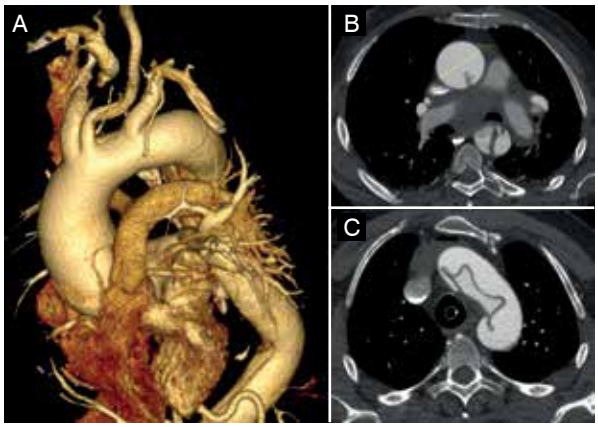

Figura 14. Dissecção da aorta com acometimento do segmento ascendente (Tipo A de Stanford). Reconstrução 3D Volume Rendering da aorta torácica em (A) evidenciando dilatação difusa, alongamento e tortuosidade aórtica. Imagem axial em (B) mostrando aneurisma importante do segmento ascendente (diâmetro > 5 cm) e flaps intimais característicos de dissecção clássica na aorta ascendente e descendente. Imagem axial do arco aórtico em (C) que evidencia o flap intimal separando a luz verdadeira (menor e mais medial) da luz falsa (maior e mais lateral).

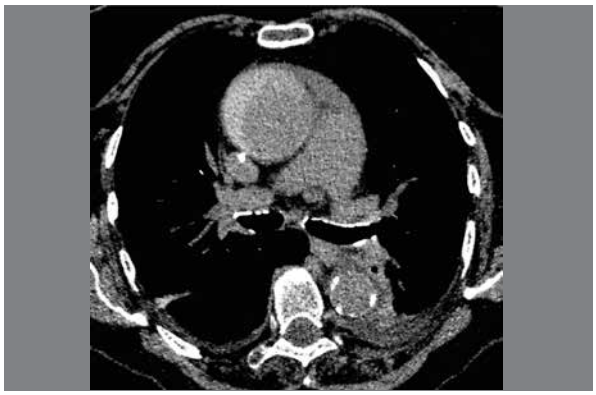

Figura 15. Hematoma intramural na aorta ascendente. Imagem axial de TC de tórax sem contraste que evidencia uma imagem hiperdensa com morfologia em crescente na face anterolateral direita da aorta ascendente, compatível com hematoma intramural

Já a úlcera aterosclerótica penetrante geralmente se desenvolve em locais com placas ateroscleróticas onde há ulceração que penetra até a lâmina elástica interna e formação de hematoma. Pode permanecer similar a um hematoma parietal ou evoluir para dissecção clássica ou ruptura da parede do vaso. Se apresenta à tomografia como uma saculação com o formato de um cogumelo que protrui o contorno externo da aorta. A conduta nos casos de síndromes aórticas agudas é complexa, envolve diversas variáveis, como sintomas, local acometido, diâmetro da aorta no local e características do paciente.

As doenças inflamatórias da aorta são entidades mais raras, representadas principalmente pela arterite de Takayasu (Figura 16) e a arterite de Células Gigantes. Se manifestam por imagem como um espessamento parietal difuso de algum segmento aórtico (por vezes com extensão aos seus ramos), que pode regredir e recorrer com frequência, podendo ainda evoluir para estenoses, oclusões ou até mesmo dilatações.

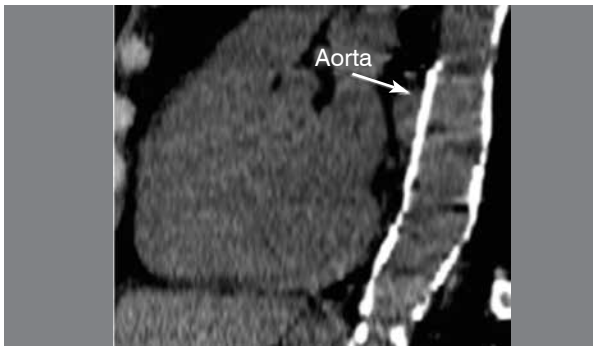

Figura 16. Reconstrução sagital da TC de coração sem contraste de uma paciente do sexo feminino, com diagnóstico de arterite de Takayasu, apresentando extensa calcificação parietal na aorta.

Artérias pulmonares

Embora muitas vezes as câmaras cardíacas direitas e o território arterial pulmonar fiquem pouco opacificados pelo meio de contraste nas angiotomografias de coronárias, deve-se procurar ativamente sinais de tromboembolismo pulmonar, que se manifesta como falhas completas ou parciais na opacificação das artérias pulmonares e dos seus ramos. Merecem atenção ainda algumas características de opacidades pulmonares que podem sugerir infarto pulmonar, inferindo tromboembolismo pulmonar. Uma opacidade pulmonar periférica, com morfologia em cunha, tendo sua base ampla voltada para a pleura e seu ápice voltado para o hilo pulmonar, por vezes com um ramo arterial chegando nesse ápice, e com uma atenuação em vidro fosco central circundada por uma área de consolidação (sinal do halo invertido) (Figura 17) é altamente suspeita para infarto pulmonar.[14]

Outra observação relevante referente à artéria pulmonar é o seu calibre, que é considerado aumentado quando igual ou maior que 3,0 cm. Esse achado deve ser mencionado, pois pode estar relacionado a hipertensão pulmonar.

Linfonodos

Linfonodos normais tem formato ovalado, contornos regulares, atenuação similar à da musculatura e dimensões menores que 1,0 cm no seu menor eixo. Aumento das dimensões linfonodais podem ser decorrentes de diversas causas, dentre elas processos inflamatórios / infecciosos pulmonares (aspecto reacional, tendem a diminuir com o tempo), congestão, sarcoidose (cursa com notório aumento bilateral de linfonodos hilares pulmonares, além dos mediastinais) (Figura 18), doenças linfoproliferativas e disseminação neoplásica de tumores pulmonares. Deve-se ter atenção não somente aos linfonodos mediastinais e hilares, mas também àqueles nas cadeias torácicas internas bilaterais (drenam as mamas), cardiofrênicos (drenam a parede torácica), periesofágicos e gástricos esquerdos (geralmente incluídos nas angiotomografias de coronárias). Comumente observam-se linfonodos com calcificações (principalmente mediastinais e hilares), achados na maior parte das vezes benigno, referido como residual ou cicatricial, secundário à infecções granulomatosas pulmonares prévias (tuberculose, principalmente).

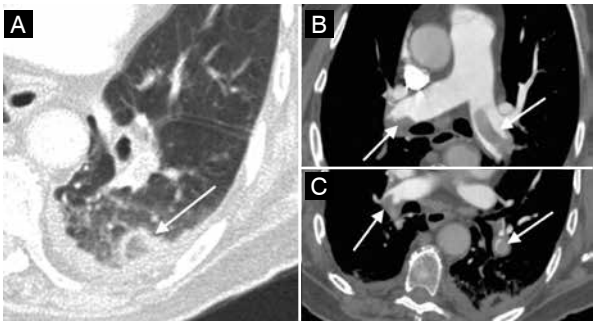

Figura 17. Tromboembolismo pulmonar (TEP) com infarto pulmonar à esquerda. Seta branca em (A) mostra o sinal do halo invertido periférico no lobo pulmonar inferior esquerdo, sugestivo de infarto pulmonar. Nas imagens da angiotomografia das artérias pulmonares observam-se falhas de enchimento bilaterais compatíveis com TEP nas artérias pulmonares principais e em seus ramos (setas brancas em B e C).

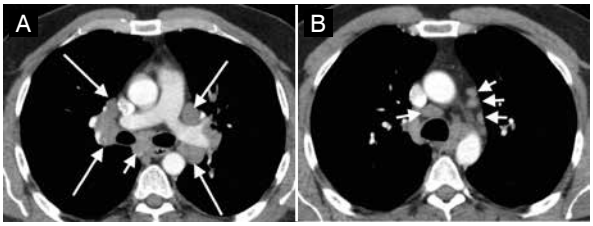

Figura 18. Sarcoidose. Linfonodomegalias mais evidentes nos hilos pulmonares (setas longas em A), porém também presentes em diversas cadeias linfonodais mediastinais (setas curtas em A e B).

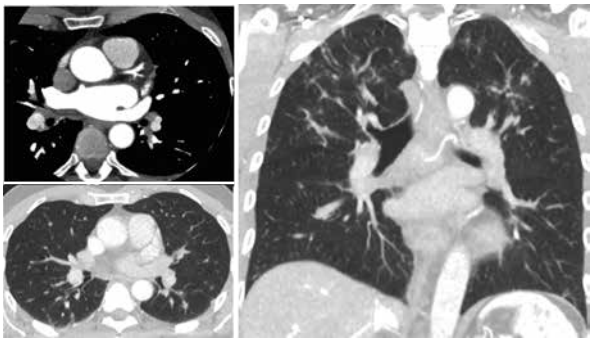

Figura 19. Diminutos nódulos e estrias nos campos pulmonares superiores. Pequenos linfonodos hilares. O conjunto dos achados nos permite sugerir o diagnóstico de sarcoidose, que foi confirmado por biópsia.

Mediastino

Massas mediastinais são incomuns porém representam um achado extracardíaco relevante e a opinião do médico imaginologista com frequência é solicitada. Incluem timoma, linfoma, teratoma, lesões císticas (principalmente cisto broncogênico, pericárdico, de duplicação esofágico, linfangioma), linfonodomegalias, lesões tireoidianas, tumores neurogênicos (Schwannoma e neurofibroma), hematopoiese extramedular, dentre outras.

O timo é uma glândula localizada no mediastino anterior em crianças e adultos jovens (não se devendo confundir com massas anormais nessa faixa etária). Com o tempo, o timo vai sendo lipossubstituído e está ausente por imagem em 50% das pessoas maiores de 40 anos.[15] Hiperplasia tímica pode ocorrer em decorrência de doenças graves, cursando com aumento da glândula.

Dentre as lesões neoplásicas tímicas, destacam-se as neoplasias epiteliais, que incluem o timoma e o carcinoma tímico. Os achados tomográficos mais comuns em timomas de alto risco e carcinomas tímicos são massa com contornos lobulados, invasão da gordura mediastinal e de grandes vasos.[16,17] O diagnóstico diferencial das lesões císticas mediastinais é amplo, destacando-se os cistos congênitos: broncogênico, de duplicação esofágico e pericárdico. Representam lesões benignas, usualmente detectadas como achados incidentais. As características à TC de uma lesão cística para ser considerada benigna são paredes finas, contornos regulares, morfologia tubular ou ovalada, atenuação homogênea entre 0-20 UH, ausência de conteúdo sólido com realce e ausência de infiltração de estruturas vizinhas. Na maior partes das vezes, os cistos congênitos apresentam essas características.

Uma causa incomum porém importante para conhecimento do médico imaginologista é a necrose da gordura epipericárdica (ou pericárdica). Trata-se de uma entidade de etiologia desconhecida que cursa com dor torácica, por vezes pleurítica, aguda, benigna e autolimitada. Usualmente se apresenta como uma área nodular de densificação dos planos adiposos epipericárdicos e/ou espessamento local do folheto pericárdico. Controle radiológico nesses casos evidencia resolução parcial ou total dos achados.[18]

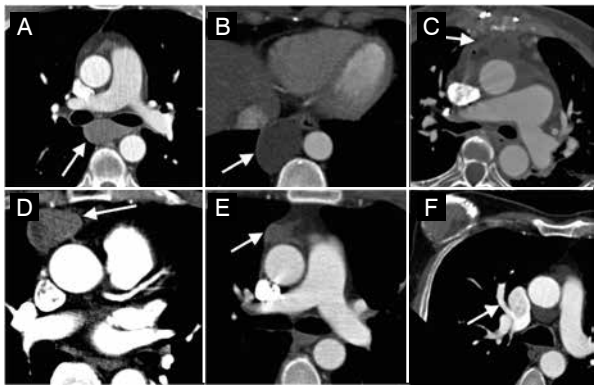

Figura 20. Outras alterações relacionadas ao mediastino. Cisto broncogênico (A) e cisto de duplicação esofágico (B) caracterizados por cistos de paredes finas e conteúdo líquido homogêneo. (C) Mediastinite, notando-se acúmulo líquido, densificação da gordura e focos gasosos no mediastino anterior. (D) Timoma caracterizado por nódulo sólido com realce no mediastino anterior. (E) Linfoma caracterizado por linfonodomegalia no mediastino anterior. (F) Drenagem venosa anômala pulmonar parcial caracterizada por veias pulmonares do lobo superior direito drenando na veia cava superior.

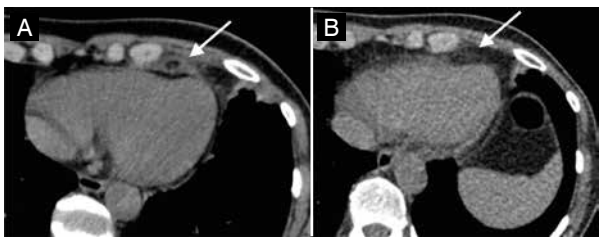

Figura 21. Necrose da gordura epicárdica. Imagem nodular com densidade de gordura associado a densificação dos planos adiposos adjacentes em (A), compatível com necrose da gordura epicárdica. Exame realizado 2 anos depois (B) evidencia resolução da alterações.

Em função da pericardite aguda ser um dos principais diagnósticos diferenciais de dor torácica aguda na emergência, pois é observada em cerca de 5% dos pacientes admitidos nos departamentos de emergência,[19] o médico imaginologista deve estar familiarizado com essa entidade e com sua apresentação por imagem.

Na TC, a pericardite (Figura 22) se apresenta com espessamento e realce difuso do pericárdio, podendo ou não estar associado a derrame pericárdico. A atenuação do líquido do derrame segue a lógica que foi descrita para derrame pleural nos casos de transudato e exsudato, o primeiro tende a ter uma menor atenuação que o segundo. Deve-se ter atenção aos sinais de tamponamento: retificação ou inversão da curvatura das paredes do átrio direito, ventrículo direito ou septo interventricular, distensão das veias cavas inferior e superior e refluxo do meio de contraste para a veia ázigos ou veias hepáticas. Nas formas crônicas de pericardite, as lâminas pericárdicas tendem a apresentar espessamento irregular e derrame loculado devido a aderências.[19]

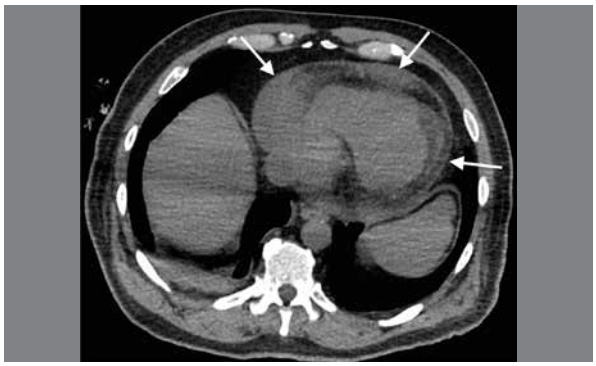

Figura 22. Pericardite. Espessamento difuso e pequeno derrame pericárdico associado a densificação dos planos adiposos.

Fígado

As doenças hepáticas difusas podem eventualmente ser detectadas na pequena porção do parênquima hepático incluído na angiotomografia de coronária. Dentre as doenças que reduzem difusamente a atenuação do parênquima, destaca-se o aumento da deposição hepática de triglicerídeos, a esteatose hepática (Figura 23). Atenuação normal do parênquima hepático na tomografia sem contraste é cerca de 10 UH superior a do baço. Quando a atenuação hepática está 10 UH menor que a esplênica ou menor que 40 UH na TC sem contraste, aumento da deposição de gordura pode estar presente.[20,21] Em casos mais exuberantes de esteatose hepática, pode-se observar uma atenuação do parênquima menor do que a de seus vasos (veias porta e hepáticas). Não se deve comparar a atenuação hepática e esplênica em estudos após a injeção do meio de contraste para se dar o diagnóstico de esteatose hepática.

Já o aumento difuso da atenuação hepática, pode decorrer do uso de medicamentos (amiodarona, principalmente) e/ou da deposição de metais, destacando-se a sobrecarga de ferro (hemocromatose/hemossiderose). Atenuação hepática igual ou maior que 72 UH apresenta alta especificidade para caracterização sobrecarga férrica hepática[22] (Figura 24).

A pequena porção de parênquima hepático incluído na angiotomografia de coronária pode limitar a detecção de sinais

Figura 23. Esteatose hepática difusa. Redução difusa da atenuação do parênquima hepático, menor que a atenuação do baço e dos vasos hepáticos.

Figura 24. Sobrecarga férrica difusa hepática e esplênica. Aumento difuso da atenuação do parênquima hepático, medindo cerca de 74 UH, e esplênico, medindo cerca de 100 UH.

de hepatopatia crônica (Figura 25) e hipertensão portal. O achado que pode estar presente nesses casos são os sinais de redistribuição volumétrica (proeminência dos segmentos laterais do lobo esquerdo e do lobo caudado), alteração dos contornos (ondulados ou serrilhados), bordas rombas, circulação colateral periesofágica, no leito da veia gástrica esquerda, perigástrica e periesplênica. A presença de hepatopatia crônica é relevante pois influencia na interpretação das lesões focais hepáticas devido ao maior risco de carcinoma hepatocelular.

Com relação à interpretação de lesões focais hepáticas, ela é bastante prejudicada no estudo tomográfico do coração pois não se dispõe de todas as fases necessárias para esta finalidade (fases pré-contraste e pós-contraste nas fases arterial, portal e tardia). Na angiotomografia de coronárias usualmente faz-se uma fase arterial precoce, que pode ou não ser precedida de uma fase pré-contraste (escore de cálcio). Nesse contexto, as lesões que podem ser diagnosticadas geralmente são o cisto simples e alguns hemangiomas (Figura 26) que apresentam comportamento típico na fase arterial (realce periférico, globuliforme e descontínuo). As demais lesões sólidas tendem a ficar como indeterminadas, divididas entre lesões hipervascularizadas (cujos diferenciais incluem lesões hepatocelulares benignas - adenoma e hiperplasia nodular focal - carcinoma hepatocelular, hemangioma atípico com enchimento precoce, metástases hipervascularizadas, dentre outras) e hipovascularizadas (cujos diferenciais incluem hemangioma atípico com enchimento tardio, metástases hipovascularizadas, colangiocarcinoma intrahepático, dentre outras), devendo-se considerar complementação da avaliação com estudo dirigido.

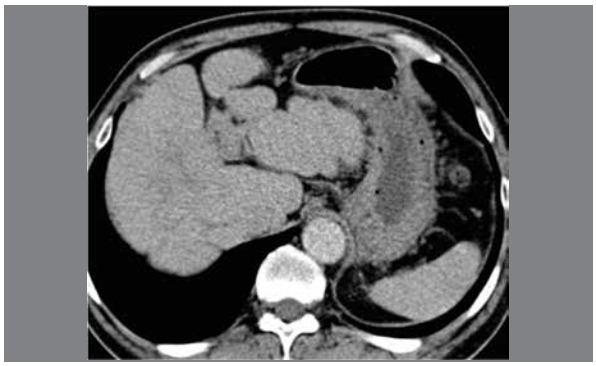

Figura 25. Cirrose hepática. Fígado com proeminência dos segmentos laterais do lobo esquerdo e do lobo caudado, contornos ondulados e bordos rombos, inferindo hepatopatia crônica.

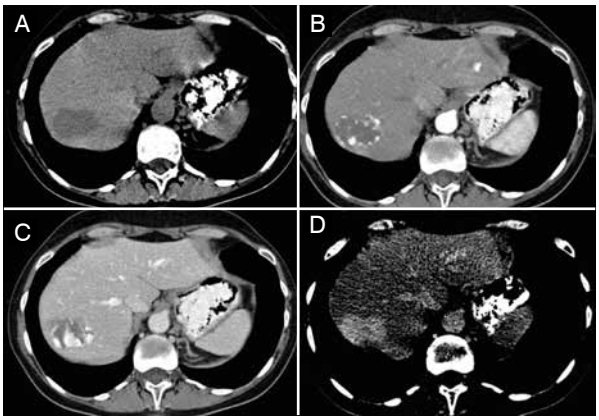

Figura 26. Hemangioma hepático. Nódulo hipoatenuante no lobo hepático direito na fase sem contraste (A), que apresenta realce globuliforme, periférico e descontínuo na fase arterial (B), enchimento progressivo nas fase portal (C) e tardia (D).

Outro achado que pode ocorrer na fase arterial da avaliação hepática é o distúrbio perfusional transitório, que consiste em uma área hipervascularizada transitória caracterizada na fase arterial (geralmente realçam igual ao restante do parênquima nas demais fases pós-contraste), sem efeito de massa (não afasta vasos ou demais estruturas hepáticas). Embora por vezes não se detecte a sua causa, o distúrbio perfusional pode decorrer da presença de lesões focais (benignas ou não), trombose de ramos portais, alterações de suprimento e drenagem venosas, alterações inflamatórias do fígado (colangite, hepatite) ou de estruturas adjacentes (colecistite pode determinar distúrbio perfusional do segmentos hepáticos adjacentes à vesícula biliar).

Esôfago/Estômago

Hérnias de hiato (Figura 27) são bastante prevalentes na população geral e sua incidência tende a aumentar com a idade. Podem ser causa de dor torácica ou epigastralgia recorrente em pacientes com coronárias normais. Usualmente, não demandam seguimento.

Adrenal

Na angiotomografia de coronárias, ocasionalmente podem ser identificadas as adrenais, o que ocorre mais frequentemente

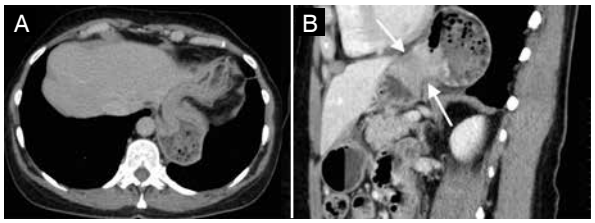

Figura 27. Hérnia gástrica hiatal. Imagem no plano axial (A) e sagital (B) mostrando a herniação do fundo e de parte do corpo gástricos pelo hiato esofágico (setas em B), que está alargado.

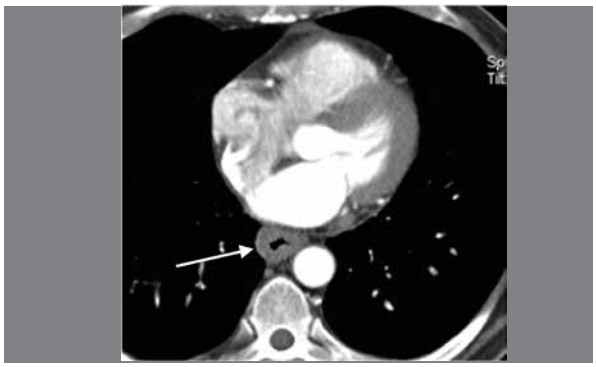

Figura 28. Esôfago de Barrett. Espessamento parietal circunferencial do esôfago médio/distal. Avaliação com endoscopia e biópsia confirmou o diagnóstico.

com a adrenal direita, pelo fato de ela ter localização mais alta e medial em relação à esquerda. Os adenomas de adrenal representam a lesão mais comum nas adrenais. Este diagnóstico pode ser feito quando um nódulo adrenal tem atenuação menor que 10 UH na tomografia sem contraste.[23] Caso o nódulo tenha mais de 10 UH ou se disponha apenas de uma fase pós-contraste para avaliar a adrenal, o nódulo é indeterminado, devendo-se considerar uma avaliação clínica e laboratorial e, caso haja indicação, complementação com um estudo de imagem para avaliação dirigida da adrenal.

Mamas

Ao menos em parte, as mamas também são comumente incluídas nas imagens da angiotomografia de coronárias. Mais frequentemente os achados consistem em nódulos e calcificações, de aspecto indeterminado. Geralmente, é necessário uma complementação com mamografia para adequada interpretação dos achados, uma vez que a tomografia não tem resolução para detectar microcalcificações típicas de neoplasias mamárias. A tomografia pode surpreender, por vezes, nódulos ou massas com aspecto suspeito ou maligno (pela sua morfologia e infiltração de estruturas vizinhas, por exemplo), achado que deve ser detectado e reportado apropriadamente de forma a prosseguir a investigação.

Cavidade peritoneal

A pequena porção da cavidade peritoneal e do retroperitônio incluídos no angiotomografia do coração podem conter achados relevantes a serem observados. Destacam-se aqui dois: o pneumoperitônio e a ascite, que podem ser achados sutis porém muito relevantes. O uso da janela de pulmão pode ajudar na detecção do pneumoperitônio.

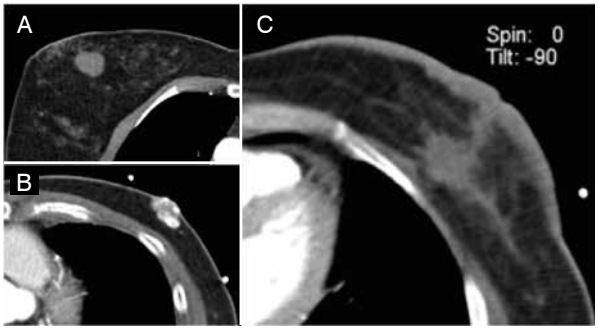

Figura 29. Nódulos mamários. O primeiro circunscrito (A), o segundo parcialmente calcificado (B) e o terceiro de contornos irregulares e associado a espessamento cutâneo (C). Tais lesões podem ser melhor avaliadas por ultrassonografia e/ou mamografia.

Em alguns estudos podemos ver parte do intestino grosso (geralmente o cólon transverso), e nele podem haver divertículos cólicos. Deve-se estar atento a sinais inflamatórios nestes, principalmente representados por densificação da gordura adjacente.

Baço

Cabe um comentário sobre o padrão heterogêneo de realce do baço na fase arterial do exame (Figura 30). Trata-se de uma padrão normal, com tendência a homogeneização nas fases tardias, não devendo ser confundido com lesões.

Ossos

As lesões ósseas focais são descritas como líticas quando apresentam densidade menor do que a do osso e escleróticas quando a densidade é maior que a do osso. Neoplasias ósseas primárias e secundárias (metástases) podem se apresentar com esses dois padrões, ou ainda com padrão misto (Figura 31). A interpretação de lesões focais ósseas deve levar em consideração a idade, o contexto clínico e antecedente do paciente, bem como sinais de comportamento agressivo da lesão (rotura da cortical, componente de partes moles, dentre outros).

Fraturas no arcabouço ósseo torácico são comuns. Fraturas costais (Figura 32) e vertebrais se destacam nesse grupo e podem ser bastante sutis. As fraturas costais podem ser causa de dor torácica e, por vezes, podem acometer apenas as porções condrais (anteriores) dos arcos (Figura 33), sendo a janela de partes moles a mais indicada para essa

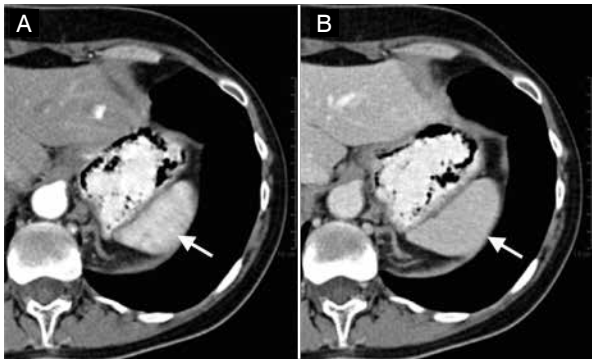

Figura 30. Realce esplênico habitual. Padrão heterogêneo normal de realce do baço na fase arterial (A), com tendência à homogeneização na fase portal (B).

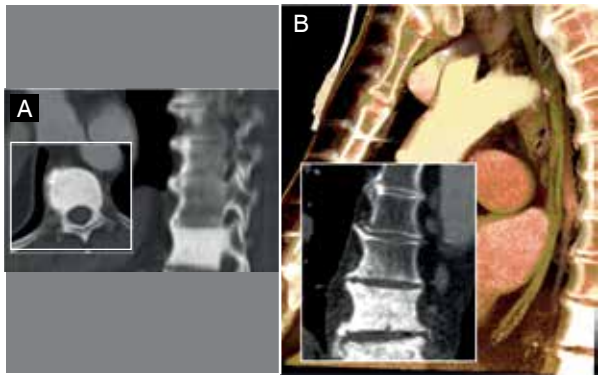

Figura 31. Lesões ósseas escleróticas metastáticas. Metástase de neoplasia de mama em (A) e próstata em (B).

Figura 33. Fratura da porção condral dos arcos costais à esquerda. Traços lineares de fratura de três arcos costais nas suas porções condrais (setas).

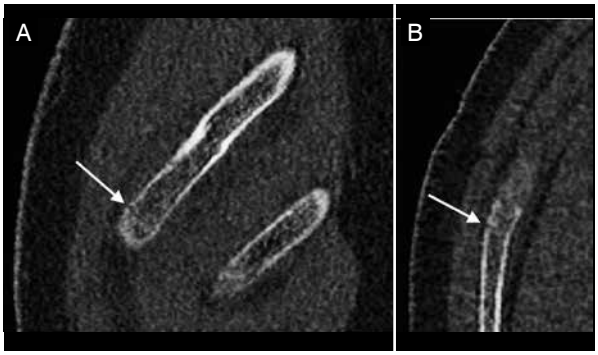

Figura 32. Fratura costal sutil. Discreta descontinuidade da cortical externa da porção anterolateral do arco costal, próximo a junção costocondral, mostrada no plano sagital oblíquo (A) e axial oblíquo (B).

detecção. Com frequência, as fraturas de corpos vertebrais cursam com redução da altura de um ou mais corpos vertebrais em relação aos demais, análise que deve ser feita no eixo sagital da coluna.

PROCURA ATIVA DE ACHADOS EXTRACARDÍACOS NO CONTEXTO DE DOR TORÁCICA AGUDA

A angiotomografia de coronárias é um método por vezes utilizado na investigação de dor torácica com suspeita de causa isquêmica em pacientes selecionados.[24] Nesse contexto, deve-se estender a procura de causas para a dor buscando ativamente achados extracardíacos, sobretudo nos indivíduos em que causas cardíacas foram descartadas.

Tabela 3. Resumo dos principais achados extracardíacos de imagem e suas prevalências, relevâncias, características e sugestões de conduta.

Achado de imagem	Prevalência/ Relevância	Características do achado	Sugestão de conduta	Comentários
Nódulos pulmonares	Alta prevalência / maior parte sem relevância	Sólidos ou subsólidos <6mm	Sem seguimento de rotina indicado	Nódulos sólidos <6mm não necessitam de seguimento de rotina, porém alguns pacientes de alto risco (tabela 1), com nódulos com morfologia suspeita, localização no lobo superior ou ambos podem se beneficiar de um seguimento em 12 meses Em alguns nódulos subsólidos suspeitos <6mm, considerar seguimento em 2 e 4 anos. Se houver componente(s) sólido(s) ou crescimento, considerar ressecção
		Sólidos ou subsólidos ≥6mm	Tentar aferir características de benignidade antes de indicar seguimento: estabilidade em exames tomográficos anteriores? nódulos com características benignas (calcificação de padrão benigno? gordura?)	Sugerem benignidade: estabilidade maior que 2 anos para nódulos sólidos e 5 anos para nódulos subsólidos; presença de gordura (provável hamartoma) e alguns padrões calcificações (provável nódulo residual)
		Sólidos ou subsólidos >6mm indeterminado (sem critérios de benignidade)	Realizar controle com TC de tórax conforme orientado na Tabela 2	Considerar encaminhamento à especialista, sobretudo em pacientes com alto risco clínico (tabela 1) e/ou nódulo com características suspeitas

Achado de imagem	Prevalência/ Relevância	Características do achado	Sugestão de conduta	Comentários
Opacidades em vidro fosco e consolidações alveolares	Moderada prevalência / relevância variável	Opacidades em vidro fosco e consolidações alveolares cujo aspecto e distribuição usualmente sugerem etiologia inflamatória / infecciosa	Necessário correlação clínica com o achado de imagem; considerar tratamento	Outros diferenciais para o achado:neoplasia, hemorragia alveolar, congestão / edema alveolar, pneumopatia intersticial, especialmente quando não houver clínica sugestiva de processo infeccioso
Espessamento parietal brônquico / preenchimento da via aérea distal	Moderada prevalência / relevância variável	Espessamento parietal brônquico; secreção preenchendo a via aérea; micronódulos centrolobulares (padrão de árvore em brotamento)	Maioria corresponde a bronquiolite infecciosa. Considerar tratamento caso haja correlação clínica	Além de bronquiolite infecciosa, cabem diferenciais com outras doenças que cursam com broncopatias
Derrame pleural	Baixa prevalência / relevância moderada a alta	Derrame pleural uni ou bilateral; pequeno (menos de ⅓ do volume do hemitórax), moderado ou acentuado (mais de ⅔ do volume do hemitórax)	Maioria de etiologia inflamatória / infecciosa ou congestiva; conduta dirigida a depender da causa	Considerar punção ou encaminhamento à especialista em derrame pleural de etiologia indeterminada
Aneurisma e dissecção de aorta	Baixa prevalência / alta relevância	Dilatação focal fusiforme ou sacular da aorta; hematoma parietal; úlcera aterosclerótica profunda; dissecção clássica (flap intimal; luz falsa)	Encaminhar ao especialista	
Tromboembolismo pulmonar	Baixa prevalência / alta relevância	Falha de enchimento em ramo arterial pulmonar; pode haver infarto pulmonar associado	Considerar anticoagulação; investigar fonte emboligênica	
Linfonodos aumentados	Baixa prevalência / relevância variável	Maior parte são linfonodos proeminentes (dimensões limítrofes para configurar linfonodomegalia); francas linfonodomegalias são mais raras	Em sua maioria são reacionais a processos inflamatórios / infecciosos ou relacionados a congestão	Diagnóstico diferencial de francas linfonodomegalias: sarcoidose, doença linfoproliferativa, disseminação secundária de neoplasia pulmonar ou de outros sítios
Hérnia gástrica hiatal	Alta prevalência / baixa relevância	Hérnia gástrica hiatal por deslizamento (mais comum) ou por rolamento (paraesofágica, mais rara)	Usualmente assintomática; não demandam seguimento	Pacientes com fundoplicatura gástrica ou gastroplastia redutora migrada superiormente para o mediastino podem necessitar da avaliação de especialista
Lesões focais hepáticas	Moderada prevalência / maioria sem relevância	Mais comum: imagens nodulares hipoatenuantes. Protocolo de Angio-Tc de coronárias limitado para caracterização de lesões hepáticas	Lesões focais mais comuns são cistos e hemangiomas menores que 4cm, que dispensam seguimento	Considerar TC ou RM com protocolo dirigido para avaliação de lesões focais hepáticas nos casos de lesões duvidosas, em pacientes hepatopatas ou com histórico de neoplasia pelo risco maior de lesões de outra natureza
Lesões focais mamárias	Baixa prevalência / relevância variável	Nódulos ou calcificações	Complementar avaliação com mamografia ou ultrassonografia caso exista suspeita de lesão neoplásica	
Lesões focais ósseas	Baixa prevalência / maior parte sem relevância	Mais comum são as lesões escleróticas focais, das quais maior parte são ilhotas ósseas (enostose) ou alterações inespecíficas	Ilhotas ósseas não necessitam avaliação complementar ou seguimento	Lesões focais ósseas que apresentem algum sinal de agressividade podem necessitar estudo dirigido ou seguimento. Pacientes com lesões focais ósseas e histórico de neoplasia (mama ou próstata, principalmente) podem necessitar de avaliação dirigida

CONCLUSÃO

O presente artigo faz uma revisão dos achados de imagem extracardíacos mais frequentemente encontrados nas tomografias cardíacas.

A excelência na capacitação, busca, detecção e adequada interpretação dos achados de imagem extracardíacos tem impacto significativo no cuidado com o paciente.

CONFLITOS DE INTERESSE

Os autores declaram não possuir conflitos de interesse na realização deste trabalho.

REFERÊNCIAS

1. Achenbach S. Computed tomography coronary angiography. J Am Coll Cardiol. 2006;48(10):1919-28.
2. Budoff MJ, Achenbach S, Blumenthal RS, Carr JJ, Goldin JG, American Heart Association Committee on Cardiovascular Imaging and Intervention,et al. Assessment of coronary artery disease by cardiac computed tomography: a scientific statement from the American Heart Association Committee on Cardiovascular Imaging and Intervention, Council on Cardiovascular Radiology and Intervention, and Committee on Cardiac Imaging, Council on Clinical Cardiology. Circulation. 2006;114(16):1761-91.
3. Jacobs JE, Boxt LM, Desjardins B, Fishman EK, Larson PA, American College of Radiology, et al. ACR practice guideline for the performance and interpretation of cardiac computed tomography (CT). J Am Coll Radiol. 2006;3(9):677–85.
4. Budoff MJ, Achenbach S, Berman DS, Fayad ZA, American Society of Nuclear Cardiology, et al. Task force 13: training in advanced cardiovascular imaging (computed tomography) endorsed by the American Society of Nuclear Cardiology, Society of Atherosclerosis Imaging and Prevention, Society for Cardiovascular Angiography and Interventions, and Society of Cardiovascular Computed Tomography. J Am Coll Cardiol. 2008;51(3):409–14.
5. Earls JP. The Pros and Cons of Searching for Extracardiac Findings at Cardiac CT: Studies Should Be Reconstructed in th Maximum Field of View and Adequately Reviewed to Detect Pathologic Findings. Radiology. 2011;261(2):342-6.
6. Karius P, Schuetz GM, Schlattmann P, Dewey M. Extracardiac findings on coronary CT angiography: a systematic review. J Cardiovasc Comput Tomogr. 2014;8(3):174-82.e1-6.
7. Gould MK, Donington J, Lynch WR, Mazzone PJ, Midthun DE, Naidich DP, et al. Evaluation of Individuals With Pulmonary Nodules: When Is It Lung Cancer? Diagnosis and Management of Lung Cancer, 3rd ed: American College of Chest Physicians Evidence-Based Clinical Practice Guidelines. Chest. 2013;143(5 Suppl):e93S-e120S.
8. MacMahon H, Naidich DP, Goo JM, Lee KS, Leung AN, Mayo JR, et al. Guidelines for Management of Incidental Pulmonary Nodules Detected on CT Images: From the Fleischner Society 2017. Radiology. 2017. [Epub ahead of print]
9. Heidinger BH, Occhipinti M, Eisenberg RL, Bankier AA. Imaging of Large Airways Disorders. AJR Am J Roentgenol 2015;205(1):41-56.
10. Abbott GF, Rosado-de-Christenson ML, Rossi SE, Suster S. Imaging of Small Airways. J Thorac Imaging. 2009;24(4):285-298.
11. Leung AN, Muller NL, Miller RR. CT in differential diagnosis of diffuse pleural disease. AJR Am J Roentgenol. 1990;154(3):487-92.
12. Hiratzka LF, Bakris GL, Beckman JA, Bersin RM, Carr VF, American College of Cardiology Foundation/American Heart Association Task Force on Practice Guidelines, et al. 2010 ACCF/AHA/AATS/ACR/ASA/SCA/SCAI/SIR/STS/SVM guidelines for the diagnosis and management of patients with Thoracic Aortic Disease: a report of the American College of Cardiology Foundation/American Heart Association Task Force on Practice Guidelines, American Association for Thoracic Surgery, American College of Radiology, American Stroke Association, Society of Cardiovascular Anesthesiologists, Society for Cardiovascular Angiography and Interventions, Society of Interventional Radiology, Society of Thoracic Surgeons, and Society for Vascular Medicine. Circulation. 2010;121(13):e266–e369.
13. Lempel JK, Frazier AA, Jeudy J, Kligerman SJ, Schultz R, Ninalowo HÁ,et al. Aortic arch dissection: a controversy of classification. Radiology. 2014;271(3):848-55.
14. Revel MP, Triki R, Chatellier G, Couchon S, Haddad N, Hernigou,A. et al. Is It possible to recognize pulmonary infarction on multisection CT images? Radiology. 2007;244(3):875–82.
15. Francis IR, Glazer GM, Bookstein FL, Gross BH. The thymus: reexamination of age-related changes in size and shape. AJR Am J Roentgenol. 1985;145(2):249–54.
16. Tomiyama N, Johkoh T, Mihara N, Honda O, Kozuka T, Koyama M, et al. Using the World Health Organization classification of thymic epithelial neoplasms to describe CT findings. AJR Am J Roentgenol. 2002;179(4):881– 6.
17. Jeong YJ, Lee KS, Kim J, Shim YM, Han J, Kwon OJ. Does CT of thymic epithelial tumors enable us to differentiate histologic subtypes and predict prognosis? AJR Am J Roentgenol. 2004;183(2):283– 9.
18. Pineda V, Cáceres J, Andreu J, Vilar J, Domingo ML. Epipericardial fat necrosis: radiologic diagnosis and follow-up. AJR Am J Roentgenol. 2005;185(5):1234-6.
19. Bogaert J, Francone M. Pericardial disease: value of CT and MR imaging. Radiology. 2013;267(2):340-56.
20. Piekarski J, Goldberg HI, Royal SA, Axel L, Moss AA. Difference between liver and spleen CT numbers in the normal adult: its usefulness in predicting the presence of diffuse liver disease. Radiology. 1980;137(3):727–9.
21. Yajima Y, Narui T, Ishii M, Abe R, Ohtsuki M, Goto Y,et al. Computed tomography in the diagnosis of fatty liver: total lipid content and computed tomography number. Tohoku J Exp Med. 1982;136(3):337–42.
22. Guyader D, Gandon Y, Deugnier Y, Jouanolle H, Loreal O, Simon M, et al. Evaluation of computed tomography in the assessment of liver iron overload: a study of 46 cases of idiopathic hemochromatosis. Gastroenterology 1989;97(3):737–43.
23. Boland GW, Lee MJ, Gazelle GS, Halpern EF, McNicholas MM, Mueller PR. Characterization of adrenal masses using unenhanced CT: an analysis of the CT literature. AJR Am J Roentgenol. 1998;171(1):201–4.
24. Hoffmann U, Bamberg F, Chae CU, Nichols JH, Rogers IS, Seneviratne SK, et al. Coronary computed tomography angiography for early triage of patients with acute chest pain: the ROMICAT (Rule Out Myocardial Infarction using Computer Assisted Tomography) trial. J Am Coll Cardiol. 2009;53(18):1642–50.