CINTILOGRAFIA DE PERFUSÃO MIOCÁRDICA: INDICAÇÕES E RESULTADOS CLÍNICOS

CARLOS A. BUCHPIGUEL

Setor de Medicina Nuclear — Hospital do Coração da Associação Sanatório Sírio
Hospital Alemão Oswaldo Cruz

Endereço para correspondência: Rua Alberto Faria, 1570 — Alto de Pinheiros —
CEP 05459-001 — São Paulo — SP

O autor apresenta, de forma resumida, as principais aplicações da cintilografia de perfusão miocárdica no diagnóstico de doença arterial coronária. Os aspectos funcionais que caracterizam uma resposta isquêmica pela cintilografia são discutidos, mostrando suas vantagens e limitações.

Uma revisão criteriosa também é realizada no que se refere ao papel do método na estratificação de risco de pacientes com diversas situações clínicas distintas. O valor prognóstico do método é demonstrado em pacientes que não possuem doença arterial coronária, em pacientes com angina estável e com angina instável, e em pacientes candidatos a cirurgia vascular ou não-vascular de grande porte.

Palavras-chave: cintilografia, perfusão miocárdica, tecnécio-99m, sestamibi, tálio-201, doença arterial coronária.

(Rev Soc Cardiol Estado de São Paulo 2002;1:115-28)

RSCESP (72594)-1197

INTRODUÇÃO

O grande espectro de aplicações clínicas da cintilografia de perfusão miocárdica é fundamentado, essencialmente, nos princípios que regem a formação da imagem funcional. A identificação, por meio de análises qualitativas e, preferencialmente, quantitativas da gravidade e da extensão de defeitos perfusionais do miocárdio permite estabelecer, no exato período de investigação, o grau de repercussão funcional de uma eventual obstrução coronária. A avaliação funcional pode demonstrar que uma determinada estenose promove alteração isquêmica do miocárdio, comprovando, assim, haver um desequilíbrio entre oferta e demanda de oxigênio nas mais variadas condições fisiológicas. Mais importante que a afirmativa exposta é que o método permite demonstrar quando uma determinada lesão obstrutiva do vaso não acarreta fenômenos isquêmicos. Isso poderia levantar uma série de hipóteses, dentre as quais a mais controversa seria propor algoritmos que permitiriam selecionar melhor qual o tratamento mais apropriado para a doença anatômica do vaso coronário. Uma lesão anatômica da artéria coronária não necessariamente produz alterações isquêmicas e, portanto, funcionais, e não necessariamente se trata de uma placa instável que pode, por fenômenos inflamatórios e outros, promover eventos isquêmicos agudos. Isso levantaria a hipótese de que, em determinadas situações, o tratamento do paciente, sob uma perspectiva conjunta anatômica e funcional, pareceria a conduta mais racional e adequada. Contudo, a evidência atual disponível na literatura confirma que a presença de lesão obstrutiva severa, na maioria das vezes, obriga a indicação de

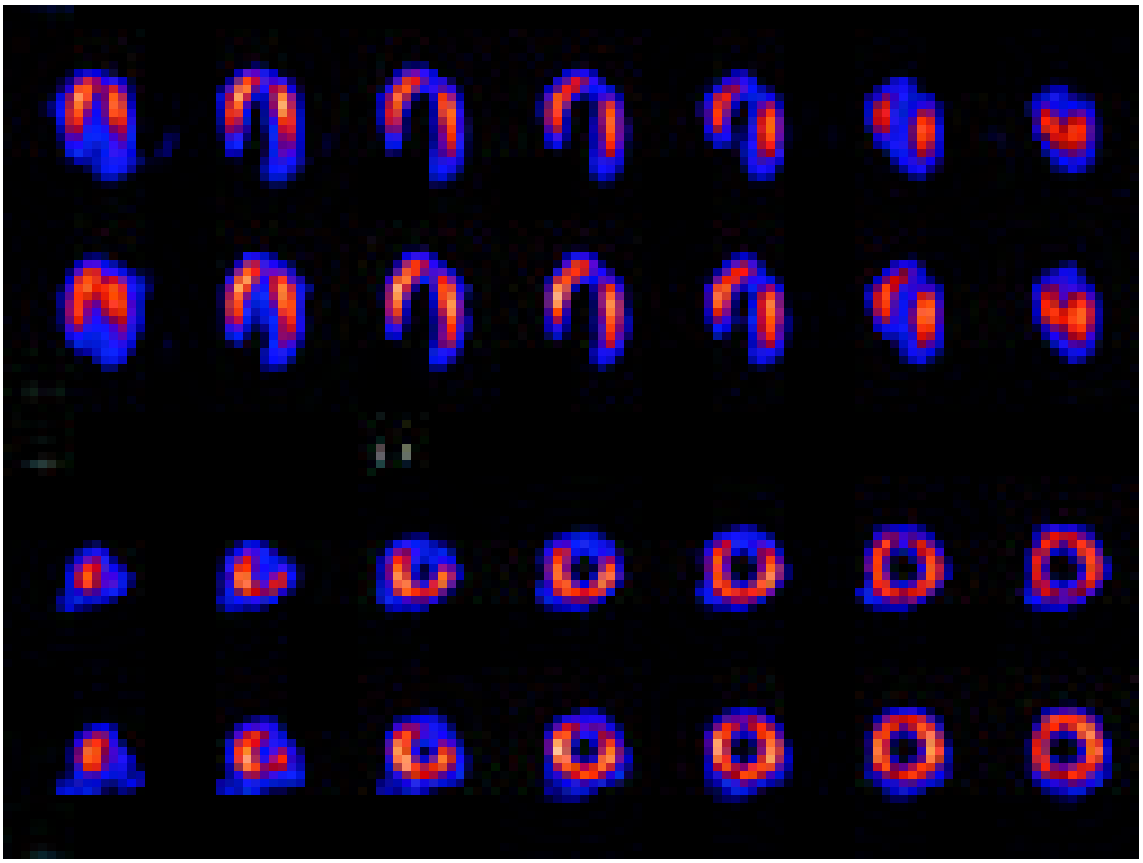

Figura 1. Cintilografia de perfusão miocárdica com MIBI-Tc99m. Caso 1. Imagens de perfusão nos planos conforme eixo maior (plano horizontal) e eixo menor. A coluna superior representa as imagens de esforço e a inferior, as imagens de repouso. Observa-se a presença de defeito perfusional transitório associado a pequeno componente de persistência em parede anterior, representativo de isquemia miocárdica no referido território.

procedimentos de revascularização, sejam eles de natureza percutânea ou cirúrgica.

A identificação de defeitos de perfusão, visíveis apenas frente a situações de estresse induzido, é a mais pura tradução de um evento isquêmico através da cintilografia (Fig. 1).

Esse evento isquêmico, muito provavelmente, pode ter sido causado por uma lesão obstrutiva da artéria coronária. Contudo, alterações não primariamente obstrutivas podem se traduzir em modificações transitórias da perfusão, refletindo uma situação de desequilíbrio de fluxo que não necessariamente reflete isquemia miocárdica. Portanto, veremos, nesta pequena revisão, que a palavra isquemia, sem que necessariamente ocorra uma identificação direta do metabolismo miocárdico pelo método, será salientada e diferenciada em múltiplas situações.

Enquanto, na esfera diagnóstica, a presença de um déficit significativo de perfusão implica a presença de uma placa com estenose da luz coronária, na esfera prognóstica a ausência de defeito indica pobreza da repercussão funcional de uma eventual lesão coronária, apesar da presença de um grau significativo de estenose, sob a perspectiva anatômica. Isso traz à superfície o conceito de reserva de fluxo vascular, que será abordada mais à frente nesta revisão.

Este capítulo tem por objetivo demonstrar as indicações clínicas do estudo de perfusão miocárdica, considerando os aspectos práticos de sua indicação e que o diferenciam dos demais métodos disponíveis de investigação. Os aspectos relacionados a sua aplicação na determina-

ção da viabilidade miocárdica não serão abordados nesta revisão.

APLICAÇÕES CLÍNICAS

Diagnóstico

A aplicação da cintilografia de perfusão miocárdica no diagnóstico de doença arterial coronária reflete, aproximadamente, 25 anos de experiência acumulada através de múltiplos trabalhos publicados na literatura especializada.

De acordo com estatísticas publicadas, nos Estados Unidos cerca de 60 milhões de pessoas são portadoras de algum tipo ou mais de doença cardiovascular[1]. Isso significa que 1 em cada 4 indivíduos é portador de doença cardiovascular. Tratando-se especificamente de doença arterial coronária, estima-se que cerca de 11 milhões de indivíduos sejam portadores de obstrução dos vasos coronários[1]. Esses números demonstram a importância e a necessidade de testes não-invasivos que permitam detectar com elevada precisão a presença de doença arterial coronária, e, assim, orientar estudos cinecoronariográficos em pacientes previamente selecionados.

Muitas técnicas de detecção utilizam modalidades de estresse, físico ou farmacológico, no sentido de promover alterações de fluxo, elétricas ou funcionais, ausentes em condição de repouso, e que permitem sugerir etiologia obstrutiva vascular para a anormalidade funcional[2]. Normalmente, em condição de esforço máximo ou mesmo sob estímulo de vasodilatação (dipiridamol ou adenosina), podem-se obter respostas de aumento de fluxo da ordem de 2,7 a 3,2 vezes[3, 4]. Um dos primeiros sinais detectados na cascata de alterações decorrentes da isquemia é a heterogeneidade de fluxo, aspecto esse detectado primariamente pela cintilografia de perfusão miocárdica[2]. Isso não significa que todos os pacientes vão necessariamente apresentar primeiro uma heterogeneidade de fluxo para apenas posteriormente mostrar alterações segmentares de contratilidade ou mesmo alterações elétricas ao eletrocardiograma. Isso comprova, porém, por meio de modelos experimentais bem desenhados, que alterações precoces de fluxo miocárdico podem constituir um dos sinais mais sensíveis de obstrução coronária significativa do ponto de vista funcional[3, 4]. Um dos aspectos principais que se deve discutir é em que situações específicas indicar um estudo funcional, e como avaliar sua eficácia diagnóstica. Considerando-se que o método padrão-ouro de detecção da doença arterial coronária é o estudo cinecoronariográfico, a maioria dos estudos promove comparação com o estado anatômico dos vasos coronários. Isso, primariamente, pode não refletir uma situação funcional, apesar da presença de lesão anatômica obstrutiva "severa". Portanto, os dados atuais que retratam a sensibilidade e a especificidade refletem mais a capacidade do método em demonstrar a presença de doença obstrutiva e não necessariamente sua capacidade intrínseca de detectar insuficiência coronária de natureza isquêmica. Outro aspecto que dificulta e torna complexa a análise de resultados, principalmente quando se compara o método entre diferentes amostras populacionais, é que a eficácia do estudo pode variar profundamente conforme o grau de prevalência de doença arterial coronária na população avaliada. Provavelmente, se a amostra populacional for constituída predominantemente por indivíduos com baixo risco de doença arterial coronária, a probabilidade de se obter resultados falsos positivos será muito maior, diminuindo, assim, a especificidade do estudo. Ao contrário, quando a prevalência de doença arterial for muito elevada, a chance de se obter um estudo falso negativo é muito maior, podendo-se obter uma redução da sensibilidade do método[5]. Uma série de outros fatores pode influenciar o resultado, como características do paciente (variáveis relacionados a sexo, peso e massa corporal por artefatos de atenuação etc.), aderência ao preparo e execução da prova de estresse, tipo e característica da lesão coronária, aspectos técnicos relacionados ao tipo de equipamento empregado, qualificação do médico que interpreta os procedimentos, bem como critérios empregados para interpretação. Um outro aspecto não menos importante e que pode também influenciar os valores de sensibilidade e especificidade é o tipo de agente de perfusão empregado.

Mesmo considerando que ainda existem imperfeições e problemas com o uso desse método, reconhece-se que os estudos de cardiologia nuclear ainda são de extrema importância clínica, permitindo que muitos pacientes assintomáticos com fatores de risco para doença coronária ou mesmo com sintomas tipo dor torácica a esclarecer (típica ou atípica) possam ser avaliados de forma não-invasiva, antes que sejam direcionados para estudos cinecoronariográficos.

Qualquer estudo requisitado pelo cardiologista deve possuir um racional de indicação, no sentido de otimizar as informações diagnósticas fornecidas pelo teste. Mesmo considerando que um estudo ergométrico seja o passo inicial para investigar pacientes com risco intermediário e eventualmente baixo de doença arterial coronária, a grande variabilidade de resultados obtidos limita seu grau de confiabilidade diagnóstica quando analisada isoladamente. Em uma meta-análise feita por Gianrossi e colaboradores[6], analisando mais de 150 estudos em que se comparou os resultados do eletrocardiograma de esforço com a cinecoronariografia, observou-se sensibilidade média de 68% (variando de 23% a 100%) e especificidade de 77% (variando de 17% a 100%). Ao comparar com alguns estudos que fazem um tipo de meta-análise com estudos cintilográficos, em seis estudos coletados em que se empregou tálio-201 como agente de perfusão miocárdica observou-se sensibilidade média de 92% e especificidade ("normalcy rate") de 84%[7-9]. Em uma série de três estudos de tomografia por emissão de fóton simples (SPECT), empregando como agente de perfusão o sestamibi marcado com tecnécio-99m, observou-se sensibilidade média de 90% e especificidade de 93%[10]. Uma das possíveis explicações no sentido de justificar a maior especificidade com o emprego de sestamibi é o fato de esse fármaco ser marcado com tecnécio-99m, isótopo que possui características físicas mais apropriadas para uso com câmaras de cintilação, o que acarreta menos artefato de atenuação e melhor qualidade de imagem comparativamente àquela obtida com tálio-201. Contudo, as características biológicas e de farmacodinâmica do tálio-201 podem, em condições específicas, compensar a perda de vantagem nas propriedades físicas do elemento.

Exercício realizado por meio da prova ergométrica é uma forma eficaz de se produzir isquemia quando existe a presença de lesões obstrutivas severas nos vasos coronários, e tem sido a forma de estresse preferida por mais de três décadas.

Contudo, em situações em que o teste pode se mostrar ineficaz (falha em atingir pelo menos 85% da freqüência cardíaca preconizada para a idade do paciente), como em situações de doença vascular periférica, neurológica, muscular e doença esquelética, condições respiratórias e pulmonares, condicionamento físico e mesmo hipertensão arterial não controlada, recomenda-se que se empreguem agentes de estresse farmacológico, como o dipiridamol, a adenosina e mesmo a dobutamina. É importante ressaltar que o desempenho do método não se modifica de forma significativa quando esses agentes são empregados e quando comparado aos valores obtidos com o uso associado da cintilografia de perfusão miocárdica e o teste ergométrico. Em um trabalho bem conduzido, a cintilografia de perfusão miocárdica mostrou sensibilidade de 85% e 90% com o emprego, respectivamente, de dipiridamol e adenosina, e especificidade para detecção de doença arterial coronária de 89% e 90% para ambos os agentes farmacológicos, respectivamente[11].

A cintilografia de perfusão tem sido aplicada em várias situações clínicas específicas, principalmente quando o objetivo é diagnosticar a presença de doença arterial coronária.

Na avaliação da insuficiência coronária aguda, pode-se citar a aplicação do método na caracterização da dor torácica de origem a esclarecer. A avaliação de pacientes com dor torácica aguda a esclarecer por meio de métodos radioisotópicos baseia-se no princípio de que, na vigência de dor torácica de origem cardíaca, ocorre normalmente alteração de fluxo sanguíneo coronário, que desencadeia o fenômeno isquêmico. Isso pode ser detectado de forma bastante eficaz pela determinação do fluxo coronário ou da perfusão miocárdica no momento da crise de angina. Portanto, devem ser empregados radiofármacos que possibilitem o registro do estado perfusional no momento da dor, sem que isso acarrete prejuízos ao tratamento e à condução clínica do paciente.

O emprego do 6 metoxi-isobutil-isonitrila (sestamibi) marcado com tecnécio-99m permite que se registre, por meio de imagens, o estado perfusional do paciente horas após o pico dos sintomas dolorosos e mesmo da entrada do paciente no setor de emergência do Hospital. Sendo uma substância que é retirada da circulação pelas células musculares cardíacas com uma fração de extração primeira passagem da ordem de 67%, cerca de 100% do porcentual que normalmente se concentram no miocárdio são captados dentro dos primeiros dois minutos após a administração endovenosa do marcador. Portanto, mesmo que após a injeção se introduzam drogas vasodilatadoras ou que se proceda à vasodilatação do vaso acometido, a imagem, que

pode ser obtida até quatro a seis horas após injeção endovenosa, refletirá o estado perfusional no momento da injeção do sestamibi (por exemplo, momento da dor). Contudo, é crucial que se administre o radiotraçador no momento da dor, antes que outros fatores possam influenciar o estado perfusional do miocárdio, no sentido de obter dados mais confiáveis quanto ao diagnóstico. Trabalhos realizados em outros centros têm demonstrado que a sensibilidade do método cai a níveis inaceitáveis quando a injeção do radiofármaco é realizada doze horas após da fenomenologia clínica[12]. Em um trabalho prospectivo avaliando 45 estudos realizados em 43 pacientes que deram entrada na unidade de emergência com dor torácica a esclarecer, Gregoire e Theroux[14] compararam os resultados da cintilografia de perfusão miocárdica com injeção de sestamibi-Tc99m no momento da dor e entrada no setor de emergência com aqueles obtidos pelo eletrocardiograma de 12 derivações, considerando-se como método padrão a cinecoronariografia realizada dentro de dez dias do episódio doloroso. Foram considerados como indicativo de doença arterial coronária os vasos que apresentassem estenose $\geq$ 50%. Para os estudos de cintilografia, como critério de inclusão obrigatório, consideraram-se válidos apenas os estudos cuja injeção ocorreu no momento da dor, antes que drogas vasodilatadoras ou cardioprotetoras fossem introduzidas. As imagens cintilográficas foram obtidas apenas quando ocorreu estabilização clínica do quadro. Dos 45 estudos obtidos, 26 foram considerados positivos ou indicativos de doença arterial e 19 foram interpretados como negativos. Comparativamente à angiografia, das 26 cintilografias negativas, 25 demonstraram obstrução nos vasos coronários (sensibilidade = 96%); e dos 19 estudos negativos, 4 mostraram doença arterial coronária (especificidade = 79%). O eletrocardiograma de 12 derivações mostrou sensibilidade de apenas 35% e especificidade de 68%[13]. A importância de se desenvolver testes não-invasivos que permitam diagnosticar com precisão quadros de angina estável e instável reside no fato de que, em sua maioria, os pacientes com dor torácica aguda e que procuram serviços de emergência nos Estados Unidos são internados sem necessidade e apresentam estudo cinecoronariográfico normal[14].

Outro aspecto interessante da cintilografia de perfusão miocárdica é que ela exerce, atualmente, poder comprovado de reduzir a necessidade de realizar estudos invasivos em pacientes sem ou mesmo com doença arterial coronária comprovada. Em uma análise de 378 pacientes referidos para realização de cintilografia, os mesmos foram estratificados como de baixo, intermediário e alto risco para a presença de doença coronária isquêmica, baseados em dados demográficos e sintomas. Na seqüência, os cardiologistas que tinham referido os respectivos pacientes retornaram um questionário sobre qual seria o novo planejamento diagnóstico e terapêutico baseado nos resultados dos testes nucleares. Observou-se que em todos os subgrupos os testes funcionais reduziram a necessidade de realização de estudo cinecoronariográfico[15].

Na área diagnóstica, avanços no campo da instrumentação bem como no desenvolvimento de programas sofisticados de análise têm permitido que dados funcionais mais precisos e não providos anteriormente possam ser disponibilizados. Um dos aspectos de desenvolvimento que trouxe substancial valor incremental é a possibilidade de se obter dados de função contrátil, global e regional por meio da aquisição de imagens tomográficas sincronizadas com o eletrocardiograma. Com isso, pode-se obter uma representação das imagens em sístole e diástole, após a soma de vários ciclos cardíacos, aliando em um único estudo dados qualitativos e quantitativos de perfusão e função. Sabe-se que na cascata isquêmica existe uma relativa correspondência entre alterações de perfusão e alterações de contratilidade regional, apesar de que as alterações de perfusão usualmente precedem as alterações contráteis. Contudo, a possibilidade de se obter dados funcionais em duas condições distintas, repouso e após estresse, fornece segurança diagnóstica maior, com redução da taxa de resultados falsos positivos[16, 17]. Um estudo inicial demonstrou que a taxa de resultados falsos positivos foi reduzida de 14% para 3% com o acréscimo dos dados de função contrátil[16]. Isso pode ser explicado, pois uma determinada região do miocárdio que apresenta déficit de perfusão, porém com contratilidade normal, pode representar um artefato de atenuação mais do que um defeito verdadeiro causado por evento isquêmico estresse-induzido. Quando se observa, porém, um padrão de perfusão inocente ou não sugestivo de insuficiência coronária, e se detecta déficit contrátil

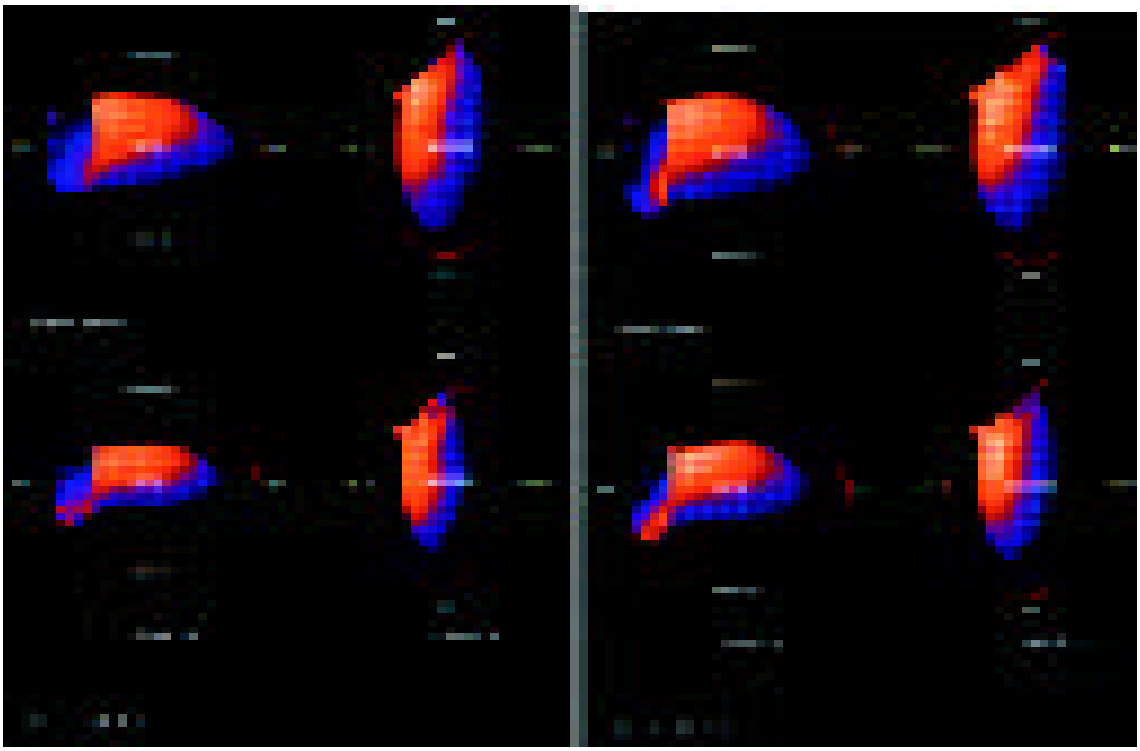

Figura 2. Cintilografia de perfusão miocárdica com MIBI-Tc99m. Caso 1. Imagens funcionais sincronizadas com eletrocardiograma. À esquerda, em repouso, observa-se contratilidade normal; à direita, observam-se imagens obtidas imediatamente após esforço, com aparecimento de déficit contrátil em parede anterior e queda da fração de ejeção do ventrículo esquerdo, como manifestações funcionais de isquemia induzida por estresse físico.

difuso, pode-se sugerir o diagnóstico de uma miocardiopatia e orientar outros testes para confirmar o diagnóstico. O caso da Figura 2 demonstra claramente a vantagem de se obter dados de contratilidade conjuntamente com informações perfusionais.

Mesmo sendo artigo de revisão, não se pode deixar de abordar aspectos clássicos e conhecidos do emprego diagnóstico da cintilografia de perfusão miocárdica em doença arterial coronária. Uma das aplicações reconhecidas é na monitoração do paciente que se submeteu a procedimento de revascularização percutânea ou cirúrgica. Reconhecidamente, seja após dilatação por balão ou mesmo após a introdução de um stent no vaso coronário, existe um período no qual a indicação dos estudos funcionais fica sujeito a elevada taxa de resultados positivos, principalmente entre o primeiro e o terceiro meses após a dilatação. Isso acontece porque, durante esses primeiros meses, ocorre um processo de adaptação endotelial, que pode cursar com certo grau de disfunção do endotélio. Esse distúrbio funcional associado a certo grau de hiperplasia intimal pode produzir distúrbios de perfusão sem que os mesmos signifiquem necessariamente perda de resultado do procedimento. Contudo, reconhece-se que entre três e seis meses, e mesmo em períodos ulteriores, a cintilografia de perfusão miocárdica pode ser um indicador confiável de doença arterial coronária, reforçando, portanto, a indicação de um estudo cinecoronariográfico. Em trabalho relativamente recente, Milavetz e colaboradores[18], analisando 33 pacientes que receberam stents e foram reavaliados por cinecoronariografia, demonstraram sensibilidade da cintilografia em detectar reestenoses da ordem de 95%, especificidade de 73%, valor de predição positivo de 88%, valor de predição negativo de 89%, e acurácia de 88%. Na Figura 3 observam-se os achados da cintilografia de perfusão miocárdica rea-

lizada nove meses após dilatação da artéria coronária direita; o estudo funcional não apenas detectou perda parcial do resultado terapêutico, como também mostrou progressão da doença arterial para outros vasos coronários.

Mesmo após cirurgia de revascularização, não é incomum o aparecimento de sintomas inespecíficos, que podem ser mais bem definidos e esclarecidos por meio da análise de um estudo funcional. Caso exista evidência de evento isquêmico promovido por uma modalidade de estresse, justifica-se plenamente o reestudo anatômico dos vasos coronários.

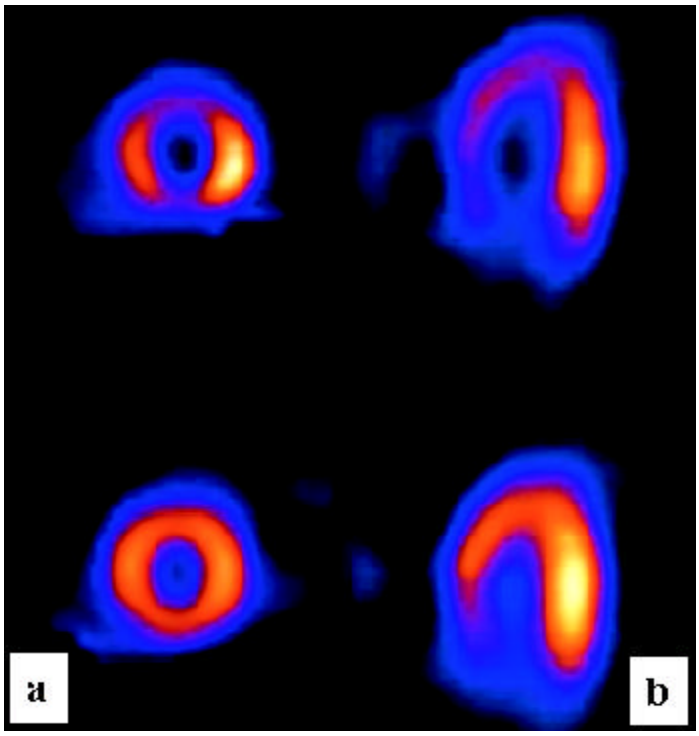

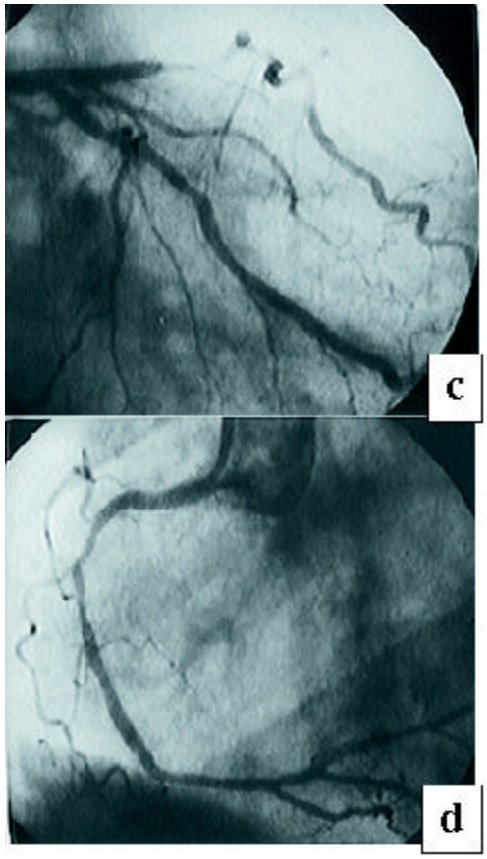

Figura 3. Em *a* e *b*, cortes conforme orientação do eixo maior, mostrando defeitos perfusionais transitórios envolvendo as paredes anterior e septal, e a parede inferior do ventrículo esquerdo. Em *d*, estudo arteriográfico obtido na seqüência demonstra perda parcial do resultado da revascularização percutânea realizado previamente na artéria coronária direita. Contudo, em *c*, nota-se progressão da doença arterial coronária com lesão obstrutiva severa e extensa da artéria descendente anterior.

Uma informação única fornecida pela cintilografia é quanto à determinação da importância funcional que uma determinada lesão anatômica do vaso coronário exerce sob as perspectivas clínica e prognóstica. Com a possibilidade de implantação de stents cada vez mais eficientes, e da indicação de procedimentos cirúrgicos minimamente invasivos ou mesmo de revascularização por meio de fatores de crescimento endotelial modelados por terapia genética, torna-se importante caracterizar o grau de repercussão hemodinâmica da cada obstrução coronária, principalmente em situações de envolvimento multiarterial. Pode-se, assim, selecionar o território mais crítico a ser abordado terapeuticamente, sem que seja obrigatório o procedimento de revascularização de territórios fun-

cionalmente sem grande repercussão clínica, principalmente em situações em que os procedimentos de revascularização se revestem de alto risco. O que não se sabe, até o presente momento, é qual será o futuro da indicação de estudos funcionais naqueles pacientes que receberam stents recobertos por agentes farmacológicos específicos (rapamicina), que, por sua vez, têm demonstrado excelentes resultados, com baixíssimas taxas de reestenose. Isso poderia questionar a relação custo/benefício do método funcional, considerando a baixa prevalência de reestenose. Contudo, certamente, aumentaria a importância da aplicação do método na seleção do vaso mais apropriado a ser tratado. São necessários, portanto, trabalhos prospectivos no sentido de avaliar realmente o valor da cintilografia de perfusão após aplicação dessas novas formas de terapia de revascularização.

Em resumo, a cintilografia de perfusão miocárdica mostra-se de extremo valor diagnóstico, em circunstâncias únicas, que permitem ao cardiologista avaliar seu paciente sob uma perspectiva peculiar e não necessariamente provida por outros métodos de diagnóstico. Contudo, seu valor apenas é reconhecido quando são respeitados alguns aspectos básicos relacionados à probabilidade clínica pré-teste de o paciente ser portador de doença arterial coronária.

O grupo de pacientes que mais se beneficia com a indicação da cintilografia é o daqueles que apresentam probabilidade intermediária de possuir doença arterial coronária. Aqueles com baixa probabilidade não necessitam de investigação com estudos funcionais. Por outro lado, os pacientes que já apresentam sinais clínicos fortemente indicativos de doença arterial coronária teriam maior benefício com a cinecoronariografia que com qualquer outro método não-invasivo de investigação. A Tabela 1 mostra os principais indicadores para um estudo cintilográfico de perfusão miocárdica.

Tabela 1. Indicações formais para cintilografia de perfusão miocárdica.

1. Pacientes assintomáticos e com teste ergométrico positivo.
2. Pacientes com angina típica ou atípica e com teste ergométrico negativo.
3. Pacientes com distúrbios de condução ou com alterações eletrocardiográficas de base, que dificultam a interpretação do eletrocardiograma de esforço.
4. Pacientes com distúrbio respiratório, com impossibilidade de realizar teste ergométrico eficaz.
5. Pacientes recém-submetidos a procedimentos de revascularização, que apresentem sintomas típicos de isquemia.
6. Pacientes assintomáticos, com história familiar importante.
7. Pacientes que apresentam qualquer outro fator que impossibilite a realização de um teste ergométrico eficaz (doença neurológica, deficiência física, insuficiência vascular periférica etc.).

Estratificação de risco

Talvez tão importante ou mais que o valor diagnóstico da cintilografia de perfusão miocárdica é seu valor na estratificação de risco. Uma das particularidades mais destacadas atualmente é a capacidade do método em predizer a taxa de risco no desenvolvimento de eventos cardíacos futuros. Isso se torna cada vez mais importante à medida que novas alternativas terapêuticas, como drogas estabilizadoras de placas, estão presentes e disponíveis.

O método cintilográfico fornece três tipos de indicadores prognósticos: miocárdico, funcional e não-miocárdico. O indicador miocárdico correlaciona-se com a extensão e a gravidade dos defeitos perfusionais. Quanto maior o defeito e mais grave o defeito de perfusão, maior o risco de desenvolver eventos coronários futuros. Igualmente, quanto mais grave for o componente de transitoriedade de um defeito perfusional, pior o prognóstico do paciente[19, 20].

O indicador funcional está relacionado à capacidade contrátil do ventrículo esquerdo, uma vez que se reconhece que a queda da fração de ejeção do ventrículo esquerdo é um dos fatores de maior poder prognóstico[21, 22]. Embora a análise qualitativa permita estimar a capacidade tanto funcional global como regional do ventrículo esquerdo, a análise quantitativa permite a estimativa mais confiável dessa particularidade funcional. Atualmente, com um simples estudo de perfusão miocárdica, pode-se estimar qualitativa e quantitativamente a capacidade funcional contrátil do ventrículo esquerdo, e utilizar esses dados para estratificar o risco do paciente em avaliação.

Dentre os indicadores não-miocárdicos, podemos citar a captação pulmonar e a dilatação ventricular esquerda transitória. A captação pulmonar de tálio-201 na fase de estresse correlaciona-se diretamente com pior prognóstico[23]. Apesar de essa captação ser preferencialmente visualizada com imagens planas, o mesmo pode ser verificado com as imagens tomográficas. Embora o sestamibi mostre, com menor freqüência, captação pulmonar significante (visto que normalmente se pode observar certo grau de captação pulmonar), índices quantitativos têm permitido identificar e estratificar pacientes com menor e maior risco de desenvolver eventos cardíacos futuros[24]. Outro achado que se correlaciona com pior prognóstico é a presença de dilatação ventricular esquerda transitória. Esse achado, na fase de estresse, traduz uma dilatação ventricular que ocorre em virtude de um fenômeno isquêmico severo, como mecanismo de compensação e tentativa de manter o volume sistólico em condição de carga de trabalho aumentada. Alguns trabalhos comprovam o valor prognóstico desse achado em pacientes com doença arterial coronária[25].

Numerosos estudos têm demonstrado o poder prognóstico e de estratificação da cintilografia de perfusão miocárdica em comparação com os achados clínicos, eletrocardiográficos e mesmo de angiografia. Os estudos funcionais refletem de forma mais acurada a repercussão fisiopatológica da doença arterial coronária no miocárdio. A cintilografia na estratificação de risco pode ser utilizada em pacientes sem doença coronária comprovada, em pacientes com doença arterial coronária comprovada e após infarto agudo do miocárdio, e mesmo em pacientes candidatos a cirurgias não-cardíacas de grande porte.

Um estudo bem fundamentado, realizado com pacientes avaliados nas universidades de Virgínia e Harvard e acompanhados por período médio de quatro anos, mostrou que a gravidade e a extensão do defeito de perfusão detectado pela cintilografia tinham poder prognóstico incremental em comparação com o poder de estratificação obtido com a avaliação clínica e eletrocardiográfica de esforço ($p < 0,05$). O mesmo estudo mostrou que o acréscimo dos dados de cateterismo não elevou o poder prognóstico global de avaliação[26].

A maioria dos trabalhos avalia o poder de estratificação em pacientes do sexo masculino. Pancholy e colaboradores[27] avaliaram 212 mulheres com suspeita diagnóstica de doença arterial coronária. Todos as mulheres tinham que ser avaliadas por cinecoronariografia dentro de três meses da investigação, e não podiam apresentar revascularização miocárdica prévia e infarto agudo do miocárdio prévio. Foram também excluídos os pacientes submetidos a cirurgia de revascularização miocárdica, dentro dos primeiros três meses após a avaliação com cintilografia de perfusão miocárdica com tálio-201, e aqueles que apresentavam redução da fração de ejeção do ventrículo esquerdo. Todos os pacientes foram seguidos por 40 meses, tendo sido avaliada a ocorrência de infarto agudo não-fatal e óbito de causa cardíaca. Dentre as múltiplas variáveis analisadas, incluindo-se idade, freqüência cardíaca atingida ao esforço, extensão da doença arterial coronária à angiografia, presença de defeito perfusional transitório, número e gravidade dos defeitos transitórios, a extensão dos defeitos perfusionais foi o indicador prognóstico mais potente dentre todos os descritos. Mulheres que apresentaram defeito de perfusão envolvendo mais que 15% do miocárdio demonstraram sobrevida livre de eventos muito menor que aquelas que apresentaram defeitos perfusionais envolvendo menos que 15% do miocárdio ($p < 0,0001$). As mulheres que apresentaram defeito de perfusão extenso tiveram taxa de risco de 7% ao ano, em oposição à taxa de 2% ao ano para aquelas que apresentaram defeito perfusional pequeno, e de 1% ao ano para as mulheres que não mostraram defeito de perfusão à cintilografia. Em outro estudo, Machecourt e colaboradores[28], avaliando 1.926 pacientes investigados com cintilografia de perfusão miocárdica e que não foram submetidos a procedimentos de revascularização miocárdica dentro dos primeiros três meses, confirmaram novamente o valor prognóstico da cintilografia de perfusão miocárdica com emprego de tálio-201. Os pacientes foram seguidos por três anos, e os pacientes com defeito de perfusão miocárdica demonstraram taxa de morte por causas cardiovasculares de 1,5% ao ano, enquanto os pacientes com estudo funcional normal apresentaram taxa de eventos futuros de apenas 0,1% ao ano.

Embora vários estudos demonstrem o valor prognóstico da cintilografia de perfusão miocárdica com o emprego do tálio-201, questiona-se se o sestamibi-Tc99m ou outros agentes de

perfusão demonstram o mesmo valor prognóstico. Em um estudo com grande amostra populacional, Berman e colaboradores[29] analisaram os achados de 1.702 pacientes que se submeteram a avaliação funcional com cintilografia de perfusão miocárdica com sestamibi-Tc99m, e que foram acompanhados por período de 20 ± 5 meses[29]. Em 1.131 estudos que mostraram resultados normais ou equívocos, observou-se taxa de eventos leves de 0,7% ao ano (cirurgia ou angioplastia), e graves de apenas 0,2% ao ano (infarto não-fatal ou óbito cardiovascular). Nos 571 pacientes que demonstraram alterações funcionais nítidas à cintilografia, observou-se taxa de 7,5% ao ano de eventos cardíacos graves, e de 7,4% de eventos cardíacos leves. Nessa mesma casuística, mesmo após estratificar os pacientes conforme os resultados dos testes ergométricos, observou-se que a cintilografia de perfusão miocárdica modificou de forma significativa a taxa de risco estimado em todos os subgrupos. Mesmo em pacientes sem doença arterial coronária comprovada, observa-se valor prognóstico do método cintilográfico. Hachamovitch e colaboradores[30] analisaram 2.200 pacientes que se submeteram a avaliação funcional com técnica de duplo isótopo (perfusão miocárdica com tálio-201 em repouso e após teste de esforço com injeção de sestamibi-Tc99m). Os pacientes foram estratificados, de acordo com o "Duke Treadmill Score", em baixo risco, risco intermediário e alto risco. Com o uso dos dados da cintilografia, mesmo os pacientes previamente classificados como de baixo risco foram transferidos para o grupo de alto risco após análise dos resultados cintilográficos, embora o maior impacto tenha ocorrido nos pacientes previamente categorizados como de risco intermediário.

O valor prognóstico da cintilografia de perfusão miocárdica com sestamibi-Tc99m também tem sido mostrado em pacientes com angina estável. Em um estudo que avaliou 521 pacientes que se submeteram a teste de esforço máximo e cintilografia de perfusão miocárdica[31], a taxa de eventos cardíacos foi substancialmente maior no grupo que mostrou alterações cintilográficas (7,0% ao ano) que naquele que mostrou padrão de perfusão normal (0,5% ao ano) ($p < 0,001$). A taxa de sobrevida livre de eventos foi igualmente muito menor no subgrupo que apresentou defeitos perfusionais mais significativos ($p < 0,002$).

E nos pacientes que não conseguem executar um teste de esforço eficaz? O uso de agentes farmacológicos interfere no valor prognóstico da cintilografia? Um estudo realizado por Heller e colaboradores[32] mostra que o emprego do dipiridamol como agente de estresse não parece comprometer o valor prognóstico da cintilografia. Avaliando 512 pacientes com angina estável, os autores demonstraram que a taxa de eventos foi muito maior no grupo de pacientes que mostrou defeito perfusional à cintilografia com emprego do dipiridamol (8,6%) em comparação ao grupo que não demonstrou déficits perfusionais (1,4%).

Mesmo após evento isquêmico agudo, seja após angina instável ou após infarto agudo do miocárdio, a ausência de defeitos perfusionais significativos permite sugerir sobrevida livre de eventos cardíacos severos. Stratmann e colaboradores[33] realizaram estudos de perfusão miocárdica em 126 pacientes do sexo masculino hospitalizados por quadro de angina instável[33]. No grupo de pacientes que mostrou padrão perfusional normal, a taxa de eventos cardíacos foi de apenas 2%. No grupo com déficits perfusionais, a taxa de eventos cardíacos futuros elevou-se para 14% ($p < 0,05$). Miller e colaboradores[34] avaliaram 31 pacientes hospitalizados por angina instável e 106 pacientes por infarto agudo do miocárdio[34]. Todos os pacientes foram submetidos, após estabilização do quadro isquêmico agudo, a cintilografia de perfusão miocárdica com emprego do dipiridamol como agente de estresse. Observou-se que a presença de defeito perfusional, fixo ou transitório, foi fortemente indicativo de evento cardíaco futuro, como infarto não-fatal e morte cardiovascular ($p < 0,05$). A sobrevida livre de eventos cardíacos foi de 100% para os 27 pacientes sem defeito perfusional à cintilografia, ao contrário da taxa de 30% de eventos para os 110 pacientes que apresentaram déficits perfusionais significativos ao teste funcional ($p < 0,05$). Outro estudo conduzido por Mahmarian e colaboradores[35] tentou avaliar o poder de estratificação da cintilografia de perfusão miocárdica em pacientes avaliados entre três e cinco dias após evento isquêmico agudo[35]. A justificativa desse trabalho deve-se pela dificuldade de se estabelecer que pacientes se enquadram em um subgrupo de alto risco no período imediato pós-infarto. Cerca de 146 pacientes foram submetidos a cintilografia; contudo, 51 foram submeti-

dos a procedimentos de revascularização imediatamente após a realização dos estudos funcionais e anatômicos, e 3 abandonaram o processo de seguimento ambulatorial. Portanto, dos 92 pacientes restantes, 30 (33%) apresentaram eventos cardíacos no período de 15 ± 4 meses. Dentre os fatores que mais foram indicativos de eventos cardíacos futuros destacam-se o tamanho do defeito perfusional ($p < 0,0001$), a extensão absoluta de isquemia ao SPECT ($p < 0,000001$), e a fração de ejeção do ventrículo esquerdo ($p < 0,0001$). Os valores que melhor permitiram discriminar subgrupos de alto e baixo risco foram extensão de defeito isquêmico ao SPECT > 10% e fração de ejeção do ventrículo esquerdo < 40%; mais de 50% dos pacientes que apresentaram isquemia quantificável maior que 10% tiveram eventos cardíacos futuros.

Outro papel importante da cintilografia de perfusão miocárdica é na estratificação de risco pré-operatória. Trabalho bem elaborado foi conduzido por Hendel e colaboradores[36], que avaliou o poder de estratificação da cintilografia pré-cirurgia vascular eletiva de grande porte. Foram incluídos 380 homens e 187 mulheres candidatos a cirurgia vascular eletiva, e que foram submetidos a avaliação com cintilografia de perfusão miocárdica com emprego de tálio-201 e dipiridamol[36]. A taxa de evento peri-operatório e de sobrevida livre de eventos foi similar em homens e mulheres. Um estudo funcional positivo esteve associado com incremento do risco em desenvolver eventos da ordem de 3,9 vezes no sexo masculino e de 5,5 vezes no sexo feminino. Uma revisão analisando um conjunto de 5 trabalhos avaliando o papel da cintilografia de perfusão miocárdica na estratificação de risco pré-operatória mostrou que a mesma é bastante sensível e possui poder de predição negativa bastante elevado e da ordem de 98%[37]. Contudo, se todos os subgrupos de risco, baseados em achados clínicos e de eletrocardiograma, forem incluídos na análise, pode-se observar redução da especificidade e do valor de predição positivo. Portanto, recomenda-se que os estudos funcionais, aqui representados pela cintilografia de perfusão, sejam realizados ou indicados apenas para o subgrupo de pacientes com risco intermediário. Pacientes com risco baixo de doença arterial coronária não devem ser referidos para avaliação funcional, e os pacientes de alto risco devem ser referidos diretamente para estudo cinecoronariográfico, no sentido de determinar a gravidade e planejar o tratamento mais adequado para o paciente. Portanto, desde que se respeitem os princípios de indicação do teste, observa-se elevado valor da cintilografia como teste de estratificação de risco pré-operatório. Algumas das indicações para cintilografia de perfusão miocárdica como teste de estratificação de risco pré-operatório encontram-se resumidas na Tabela 2.

Tabela 2. Indicações para estratificação de risco pré-operatório.

1. Dor torácica a esclarecer compatível com angina.
2. História pregressa de infarto agudo do miocárdio.
3. Alteração eletrocardiográfica não justificada.
4. Mais de dois fatores clínicos de risco intra-operatório.
5. Aterosclerose generalizada.
6. Diabete.
7. Cirurgia vascular de alto risco (aneurismectomia).

MYOCARDIAL PERFUSION SCINTIGRAPHY: INDICATIONS AND CLINICAL RESULTS

CARLOS A. BUCHPIGUEL

The author presents a review of the multiple applications for myocardial perfusion scintigraphy in the diagnosis of coronary artery disease. The distinct functional patterns that characterize an ischemic response of the myocardium through scintigraphy are also discussed, including its advantages and limitations.

A critical review is also presented regarding the role of myocardium perfusion scintigraphy in the risk stratification of different clinical pictures. The prognostic value of the method is discussed among patients with unknown coronary artery disease, patients with stable angina, patients with unstable angina, and patients candidates to major vascular surgery.

Key words: scintigraphy, myocardium perfusion, technetium-99m, sestamibi, thallium-201, coronary artery disease.

(Rev Soc Cardiol Estado de São Paulo 2002;1:115-28)

RSCESP (72594)-1197

REFERÊNCIAS

1. American Heart Association. Heart and stroke facts:1995 statistical supplement. Dallas: American Heart Association; 1994.
2. Beller GA. Clinical Nuclear Cardiology. Philadelphia: WB Saunders, Co.; 1995. p.82-136.
3. Holmberg S, Serzysko W, Varnauska E. Coronary circulation during heavy exercise in control subjects and patients with coronary heart disease. Acta Med Scand 1971;190:465-80.
4. Helas HW, Barnmeyer J, Wink K, et al. Studies on the regulation of myocardial blood flow in man. I. Training effects on blood flow and metabolism of the healthy heart at rest and during standardized heavy exercise. Basic Rps Cardiol 1976;71:658-75.
5. Gibson RS, Watson DD. Clinical applications of myocardial perfusion scintigraphy with thallium-201. Progr Cardiol 1983;12:67-112.
6. Gianrossi R, Detrano R, Mulvihill D, et al. Exercise-induced ST depression in the diagnosis of coronary artery disease: a meta-analysis. Circulation 1989;80:87-98.
7. Mahmarian JJ, Boyce TM, Goldberg RK, Cocanougher MK, Roberts R, Verani MS. Quantitative exercise thallium-201 single photon emission computed tomography for the enhanced diagnosis of ischemic heart disease. J Am Coll Cardiol 1990;15:318-29.
8. Van Train KF, Maddahi J, Berman DS, et al. Quantitative analysis of tomographic stress thallium-201 myocardial scintigrams: a multicenter trial. J Nucl Med 1990;31:1168-79.
9. Maddahi J, Van Train K, Prigent F, et al. Quantitative single photon emission computed thallium-201 tomography for detection and localization of coronary artery disease: optimization and prospective validation of a new technique. J Am Coll Cardiol 1989;14:1689-99.
10. Beller GA. Clinical Nuclear Cardiology. Philadelphia: WB Saunders, Co.; 1995. p.82-136.
11. Pennel DJ. Cardiac stress. In: Murray IPC, Ell PJ, eds. Nuclear Medicine in Clinical Diagnosis and Treatment. 2nd ed. Philadelphia: Churchill Livingstone; 1999; p.1369-86.
12. Bilodeau L, Theroux P, Gregoire J, Gagnon D, Arsenault A. Technetium-99m sestamibi tomography in patients with spontaneous chest pain: correlations with clinical, electrocardiographic, and angiographic findings. J Am Coll Cardiol 1991;18:1684-91.

13. Gregoire J, Theroux P. Detection and assessment of unstable angina using myocardial perfusion imaging: Comparison between technetium-99m sestamibi SPECT and 12-lead electrocardiogram. Am J Cardiol 1990;66:42 E-46E.
14. Hilton TC, Thompson RC, Williams HJ, Saylors R, Fulmer H, Stowers SA. Technetium-99m sestamibi myocardial perfusion imaging in the emergency room evaluation of chest pain. J Am Coll Cardiol 1994;24: 1016-22.
15. Steingart R, Wessertheil-Smoller S, Tobin JN, Wexler J, Budner N. Nuclear exercise testing and the management of coronary artery disease. J Nucl Med 1991;32:753-8.
16. DePuey EG, Rozanski A. Gated Tc-99m sestamibi SPECT to characterize fixed defects as infarct or artifact. J Nucl Med 1992;33:927.
17. Berman DS, Kiat HS, Van Train KF, Germano G, Maddahi J, Friedman JD. Myocardial perfusion imaging with technetium-99m sestamibi: comparative analysis of available imaging protocols. J Nucl Med 1994;35:681-8.
18. Milavetz JJ, Miller TD, Hodge DO, Holmes DR, Gibbons RJ. Accuracy of single-photon emission computed tomography myocardial perfusion imaging in patients with stents in native coronary arteries. Am J Cardiol 1998; 82:857-61.
19. Berman DS, Kiat H, Van Train K, Garcia E, Friedman J, Maddahi J. Technetium 99m sestamibi in assessment of chronic coronary artery disease. Semin Nucl Med 1991;21:190-212.
20. Brown KA, Altland E, Rowen M. Prognostic value of normal technetium-99m sestamibi cardiac imaging. J Nucl Med 1994;35:554-7.
21. Zaret BL, Wackers FJT. Nuclear cardiology. N Engl J Med 1993;329:775-83/ 855-63.
22. Zaret BL, Wackers FJT, Soufer R. Nuclear cardiology. In: Braunwald E, ed. Heart Disease: a Textbook of Cardiovascular Medicine. Philadelphia: WB Saunders; 1992. p.276-311.
23. Gill JB, Ruddy TD, Newell JB, Finkelstein DM, Strauss HW, Boucher CA. Prognostic importance of thallium uptake by the lungs during exercise in coronary artery disease. N Engl J Med 1987;317:1485-9.
24. Hurwitz GA, Fox SP, Driedger AA, Willems C, Powe JE. Pulmonary uptake of sestamibi on early post-stress images: angiographic relationships, incidence and kinetics. Nucl Med Commun 1993;14:15-22.
25. Weiss AT, Berman DS, Lew AS, et al. Transient ischemic dilation of the left ventricle on stress thallium-201 scintigraphy: a marker of severe and extensive coronary artery disease. J Am Coll Cardiol 1987;9:752-9.
26. Pollock SG, Abbott RD, Boucher CA, Beller GA, Kaul S. Independent and incremental prognostic value of tests performed in hierarchical order to evaluate patients with suspected coronary artery disease: validation of models based on these tests. Circulation 1992;85:237-48.
27. Pancholy SB, Fattah AA, Kamal AM, Ghods M, Heo J, Iskandrian AS. Independent and incremental prognostic value of exercise thallium single-photon emission computed tomographic imaging in women. J Nucl Cardiol 1995;2:110-6.
28. Machecourt J, Longere P, Fagret D, et al. Prognostic value of thallium-201 single-photon emission computed tomographic myocardial perfusion imaging according to extent of myocardial defect: study in 1,926 patients with follow-up at 33 months. J Am Coll Cardiol 1994;23:1096-106.
29. Berman DS, Hachamovitch R, Kiat H, et al. Incremental value of prognostic testing in patients with known or suspected ischemic heart disease: a basis for optimal utilization of exercise technetium-99m sestamibi myocardial perfusion single-photon emission computed tomography. J Am Coll Cardiol 1995;26: 639-47.
30. Hachamovitch R, Berman DS, Kiat H, et al. Exercise myocardial perfusion SPECT in patients without known coronary artery disease: incremental prognostic value and use in risk stratification. Circulation 1996;93:905-14.
31. Stratmann HG, Williams GA, Wittry MD, Chaitman BR, Miller DD. Exercise technetium-99m sestamibi tomography for cardiac risk stratification of patients with stable chest pain. Circulation 1994;89:615-22.
32. Heller GV, Herman SD, Travin MI, Baron JI, Santos-Ocampo C, McClellan JR. Independent prognostic value of intravenous dipyridamole with technetium-99m sestamibi tomographic imaging in predicting cardiac events and cardiac-related hospital admissions. J Am Coll Cardiol 1995;26:1202-8.
33. Stratmann HG, Younis LT, Wittry MD, Amato M, Miller DD. Exercise technetium-99m myo-

cardial tomography for the risk stratification of men with medically treated unstable angina pectoris. Am J Cardiol 1995;76:236-40.

34. Miller DD, Stratmann HG, Shaw L, et al. Dipyridamole technetium-99m sestamibi myocardial tomography as an independent predictor of cardiac event-free survival after acute ischemic events. J Nucl Cardiol 1996;194;I: 72-82.
35. Mahmarian JJ, Mahmarian AC, Marks GF, Pratt CM, Verani MS. Role of adenosine thallium-201 tomography for defining long-term risk in patients after acute myocardial infarction. J Am Coll Cardiol 1995;25:1333-40.
36. Hendel RC, Chen MH, L'Italien GJ, et al. Sex differences in perioperative and long-term cardiac event-free survival in vascular surgery patients: an analysis of clinical and scintigraphic variables. Circulation 1995;91:1044-51.
37. Mangano DT, Goldman L. Preoperative assessment of patients with known or suspected coronary disease. N Engl J Med 1995;333:1750-6.