Tipos de tratamientos en casos de sonrisa gingival

Director: Dr. Juan Carlos Crespi
Tutora: Dra. Analía Chesini
Cursantes: María Ignacia Ganly, Anetta Lorenzetti, Marta Pérez Omodeo

Carrera de Especialización en Ortodoncia y Ortopedia Maxilar UCA-SAO

La sonrisa se considera un aspecto importante de la apariencia de las personas al enmarcarlas en un estereotipo físico. En la actualidad, el exceso de encía al sonreír es motivo de consulta cada vez más frecuente en la práctica clínica diaria.

La sonrisa gingival es definida como una condición no patológica que causa una desarmonía estética cuando se exponen más de 3 mm de tejido gingival al sonreír.

Los puntos de referencia anatómicos que influyen en la sonrisa gingival son el maxilar superior, los labios, la arquitectura gingival, el tamaño y la forma dentaria. Todas estas estructuras deben estar en armonía unas con otras, para conseguir una sonrisa estética.

Para arribar a un buen diagnóstico se deben tener en cuenta varios aspectos, como la edad y la salud general del paciente, el análisis de los tercios faciales, el análisis del labio superior en una posición estática (longitud) y dinámica (hipermovilidad de los músculos elevadores), el espacio interlabial y el análisis periodontal.

Luego, el odontólogo deberá establecer las opciones de tratamiento apropiadas para presentárselas al paciente, incluyendo los riesgos y beneficios. Entre estas opciones se encuentran las detalladas a continuación.

1. Intrusión dentoalveolar: es el tratamiento indicado en sonrisas gingivales causadas por extrusión dentoalveolar que ocurre por falta de contacto entre los dientes superiores e inferiores. Se puede realizar con la utilización de arcos de intrusión o con microimplantes en el sector anterosuperior.
2. Reposicionamiento labial: es un tratamiento quirúrgico utilizado para tratar la exposición gingival excesiva cuando la etiología es un exceso vertical del maxilar superior o un labio hipermóvil. El reposicionamiento labial limita la tracción muscular, lo que restringe la visualización de la encía al sonreír. Este procedimiento se puede realizar junto con un alargue de corona clínica o con una gingivectomía. Se han descrito varios métodos, pero el objetivo principal de todos ellos es eliminar un segmento de mucosa y acortar el vestíbulo restringiendo, así, la tracción muscular de los músculos elevadores durante la sonrisa. Esto se puede hacer utilizando un bisturí, electrobisturí o, incluso, un abordaje quirúrgico con láser. Estos procedimientos pueden presentar recaídas y efectos secundarios indeseables, tales como la contracción de la cicatriz.
3. Tratamiento con toxina botulínica: este tratamiento (*figura 1*) inhibe la liberación de acetilcolina presináptica en la unión neuromuscular, lo que induce a la parálisis muscular. Es viable cuando la etiología de la sonrisa gingival se encuentra dada por un labio superior corto o hiperactivo. De esta manera, se logra disminuir la función de los músculos elevadores del labio superior mediante infiltraciones con toxina botulínica. En los últimos años, esta opción de tratamiento es una de las más utilizadas por el hecho de ser mínimamente invasiva. Sin embargo, cabe aclarar, que no es una opción definitiva, ya que el efecto de la toxina botulínica permanece durante 6 meses aproximadamente y,

transcurrido este tiempo, se produce la recidiva de la sonrisa gingival.

4. Cirugía ortognática: se realiza en casos de un severo exceso vertical del maxilar superior, que no es factible de resolver con una cirugía de reposicionamiento labial.
5. Gingivectomía: es un procedimiento quirúrgico menor, de carácter ambulatorio, en donde se elimina parte de la encía libre que se encuentra aumentada de tamaño. Es un tratamiento indicado cuando la causa de la sonrisa gingival está dada por una hiperplasia gingival que invade o cubre parte de la corona clínica de los incisivos, los cuales quedan con escasa exposición dentaria. Se debe hacer un meticuloso análisis de acuerdo a la divina proporción, para concluir en qué porcentaje de la corona clínica de los incisivos se encuentra cubierta por tejido gingival, el cual deberá ser eliminado por la gingivectomía (siempre que el nivel de la cresta ósea sea el adecuado).
6. Alargue de corona clínica (*figura 2):* es un tratamiento quirúrgico que se realiza cuando el diagnóstico es una erupción pasiva alterada. Un elemento clave para un correcto diagnóstico de esta condición es observar la ubicación de la unión amelo-cementaria en el surco gingival. Ésta, normalmente, reside justo apical al margen gingival de la corona. Por el contrario, hay casos en que la unión amelo-cementaria puede encontrarse hasta 10 mm apical al margen gingival en pacientes con erupción pasiva alterada. El alargue de corona clínica incluye dos fases: gingivectomía y ostectomía. La ostectomía es la eliminación del hueso en exceso que rodea al diente. El resultado final es un diente de proporciones ideales, rodeado de la cantidad adecuada de hueso y encía.

Podemos concluir que la sonrisa gingival es una alteración estética frecuente, de etiología multifactorial, para la que existen varias opciones de tratamiento en las que intervienen cirujanos maxilofaciales, periodoncistas, ortodoncistas, fonoaudiólogos, odontólogos protesistas. Al diagnosticar y tratar pacientes con sonrisa gingival, el odontólogo debe comprender e identificar con precisión la etiología o las múltiples etiologías, ya que éstas dictarán qué modalidad de tratamiento será la más adecuada para el paciente y, de este modo, se podrá solucionar la anomalía de manera correcta.

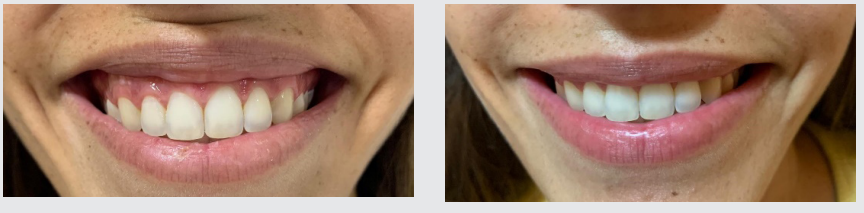

Fig. 1: Antes (*izq.*) y después (*der.*) de la aplicación de toxina botulínica en el tratamiento de la sonrisa gingival.

Fig. 2: Antes (*izq.*) y después (*der.*) del tratamiento de alargue de las coronas clínicas de las piezas dentarias 1.4, 1.3, 1.2, 1.1, 2.1, 2.2, 2.3 y 2.4 realizado para disminuir la exposición gingival en sonrisa.