**DOI:** 10.22278/2318-2660.2021.v45.n1.a3482

Revista Baiana
de Saúde Pública

ARTIGO ORIGINAL DE TEMA LIVRE

# *FORMA CLÍNICA INDETERMINADA DA DOENÇA DE CHAGAS E O RISCO POTENCIAL DE EVENTO ISQUÊMICO*

*Heitor Aquino Fernandes*[a]
*https://orcid.org/0000-0002-6762-3056*
*Dara Aparecida Silva Amaral*[b]
*https://orcid.org/0000-0003-3801-8356*
*Ellany Gurgel Cosme do Nascimento*[c]
http://orcid.org/0000-0003-4014-6242
*Remerson Russel Martins*[d]
https://orcid.org/0000-0001-7009-5808
*Alex Soares de Souza*[e]
https://orcid.org/0000-0003-1900-5939
*Cléber de Mesquita Andrade*[f]
https://orcid.org/0000-0002-0264-8842

**Resumo**

Acidentes vasculares cerebrais ou isquêmicos transitórios são eventos raros em pacientes jovens sem fatores de risco clássicos, correspondendo muitas vezes a eventos não definidos etiologicamente e caracterizados como fenômenos tromboembólicos criptogênicos. A doença de Chagas é um fator de risco que deve ser considerado como potencial causa

[a] *Discente do curso de Medicina na Faculdade de Ciências da Saúde da Universidade do Estado do Rio Grande do Norte. Mossoró, Rio Grande do Norte, Brasil. E-mail: heitoraquinofernandes@hotmail.com*

[b] *Discente do curso de Medicina na Faculdade de Ciências da Saúde da Universidade do Estado do Rio Grande do Norte. Mossoró, Rio Grande do Norte, Brasil. E-mail: daraamaral18@gmail.com*

[c] *Enfermeira. Doutora em Ciências da Saúde. Professora Adjunta do Curso de Graduação em Medicina e do Programa de Pós-Graduação em Saúde e Sociedade na Faculdade de Ciências da Saúde da Universidade do Estado do Rio Grande do Norte. Mossoró, Rio Grande do Norte, Brasil. E-mail: ellanygurgel@uern.b*

[d] *Psicólogo. Doutor em Psicologia. Professor Adjunto do Departamento de Agrotecnologia e Ciências Sociais da Universidade Federal Rural do Semi-Árido. Mossoró, Rio Grande do Norte, Brasil. E-mail: remerson@ufersa.edu.br*

[e] *Médico Neurologista. Professor Adjunto do Curso de Graduação em Medicina na Faculdade de Ciências da Saúde da Universidade do Estado do Rio Grande do Norte. Mossoró, Rio Grande do Norte, Brasil. E-mail: alexssneuro@gmail.com*

[f] *Médico Cardiologista. Doutorado em Ciências da Saúde. Professor Adjunto do Curso de Graduação em Medicina e do Programa de Pós-Graduação em Saúde e Sociedade na Faculdade de Ciências da Saúde da Universidade do Estado do Rio Grande do Norte. Mossoró, Rio Grande do Norte, Brasil. E-mail: mesquitacleberrn@gmail.com*
**Endereço para correspondência:** *Rua Atirador Miguel Antonio da Silva, s/n, Aeroporto. Mossoró, Rio Grande do Norte, Brasil. CEP: 59607-360. E-mail: ellanygurgel@uern.br*

etiológica quando especificamos áreas endêmicas, tanto pelo conhecido mecanismo cardioembólico de acometimento cardíaco como pelas demais formas sem acometimento cardíaco, uma vez que já é descrita como fator de risco independente para doenças cerebrovasculares. Este estudo demonstra, por meio de um relato de caso, o desfecho de uma paciente portadora da doença de Chagas crônica, na forma indeterminada, sem fatores de risco clássicos. A paciente foi acometida por um ataque isquêmico transitório, tendo como etiologia presumida a doença de Chagas, que pode determinar um perfil pró-inflamatório e pró-coagulante, de modo a corroborar a tese de que o prognóstico da forma indeterminada pode não ser benigno. A associação entre a forma indeterminada e as doenças cerebrovasculares incorre na necessidade de anexar ao protocolo de investigação de acidente vascular encefálico (AVE) criptogênicos da doença de Chagas, quando se refere a áreas endêmicas, bem como em alertar as áreas da saúde para essa forma da doença, como forma de ajudar em medidas de prevenção de fenômenos tromboembólicos encefálicos.
**Palavras-chave:** Doença de Chagas. Ataque isquêmico transitório. Inflamação.

## INDETERMINATE CLINICAL FORM OF CHAGAS DISEASE AND THE POTENCIAL RISK OF ISCHEMIC EVENT

**Abstract**

Transient strokes or ischemic attacks are rare events in young patients without classic risk factors, often corresponding to events not defined etiologically and characterized as cryptogenic thromboembolic phenomena. Chagas disease is a risk factor that should be considered as a potential etiological cause when specifying endemic areas, both for the cardioembolic mechanism and for other forms without cardiac involvement, since it is described as an independent risk factor for cerebrovascular diseases. This study shows, by means of a case report, the outcome of a patient with chronic indeterminate Chagas disease without classic risk factors. The patient was affected by a transient ischemic attack, with the presumed etiology being Chagas disease, which can determinate a pro-inflammatory and pro-coagulant profile, thus corroborating that the prognosis of the indeterminate form may not be benign. The association between the indeterminate form and stroke incurs in the need to attach to the investigation protocol for cryptogenic stroke of Chagas disease, when referring to endemic areas, as well as to take a better look at this form to help in prevention measures for encephalic thromboembolic phenomena.
**Keywords:** Chagas Disease. Ischemic attack, transient. Inflammation.

FORMA CLÍNICA INDETERMINADA DE LA ENFERMEDAD DE CHAGAS
Y POTENCIAL RIESGO DE EVENTO ISQUÉMICO

**Resumen**

Los accidentes cerebrovasculares o accidentes isquémicos transitorios son eventos raros en pacientes jóvenes sin factores de riesgo clásicos, que a menudo corresponden a eventos no definidos etiológicamente caracterizándose como fenómenos tromboembólicos criptogénicos. La enfermedad de Chagas es un factor de riesgo que debe ser considerado como una posible causa etiológica cuando especificamos áreas endémicas, tanto por el conocido mecanismo cardioembólico de afectación cardíaca como por otras formas sin afectación cardíaca, puesto que la enfermedad ya está descrita como factor de riesgo independiente de enfermedades cerebrovasculares. Este estudio demuestra, a partir de un reporte de caso, el desenlace de un paciente con enfermedad de Chagas crónica en forma indeterminada sin factores de riesgo clásicos. La paciente sufrió un ataque isquémico transitorio, con la enfermedad de Chagas como presunta etiología, lo que puede determinar un perfil proinflamatorio y procoagulante, por lo que corroboró con la tesis de que el pronóstico de la forma indeterminada puede no ser tan benigno. La asociación entre la forma indeterminada y las enfermedades cerebrovasculares incurre en la necesidad de adjuntar la enfermedad de Chagas al protocolo de investigación de accidente cerebrovascular (ACV) criptogénico cuando se habla de áreas endémicas, así como de incrementar la visión de las áreas de salud a esta forma de enfermedad, para así contribuir con las medidas preventivas de los fenómenos tromboembólicos cerebrales.

**Palabras clave:** Enfermedad de Chagas. Ataque isquémico transitorio. Inflamación.

## INTRODUÇÃO

O ataque isquêmico transitório (AIT) é caracterizado pelo aparecimento súbito de um ou mais déficits neurológicos focais que possuem uma duração inferior a 24 horas. O AIT tem uma origem vascular e é limitado a uma área encefálica ou ocular específica dependente da respectiva artéria[1]. As manifestações clínicas variam de acordo com a área afetada, podendo se manifestar comumente como hemiparesia, hemianestesia ou hipoestesia, disartria, afasia, alterações visuais, apraxia e ataxia[1].

O AIT é um evento tromboembólico de grande importância clínica por constituir um fator de risco ou até mesmo preceder um acidente vascular encefálico (AVE), demonstrando

risco de AVE pós-AIT de até 5,1% em um ano após o evento inicial[2,3]. Os fatores de risco clássicos relacionados ao desenvolvimento desta doença cerebrovascular são: hipertensão arterial sistêmica, diabetes mellitus, tabagismo, etilismo, sedentarismo, dislipidemias, fibrilação atrial, doença coronariana, uso de prótese valvar mecânica, uso de anticoncepcionais, idade superior a 55 anos, cor/raça preta e histórico prévio de AVE ou AIT[4].

Entre os fatores de risco não habituais, a doença de Chagas se configura como uma patologia que potencialmente é responsável pela gênese de doenças cerebrovasculares, seja pela formação de trombos murais, secundários ao acometimento cardíaco, ou em consequência da hipercoagulabilidade sanguínea decorrente do desequilíbrio inflamatório na fase crônica da doença[5,6].

O controle e entendimento dos fenômenos tromboembólicos cerebrovasculares que ocorrem em indivíduos portadores de doença de Chagas são importantes, pois tais eventos impactam diretamente as condições de morbimortalidade, chegando a contribuir com até 10% do total de mortes na fase crônica da doença[6].

A fase crônica da doença de Chagas é fator de risco independente para AVE isquêmico, apresentando, assim, maior chance de ocorrência de doenças cerebrovasculares mesmo em formas indeterminadas, ditas de ''prognóstico benigno''[7,8]. Nessa fase mais tardia da patologia, cerca de metade dos indivíduos infectados em área endêmica não apresentam manifestações clínicas em eletrocardiogramas, radiografias simples de tórax e contrastadas de esôfago e cólon, o que caracteriza a forma indeterminada[9].

Os indivíduos classificados com a forma indeterminada da doença de Chagas, em áreas não endêmicas, tendem a não apresentar evolução para diferentes formas clínicas, permanecendo sem as alterações supracitadas, principalmente por não haver taxas consideráveis de reinfecção pelo parasita. No entanto, quando consideramos áreas endêmicas, a taxa de reinfecção é considerável, o que converge para que de 2 a 5% dos indivíduos, anualmente, evoluam para formas clínicas determinadas apresentando, assim, manifestações clínicas, bem como alterações nos respectivos exames de acordo com a forma (cardíaca, cardiodigestiva ou digestiva)[10,11].

Este artigo tem como objetivo relatar um caso de acidente isquêmico transitório em uma paciente portadora de doença de Chagas crônica na forma indeterminada, sem fatores de riscos clássicos para doenças cerebrovasculares, demonstrando potencial associação entre as doenças cerebrovasculares e a forma indeterminada da doença de Chagas.

## MATERIAIS E MÉTODOS

O modelo metodológico escolhido para este estudo foi o de relato de caso. O caso foi inicialmente descrito em narrativa contínua, no qual há a descrição inicial *ipsis litteris*

do relato feito pela paciente, sendo posteriormente reescrito sob um padrão verbal analítico que o traduz para a linguagem científica utilizada nas discussões de temas de ciências da saúde.

Para este relato de caso, foi realizada uma entrevista clínica baseada em anamnese dirigida para o acontecimento, pautada nos tópicos de identificação, queixa principal, relato do evento, antecedentes pessoais fisiológicos e patológicos, hábitos de vida, exames físicos (geral, cardiovascular, pulmonar, abdominal e neurológico), além de na análise de exames laboratoriais e de imagem.

A paciente faz acompanhamento regularmente no Ambulatório de Doença de Chagas (Adoc) da Faculdade de Ciências da Saúde (Facs) da Universidade do Estado do Rio Grande do Norte (UERN).

O estudo atende aos critérios e princípios éticos humanísticos necessários a pesquisas feitas com seres humanos, sendo submetido ao Comitê de Ética e Pesquisa da Universidade do Estado do Rio Grande do Norte (CEP/UERN), sob o parecer nº 1.160.553 (CAAE: 43783915.3.0000.5294, de 21 de julho de 2015), e cumprindo os princípios éticos das diretrizes da Resolução 466/12 do Conselho Nacional de Saúde do Brasil sobre pesquisas envolvendo seres humanos.

## RESULTADOS

> "Então, eu não estava aqui em Mossoró. Eu tinha ido para um velório em Catolé do Rocha. E assim, era mais ou menos meio-dia, quando eu tava na casa de um tio, e eu tava conversando com uma prima minha pelo telefone. Eu lembro que a gente tava conversando normal e de repente eu achei que a minha voz ficou estranha, né? tipo emboloada [vocalização dificultada]. Eu não conseguia dizer direito as palavras. E aí começou que ela ficou perguntando se eu estava bem e eu respondi: — Tô, eu tô bem; Só que não saia direito. E aí, eu comecei a ficar […], não sei nem expressar bem como eu fiquei, mas é como se eu tivesse ficado distante […] algo como se fosse distante e todo mundo ali normal, mas era alguma coisa distante e eu me esforçava para deixar tudo normal.
>
> Aí, eu lembro que eu fui pegar o celular, com a mão direita, caiu […] eu fui pegar o óculos, caiu também. Achei estranho. Aí eu fui na geladeira pegar água e caiu a garrafa d'água também da minha mão. E aí ela tinha desligado o telefone só que eu continuei falando com ela no telefone; eu achava que ainda estava falando com ela. Segundo ela, durou em média de uns dez minutos. E ela é enfermeira, daí ela ligou para o pessoal da casa e pediu para ela me observar e ver o que tava acontecendo comigo.

> E as pessoas me perguntavam: — Mulher, o que você está sentindo? E eu respondia: Não, não estou sentindo nada. Eu achava que não estava sentindo nada. E a minha tia não falou para mim, falou para ela [prima], que a minha boca estava um pouco torta, mas ela não me disse. Se ela tivesse dito eu teria verificado, mas ela não me disse. Aí depois ela falou que a minha boca também ficou um pouquinho torta, mas na hora eu não percebi.
> Aí eu passei o resto do dia calada, distante […] estranha, eu não sei dizer exatamente como era esse estranha, mas eu fiquei estranha. As pessoas que ficaram comigo disseram que eu mudei; fiquei calada, retraída, e me esforçava para ficar bem.
> Aí foi quando eu fui para Mossoró e fui procurar um neuro. Já fui marcada e ele pediu uma tomografia e alguns outros exames complementares. E aí foi que eu entrei em contato com o pessoal de Chagas e falei com Dr. Cléber e ele realmente […] disse que tinha sido um AIT e que não tinha sido algo tão simples e que era algo até comum da minha doença, embora o meu caso seja indeterminado. Mas assim, para mim, aparentemente não mudou quase nada não.
> […] Na verdade eu fui assim […] tomando ciência das coisas que tinham acontecido comigo, que eu tenho uma doença e eu já tenho uma irmã que já é sequelada e eu fui lembrando da história dela que antes dela ter o AVC dela ela tinha esses momentos que ela dizia que […], agora no caso dela, ela sentia uma dor de cabeça muito forte; no meu caso eu não tive dor de cabeça forte, eu sentia um enjoo na cabeça, mas não foi dor de cabeça forte, foi um enjoo, aquela leseira, aquele peso na cabeça. E aí, no caso dela, antes dela ter esses AVCs, ela tinha esses casos de ter dor de cabeça forte, de ficar com um lado do corpo dormente. E aí foi caindo a ficha para mim; e que não foi uma coisa tão insignificante e que tinha que ser investigado melhor." (P1).

CASO CLÍNICO

Paciente (P1) de 46 anos, sexo feminino, negra, natural do município de Caraúbas, mesorregião do Oeste Potiguar, interior do estado do Rio Grande do Norte, relata comorbidades (doença de Chagas crônica na forma indeterminada e transtorno de ansiedade generalizada) e nega hipertensão arterial sistêmica e diabetes mellitus. além disso, nega tabagismo e afirma atividade física superior a 150 minutos por semana.

Paciente informa que em setembro de 2018 iniciou-se subitamente um quadro de disartria, associado à paresia à direita, desvio da rima labial à esquerda e sensação de letargia e desconforto. O quadro durou em torno de 10 minutos e foi revertido espontaneamente,

de maneira completa. Diante da localização da paciente e da rápida reversibilidade dos sintomas, não houve procura de serviços médicos de emergência.

Após 24 horas do ocorrido, a paciente buscou atendimento com o neurologista, que validou a hipótese de AIT em função da anamnese compatível e do exame físico, que não demonstrou sinais de déficits neurológicos focais. Diante disso, foi solicitada tomografia computadorizada de crânio, que não apresentou sinais de hipodensidade em nenhuma topografia, demonstrando coeficientes de atenuação normais em substância cinzenta e branca. Foi solicitado ecocardiograma transtorácico (ECO-TT), que exibiu as câmaras cardíacas com dimensões normais, função sistólica biventricular preservada, não demonstrando trombo mural ou discinesias regionais ventriculares, havendo confirmação posterior dos achados a partir da execução de ecocardiograma transesofágico realizado pelo mesmo operador do ECO-TT, o qual ratificou as conclusões do exame anterior, sem achados adicionais. O doppler de artérias carótidas e vertebrais demonstrou ausência de placas ateroscleróticas ou estenoses em artérias carótidas e vertebrais. A avaliação bioquímica demonstrou T4Livre: 1,07 ng/dL; colesterol LDL: 148,2 mg/dL; colesterol HDL: 47,0 mg/dL; colesterol total: 217,0 mg/dL; glicemia de jejum: 98,0 mgl/dL; sódio sérico: 137,00 mEq/L; potássio sérico: 4,80 mEq/L; triglicerídeos: 109,0 mg/dL; uréia: 31,0 mg/dL; creatinina: 0,74 mg/dL.

Diante da avaliação clínico-laboratorial e imagiológica, foi instituído o tratamento medicamentoso com AAS 100 mg por dia como medida de prevenções secundária de novos fenômenos cerebrovasculares e, também, agomelatina 25 mg, tomada uma vez ao dia para controle do transtorno de ansiedade generalizada.

As consultas posteriores demonstraram boa evolução, com melhor controle emocional e ausência de queixas clínicas, comprovando boa resposta medicamentosa.

A hipótese diagnóstica para esse caso é de um ataque isquêmico transitório, que se manifesta clinicamente como déficits neurológicos focais pertencentes a áreas cerebrais contíguas com o mesmo suprimento vascular, havendo resolução espontânea, sem sinais de infartos encefálicos. Como diagnóstico diferencial temos, ainda, distúrbios metabólicos, que foram descartados em função dos parâmetros de normalidade de seus exames bioquímicos e de eletrólitos, assim como transtorno conversivo, descartado pela compatibilidade entre o sintoma descrito no relato e a condição clínica/neurológica encontrada na paciente, sendo, de tal forma, incoerente com os critérios diagnósticos descritos no Manual Diagnóstico e Estatístico de Transtornos Mentais (DSM-V)[12].

**Figura 1 –** Ecocardiograma transesofágico com imagem biatrial e de veia cava inferior, com septo interatrial íntegro e ausência de shunts. Mossoró, Rio Grande do Norte, Brasil – 2019

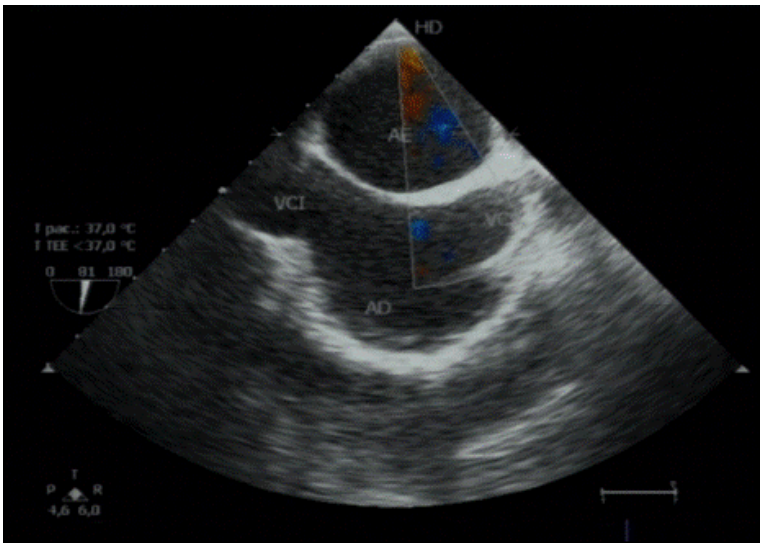


Fonte: Elaboração própria.

**Figura 2 –** Tomografia de crânio em janela de parênquima cerebral sem alterações de coeficiente de atenuação. Mossoró, Rio Grande do Norte, Brasil – 2018

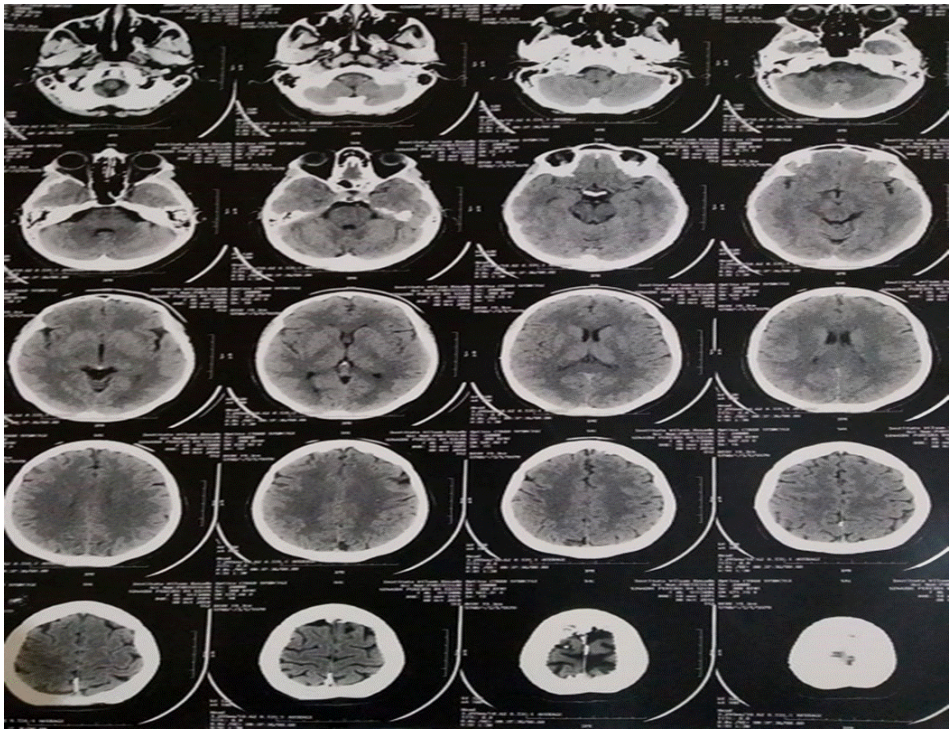

Fonte: Elaboração própria.

## DISCUSSÃO

As doenças cerebrovasculares em adultos jovens (18 aos 50 anos) são casos excepcionais, representando cerca de 3,9% a 13,5% dos casos[13]. A probabilidade aumenta de acordo com o acréscimo de comorbidades associadas. Com a avaliação descritiva do caso, a paciente entrevistada apresenta como fator de risco clássico apenas a cor/raça preta, e como comorbidade potencialmente relacionável a doença de Chagas crônica em sua forma indeterminada.

A relação entre doença de Chagas e doenças cerebrovasculares é bem conhecida quando citado o acometimento cardíaco[5]. A dilatação cavitária cardíaca e as discinesias regionais ventriculares são fatores que propiciam a formação de trombos murais, que podem chegar à circulação sistêmica e às vias terminais de diversos sistemas, incluindo o sistema nervoso[5,14]. No entanto, outras teorias ganharam notoriedade atualmente e demonstram a doença de Chagas crônica como um fator de risco independente para acidentes vasculares cerebrais e doenças cerebrovasculares manifestadas principalmente a partir das mudanças do perfil imunológico pró-inflamatório e evidenciadas nessa patologia[6,7,15].

Os elementos clássicos para a formação de um trombo, descritos por Rudolf Virchow, são: dano endotelial; estase sanguínea; e estado de hipercoagulabilidade[16]. Todos eles estão aumentados em pacientes portadores da doença de Chagas. Muitos desses elementos se devem à alteração da resposta inflamatória gerada contra o parasita[17,18]. O estado pró-inflamatório é promovido principalmente pelos mediadores TNF-$\alpha$ e IFN-$\gamma$, que promovem alterações nas células endoteliais por meio da expressão da molécula de VCAM-I na superfície luminal, levando a um processo de adesão de células de defesas, bem como à formação de trombos superficiais no endotélio vascular[17]. Tais características conferem ao paciente portador da doença de Chagas a maior chance de eventos cerebrovasculares independente da função cardíaca[19].

Diante da comprovação de maior chance de fenômenos tromboembólicos cerebrovasculares intrínsecos à doença, houve a necessidade de incluir terapias específicas de prevenção associadas ao risco de AVE. As variáveis incluídas no risco de AVE analisadas em contexto específico de doença de Chagas foram disfunção sistólica (representando dois pontos no escore), presença de aneurisma apical (um ponto), alteração da repolarização ventricular (um ponto) e idade superior a 48 anos (um ponto), formando um escore final de cinco pontos. A partir de dois pontos no escore, pode-se indicar terapia farmacológica, escalonando desde antiagregação plaquetária em pontuações intermediárias do risco (dois ou três pontos) até anticoagulação em pontuações mais altas (quatro ou cinco pontos), de acordo com o crescente risco. O uso de terapia farmacológica independe da forma clínica, sendo instituído para qualquer indivíduo portador de doença de Chagas cujos critérios sejam preenchidos[20].

Um estudo multicêntrico internacional descreveu que até 34,8% dos pacientes analisados com acidente vascular encefálico eram ditos previamente assintomáticos e classificados como forma indeterminada[21]. Desse modo, a relação entre doença de Chagas em forma indeterminada e doenças cerebrovasculares foi sugerida, porém não fidedignamente confirmada pela prevalência ainda importante de outras comorbidades concomitantes. Apesar disso, a evidência é forte o suficiente para que estudos posteriores fiquem atentos à investigação contínua dessa associação.

Nessa sintonia, a doença de Chagas na forma indeterminada está correlacionada com alterações de contratilidade sementar de ventrículo esquerdo, confirmadas pelo estudo ecocardiográfico transtorácico[22]. Tal achado não possui critério para caracterizar uma potencial evolução para a forma clínica cardíaca, porém, demonstra associação entre a forma dita como dotada de evolução benigna e os achados ecocardiográficos considerados fatores de risco para a gênese de AVE[9,23].

Diante desses fatos, e confirmado pelas análises clínica, bioquímica laboratorial e imagiológica, que não sugerem sinais de acometimento cardíaco pela doença, formação de trombos intracardíacos, alterações estruturais, mecanismos aterotrombóticos ou possibilidade de embolia paradoxal por forame oval patente, descartado em ecocardiograma transesofágico, o diagnóstico etiológico presuntivo do AIT dessa paciente se deve ao perfil de hipercoagulabilidade associado à doença de Chagas crônica, ainda que na forma indeterminada. A paciente não apresenta histórico familiar genético compatível com distúrbios de coagulabilidade trombofílicos ou perfil clínico epidemiológico compatível com síndromes raras potencialmente causadoras de doenças cerebrovasculares, como doença de Moyamoya ou displasia fibromuscular.

É considerada também a hipótese de fibrilação atrial como etiologia para o quadro, fundamentando-se no fato de que 30% dos pacientes com doenças cerebrovasculares de origem criptogênica podem apresentar novo evento detectável em até três anos quando feita monitorização eletrocardiográfica prolongada. Em função dessa possibilidade, a paciente segue em investigação para determinação do quadro, porém sem afastar o diagnóstico presuntivo inicial[24].

A forma indeterminada da doença de Chagas por muito tempo foi dita no próprio meio científico uma forma de prognóstico benigno, sendo referida, inclusive, como forma latente ou pré-clínica. No entanto, sabemos hoje que a doença de Chagas, em geral, reúne em seus mecanismos fisiopatológicos alteração de homeostase suficiente para gerar as condições que Virchow descreve como predisponentes para a formação de trombos na corrente sanguínea, independentemente do acometimento cardíaco[5,8,7,17,18].

## CONSIDERAÇÕES FINAIS

É importante considerar a doença de Chagas uma patologia potencialmente causadora de doenças cerebrovasculares, mesmo em formas clínicas em que não haja acometimento cardíaco. Assim, em áreas endêmicas orienta-se que os quadros de doença de Chagas, na forma indeterminada, sejam uma das vias de investigação para elucidação etiológica dos acidentes vasculares cerebrais, ditos criptogênicos, em função da necessidade de acompanhamento e intervenção para prevenção secundária de novos episódios desencadeados pela mesma patologia.

Outrossim, há necessidade de comunicação com o paciente, ciente de ser portador de doença de Chagas na forma indeterminada, sobre os riscos de doenças cerebrovasculares, para que, caso apresente algum dos sinais ou sintomas, esses possam ser facilmente detectados e, dessa forma, serviços médicos especializados sejam procurados rapidamente, de modo a tentar reduzir os danos.

Indica-se a continuidade do estudo nesta linha de pesquisa por meio de séries de casos ou modelos metodológicos de maior especificidade e nível de evidência científica quantitativa. Deve, ainda, ser investigado o perfil do estado de coagulação em fase aguda do incidente para que sejam elucidados fatores bioquímicos e imunológicos pró-coagulantes que influenciam o desenvolvimento de doenças cerebrovasculares nos portadores da doença de Chagas indeterminada, a fim de desenvolver potenciais terapias preventivas para eventos tromboembólicos.

## COLABORADORES

1. Concepção do projeto, análise e interpretação dos dados: Heitor Aquino Fernandes, Dara Aparecida Silva Amaral, Ellany Gurgel Cosme do Nascimento, Remerson Russel Martins, Alex Soares de Souza e Cléber de Mesquita Andrade.

2. Redação do artigo e revisão crítica relevante do conteúdo intelectual: Heitor Aquino Fernandes, Dara Aparecida Silva Amaral, Ellany Gurgel Cosme do Nascimento, Remerson Russel Martins, Alex Soares de Souza e Cléber de Mesquita Andrade.

3. Revisão e/ou aprovação final da versão a ser publicada: Heitor Aquino Fernandes, Dara Aparecida Silva Amaral, Ellany Gurgel Cosme do Nascimento, Remerson Russel Martins, Alex Soares de Souza e Cléber de Mesquita Andrade.

4. Ser responsável por todos os aspectos do trabalho na garantia da exatidão e integridade de qualquer parte da obra: Cléber de Mesquita Andrade e Heitor Aquino Fernandes.

**REFERÊNCIAS**


1. Albers GW, Caplan LR, Easton JD, Fayad PB, Mohr JP, Saver JL, Sherman DG, TIA Working Group. Transient ischemic attack – proposal for a new definition. N Engl J Med. 2002;347(21):713-6.
2. Giles MF, Rothwell PM. Risk of stroke early after transient ischaemic attack: a systematic review and meta-analysis. Lancet Neurol. 2007;6(12):1063-72.
3. Amarenco P, Lavallée PC, Labreuche J, Albers GW, Bornstein NM, Canhão P, et al. One-year risk of stroke after transient ischemic attack or minor stroke. N Engl J Med. 2016;374:1533-42.
4. Oliveira RMC, Andrade LAF. Acidente vascular cerebral. Rev Bras Hipertens. 2001;8(3):280-90
5. Simões MV, Romano MMD, Schmidt A, Martins KSM, Marin-Neto JA. Cardiomiopatia da Doença de Chagas. Int J Cardiovasc Sci. 2018;31(2):173-89.
6. Guedes PM, Andrade CM, Nunes DF, Sena Pereira N, Queiroga TB, Machado-Coelho GL, et al. Inflammation Enhances the Risks of Stroke and Death in Chronic Chagas Disease Patients. PLoS Negl Trop Dis. 2016;10(4):e0004669.
7. Oliveira-Filho J, Viana LC, Vieira-de-Melo RM, Faiçal F, Torreão JA, Villar FA, Reis FJ. Chagas disease is an independent risk factor for stroke: baseline characteristics of a Chagas disease cohort. Stroke. 2005;36(9):2015-17.
8. Ribeiro ALP, Rocha MOC. Forma indeterminada da doença de Chagas: considerações acerca do diagnóstico e do prognóstico. Rev Soc Bras Med Trop. 1998;31(3):301-14.
9. Validade do conceito da forma indeterminada de doença de Chagas. Rev Soc Bras Med Trop. 1985;18(1):46.
10. Dias JCP. The indeterminate form of human chronic Chagas disease: a clinical and epidemiological review. Rev Soc Bras Med Trop. 1989;22(3):147-56.
11. Coura, JR. Tripanosomose, doença de Chagas. Ciênc Cult. 2003;55(1):30-3.
12. American Psychiatric Association. Manual Diagnóstico e Estatístico de Transtornos Mentais. 5a ed. Porto Alegre (RS): Artmed; 2014.
13. Lacerda ID, Brito JS, Souza DL, Costa Júnior WL, Faria TA. AVE Isquêmico em pacientes jovens sem fatores de risco: relato de caso. Rev Med (São Paulo). 2018;97(3):361-7.
14. Nunes MC, Barbosa MM, Rocha MO. Peculiar aspects of cardiogenic embolism in patients with Chagas' cardiomyopathy: a transthoracic and transesophageal echocardiographic study. J Am Soc Echocardiogr. 2005;18(7):761-7.

15. Paixão LC, Ribeiro AL, Valacio RA, Teixeira AL. Chagas disease: independent risk factor for stroke. Stroke. 2009;40(12):3691-4.

16. von Virchow R. Weitere Untersuchungen über die Verstopfung der Lungernarterien und ihre Folge. Traube's Beitraege exp Path u Physiol, Berlin. 1846;2:21-31.

17. Petkova SB, Huang H, Factor SM, Pestell RG, Bouzahzah B, Jelicks LA, et al. The role of endothelin in the pathogenesis of Chagas' disease. Int J Parasitol. 2001;31(5-6):499-511.

18. Rassi Júnior A, Rassi A, Marin-Neto JA. Chagas disease. Lancet. 2010;375(9723):1388-402.

19. Rassi Júnior A, Rassi A, Little WC, Xavier SS, Rassi SG, Rassi AG, et al. Development and validation of a risk score for predicting mortality in Chagas' heart disease. N Engl J Med. 2006;355(8):799-808.

20. Sousa AS, Xavier SS, Freitas GR, Hasslocher-Moreno A. Estratégias de prevenção do Acidente Vascular Encefálico Cardioembólico na Doença de Chagas. Arq Bras Cardiol. 2008;91(5):306-10.

21. Carod-Artal FJ, Vargas AP, Falcao T. Stroke in asymptomatic Trypanosoma cruzi-infected patients. Cerebrovasc Dis. 2011;31(1):24-8.

22. Andrade CM, Câmara AC, Nunes DF, Guedes PM, Pereira WO, Chiari E, et al. Chagas disease: morbidity profile in an endemic area of northeastern Brazil. Rev Soc Bras Med Trop. 2015;48(6):706-15.

23. Nunes MCP, Rocha MOC. Fatores determinantes da morbimortalidade na cardiopatia chagásica crônica. Rev Med Minas Gerais. 2009;19(4):336-42.

24. Sanna T, Diener H-C, Passman RS, Di Lazzaro V, Bernstein RA, Morillo CA, et al. Cryptogenic stroke and underlying atrial fibrillation. N Engl J Med. 2014;370(26):2478-86.

Recebido: 5.3.2021. Aprovado: 18.2.2022