Revista da
SOCESP
Sociedade de Cardiologia do Estado de São Paulo

ABORDAGEM DAS ARRITMIAS NA DOENÇA DE CHAGAS CRÔNICA

APPROACH OF ARRHYTHMIAS IN CHRONIC CHAGAS DISEASE

João Pimenta[1]
Jefferson Curimbaba[1]
Ney Valente[1]

1. Hospital do Servidor Público Estadual, Serviço de Cardiologia, São Paulo, SP, Brasil.

Correspondência:
João Pimenta, Rua das Camélias, 357. 04048-060, São Paulo, SP.

RESUMO

As arritmias na cardiopatia chagásica (CCH) são responsáveis por incapacitação física e morte em indivíduos adultos em faixa etária precoce e produtiva, decorrendo daí a necessidade de sua abordagem criteriosa e, às vezes, mais agressiva para se obter controle completo. As arritmias cardíacas mais encontradas na CCH são as bradiarritmias e as taquicardias. Entre as bradicardias estão as alterações sinoatriais e os bloqueios atrioventriculares, cujo tratamento padrão é o emprego de implante de marcapasso definitivo. Entre as taquiarritmias, encontram-se as supraventriculares – extrassístoles atriais, taquicardia atrial ectópica, "flutter" atrial e fibrilação atrial – que provocam morbidades como progressão para disfunção ventricular esquerda e fenômenos tromboembólicos, e as ventriculares, cujo desfecho pode ser a morte súbita instantânea. A abordagem deve ser, inicialmente, por meio de eletrocardiograma de 12 derivações, pela gravação ambulatorial (Holter), ecocardiograma, teste ergométrico, e por fim, o estudo eletrofisiológico e a ressonância nuclear magnética. O tratamento farmacológico pode ser conduzido com o uso dos fármacos existentes em nosso mercado, como amiodarona, propafenona e sotalol. O tratamento invasivo, pode consistir em ablação por cateter, embora com resultados ainda abaixo de índices confortadores, devido à possibilidade de recidivas. O uso de cardiodesfibrilador implantável é a última alternativa, que também tem suas limitações.

Descritores: Cardiomiopatia Chagásica; Arritmias cardíacas; Disfunção ventricular; Tratamento.

ABSTRACT

Arrhythmias in Chagas cardiomyopathy (CCM) are responsible for physical disability and death in adults in early and productive age group, from which arises the need for a judicious and sometimes more aggressive approach to achieve the complete control. The arrhythmias most common in CCM are bradyarrhythmias and tachycardias. Among the bradycardias are the sinoatrial changes and atrioventricular blocks, whose standard treatment is the use of permanent pacemaker implantation. Among tachyarrhythmias are the supraventricular ones - atrial extrasystoles, ectopic atrial tachycardia, atrial flutter and atrial fibrillation - causing morbidity and progression of left ventricular dysfunction and thromboembolic events, and the ventricular ones, whose outcome can be the instantaneous sudden death. The approach should be initially through 12-lead electrocardiogram, by ambulatory ECG recording (Holter), echocardiogram, stress testing, and finally the electrophysiological study and magnetic resonance imaging. Pharmacological treatment can be conducted with the use of marketed drugs such as amiodarone, propafenone and sotalol. The invasive treatment may consist of catheter ablation, although the results are still below comforting rates due to the possibility of recurrence. The use of implantable cardioverter defibrillator is the last alternative, which also has its limitations.

Descriptors: *Chagas cardiomyopathy; Arrhythmias, cardiac; Ventricular dysfunction; Therapeutics.*

INTRODUÇÃO

A doença de Chagas ainda tem um caráter endêmico na América Latina, representando um dos mais graves problemas de saúde nesta região, atingindo principalmente a população rural situada num índice de desenvolvimento humano mais baixo.[1] A cardiopatia chagásica (CCH) é responsável pela incapacidade física e social em adultos em faixa etária precoce e produtiva, devido à insuficiência cardíaca, arritmia e morte súbita (MS).

O acometimento cardíaco, sua principal manifestação, pode levar à denervação autonômica, sobretudo parassimpática, alterações na microcirculação, reação autoimune e

fibrose focal em várias regiões do miocárdio, promovendo a disfunção contrátil, base para a formação de fenômenos tromboembólicos, lesões no sistema excitocondutor (SEC), substratos para taqui e bradiarritmias incapacitantes e muitas vezes fatais.[2]

Esta doença carece de grandes trabalhos randomizados, pois, algumas abordagens são extrapoladas de dados de outras cardiopatias. Recente diretriz continental tentou sistematizar o manuseio das arritmias.[2]

PATOGENIA E FISIOPATOLOGIA

O dano cardíaco (inflamação, necrose e fibrose) resulta das alterações produzidas de forma direta ou indireta pelo parasita no SEC, no miocárdio e no sistema nervoso intramural. O frequente comprometimento do SEC por alterações inflamatórias, degenerativas e fibróticas, pode dar origem à disfunção sinusal, bloqueio atrioventricular (BAV) e intraventricular (BIV) de diferentes graus. Áreas focais de inflamação e fibrose no miocárdio podem produzir alterações eletrofisiológicas e favorecer o aparecimento de reentrada, que é o substrato frequente nas arritmias ventriculares, responsáveis pela MS, mesmo em pacientes sem disfunção ventricular manifesta.[3,4]

Vários mecanismos são mencionados como participantes do processo fisiopatológico, entre eles:

Disautonomia cardíaca – resultante de uma denervação ganglionar, sobretudo do sistema parassimpático, levando a anormalidades dos controles regulatórios do sistema cardiovascular.[3,5] A perda deste controle parassimpático poderia explicar mecanismos de MS mesmo na ausência de disfunção ventricular esquerda.[4] Podem ocorrer, com menor intensidade, alterações no sistema simpático com repercussão em controles contráteis e perfusionais no miocárdio.[6]

Mecanismos imunopatológicos – Na fase crônica persiste um quadro de inflamação de baixa intensidade, vista na fase indeterminada da doença.[7] Quando este equilíbrio é quebrado, por mecanismos ainda não totalmente conhecidos, ocorre a agressão miocárdica vista na fase crônica da doença. Fatores como carga parasitária, cepa do parasita, tropismo tecidual, tempo de infecção, genética do hospedeiro, seriam responsáveis pela estabilização ou instabilização do processo, produzindo lesões estruturas cardíacas.

Inflamação e agressão tissular parasitária – Há evidências que embasam a ideia de que a causa da patogenia da cardiomiopatia chagásica ocorre pela ação permanente do parasita e pela consequente reação imunopatológica produzida.[4] Isto reforça a ideia de que, mesmo na fase crônica, a CCH seja um processo inflamatório infeccioso em evolução, potencialmente arritmogênico.

Distúrbios da microcirculação – Pode ocorrer espasmo vascular, disfunção endotelial, aumento da atividade plaquetária e formação de trombos.[8] Esses distúrbios da microcirculação parecem contribuir para aumentar os efeitos inflamatórios e produzir isquemia.[4] Muitos pacientes com CCH apresentam sintomas anginoides, alterações eletrocardiográficas sugestivas de isquemia e defeitos perfusionais demonstrados em exames cintilográficos. As coronárias geralmente são normais, mas podem apresentar alterações na função endotelial. As alterações na microcirculação podem produzir hipoperfusão em determinadas regiões, podendo estar associada a formação de focos arritmogênicos.

ARRITMIAS

A combinação de todo este processo fisiopatológico é responsável tanto pelas bradiarritmias quanto pelas taquiarritmias, levando a alterações hemodinâmicas que culminam na mais temível manifestação que é MS, responsável por 55 a 65% dos óbitos. O ponto inicial desse evento é a extrassístole ventricular, mostrada num traçado clássico da CCH na Figura 1.

BRADIARRITMIAS

As bradiarritmias são anormalidades comuns na CCH, produzidas pelo processo inflamatório no SEC e pela disautonomia. Podem ocorrer disfunções sinusais e BAV.

DISFUNÇÃO SINUSAL

Quatro tipos básicos de comprometimento eletrofisiológico compõem as disfunções sinusais (DS): doença intrínseca do nódulo sinusal, bloqueio sinoatrial, hipersensibilidade do seio carotídeo e síndrome taquibradicardia.[9] A disfunção do nódulo sinoatrial (Figura 2A) por lesões das células específicas de produção do estímulo cardíaco – células "pacemakers" – pode ocorrer isoladamente, embora outros acometimentos mais distais ao longo do SEC podem estar presentes, como bloqueio intra-atrial ou intranodal AV, ou ainda do sistema His-Purkinje (SHP). Estas alterações costumam

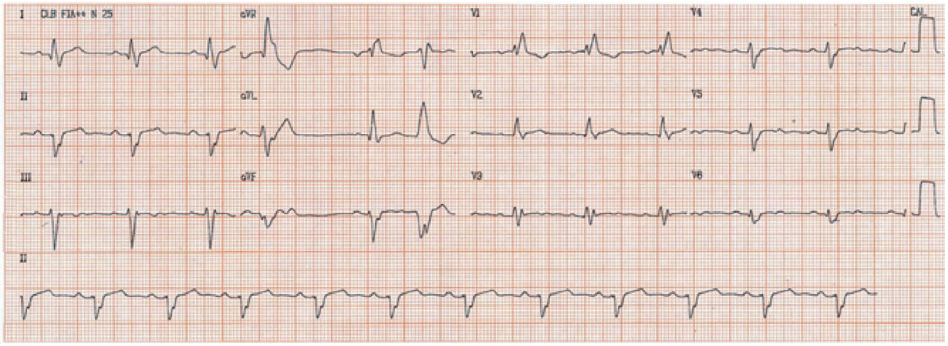

Figura 1. Eletrocardiograma típico da cardiopatia chagásica.

Em ritmo sinusal exibindo distúrbio da condução intraventricular tipo bloqueio do ramo direito e bloqueio divisional anterossuperior do ramo esquerdo. Notar, nas derivações unipolares dos membros, a presença de dois batimentos ectópicos ventriculares prematuros de morfologias diferentes.

ser irreversíveis, geralmente produzindo sintomas sendo necessário o implante de marcapasso definitivo. É importante considerar que muitas pausas sinusais observadas durante o sono são decorrentes do tono parassimpático aumentado e não necessitam de tratamento específico.

BLOQUEIOS ATRIOVENTRICULARES

São distúrbios da condução do impulso elétrico que ocorrem entre a despolarização atrial e a ventricular, podendo ser de localização nodal (pré-His) ou ao nível do SHP, e nesta situação, ser do tipo intra-His ou infra (pós)-His.[10]

Na grande maioria das vezes os bloqueios de localização nodal AV costumam ser clinicamente bem tolerados, com complexos QRS estreitos, de evolução lenta, menos frequentemente apresentam síncopes, não raramente assintomáticos. Porém, quando se localiza no SHP, na maioria das vezes se acompanham de sintomas de claudicação cerebral. Quando ocorre ao nível do tronco do feixe de His pode manifestar-se no eletrocardiograma (ECG) com complexos QRS estreitos ou alargados; contudo, quando se localiza mais distalmente, os complexos QRS sempre demonstram morfologia de bloqueio de ramo, direito ou esquerdo. Algumas vezes, o BAV de 1º grau é de natureza mista, ocorrendo por atrasos simultâneos no nódulo AV e no SHP devido a lesões difusas no SEC. Os bloqueios que se manifestam no SHP costumam aparecer de forma súbita e inesperada e por isso, com maior frequência apresentam sintomas de claudicação cerebral, como tonturas, pré-síncopes e síncopes. Daí a necessidade de sua caracterização por meio do ECG, Holter ou EEF, pois, tratamento com implante de marcapasso é mandatório. Independentemente da região onde os bloqueios ocorram, eletrocardiograficamente classificam-se em 3 graus.

BLOQUEIO AV DO 1º GRAU

Quando o intervalo PR encontra-se aumentado (>0,20s). Tal atraso na condução do impulso elétrico pode ocorrer em três níveis: na condução intraatrial, dentro do nódulo AV ou ao nível do SHP. Podem ocorrer com complexos QRS estreitos ou alargados, com morfologia de bloqueios de ramo. Na grande maioria das vezes, o BAV de 1º grau é de localização nodal AV (cerca de 75% dos casos), sem apresentar significado clínico, devendo apenas exigir cautela na utilização de fármacos depressores da condutibilidade utilizados no controle de arritmias e da disfunção ventricular. Quando ocorrem no SHP sugerem maior gravidade. Porém, nem sempre esses distúrbios são observados no ECG convencional. Quando o intervalo PR é normal e existem aumentos dos intervalos AH e HV, detectados pelo EEF, identifica-se um BAV do 1º grau que não se manifestou no ECG de superfície. Esta observação pode ser chamada de BAV do 1º grau oculto, encontrado em número significante de casos com BAV paroxístico e intervalo PR normal.[11]

Numa série de pacientes com síncopes ou pré-sincopes de repetição, de mecanismo não esclarecido, com ECG com BAV do 1º grau e QRS estreito observou-se que 12% (população de chagásicos crônicos em sua maioria) apresentavam importante comprometimento intra-His. Contudo, quando havia BIV associado (QRS alargado), detectou-se lesão grave no SHP em 23% dos pacientes, sendo o restante de localização nodal AV e 5% deles de acometimento misto do sistema de condução (bloqueio AV multinível em série).[12] Sabe-se que os acometimentos ao nível de SHP (intra ou pós-His) têm maus prognósticos, pois tais lesões tendem a evoluir súbita e inesperadamente para graus avançados de BAV, predispondo ao aparecimento de síncope, devido a assistolias ventriculares que se instalam pela baixa frequência e instabilidade elétrica dos possíveis focos de escapes idioventriculares, ao contrário dos acometimentos pré-His. Daí a razão de avaliar criteriosamente os BAV quanto à localização no SHP e possível tratamento definitivo com marcapasso.

BLOQUEIO AV DO 2º GRAU TIPO I (WENCKEBACH)

Aumento progressivo do intervalo PR, com atrasos progressivamente menores, levando a intervalos R-R gradativamente menores entre si até o aparecimento de uma onda P bloqueada (Wenckebach típico – Figura 2B). Porém, nem sempre isso é observado, podendo ser registrados períodos de Wenckebach atípicos. Na grande maioria ocorrem na região do nódulo AV, embora, mais raramente podem ser detectados na região do tronco do feixe de His e no SHP. A relação de ondas de ativação atrial e ventricular poderá ser muito variada, desde ciclos longos, por exemplo 14 para 13, até ciclos curtos, tipo 3:2. Sabe-se que os ciclos longos, maiores que 5:4 são mais comuns de acontecer no nódulo AV enquanto que os ciclos mais curtos podem ser registrados tanto no nódulo AV quanto no SHP.[13] Porém, tal tipo de distúrbio da condução, ocorrendo no SHP indica maior gravidade e tratamento com implante de marcapasso definitivo deve ser considerado.[14] À semelhança das pausas sinusais, a ocorrência de BAV do 2º grau tipo I durante o sono pode ser um fenômeno normal decorrente do tono vagal aumentado. Contudo, quando na vigília deve ser analisada com maior critério.

BLOQUEIO AV DO 2º GRAU TIPO II (MOBITZ)

Bloqueio súbito de uma onda P sem aumento dos intervalos PR prévios ou posteriores à onda P bloqueada. Não existe descrição deste tipo de bloqueio ocorrendo no nódulo AV. É típico de bloqueio que ocorre em tecidos de condução rápida, e por isso, só é observado no SHP (tronco do feixe de His ou pós-His). Quando se apresenta com complexos QRS estreitos é diagnóstico de bloqueio de localização intra-His. Porém, quando se manifesta com complexos QRS alargados (morfologia de bloqueios de ramo) pode estar ocorrendo no tronco do feixe de His ou na região infra-His, já que os tecidos apresentam as mesmas propriedades eletrofisiológicas.[13] É de evolução mais grave que os bloqueios do tipo I, apresentando quadros de claudicação cerebral mais amiúde, não raramente MS. Isto ocorre porque, na eventualidade de instalação de um BAV paroxístico e de alto grau, o ritmo de suplência será idioventricular, com baixa frequência de escape, acompanhando-se de claudicação cerebral, e as vezes, degeneração para taquiarritmias ventriculares fatais.

BLOQUEIO AV DO 2º GRAU TIPO 2:1

Caracteriza-se pela presença de 50% das ondas de ativação atrial bloqueadas, de forma alternada, sendo difícil de localizar tais lesões no sistema juncional AV apenas pelo ECG convencional. O emprego de compressão do seio carotídeo,

uso de atropina EV e drogas depressoras da condutibilidade, podem ajudar a sugerir o local de bloqueio, e daí, o seu prognóstico.[13] O EEF identifica o local do bloqueio, ditando, assim a conduta terapêutica. Alguns estudos têm revelado que esse tipo de bloqueio ocorre com maior frequência no nódulo AV.

BLOQUEIO AV DO 2º GRAU TIPO AVANÇADO

Quando mais de 50% das ondas atriais estão bloqueadas. No Holter, método mais fácil de encontrar as ondas P e sua relação com os QRS, em sua grande maioria está sem o respectivo batimento ventricular e, ocasionalmente, uma onda de ativação atrial consegue atingir e despolarizar os ventrículos, de forma pura ou com fusão com um batimento de escape. Este batimento é conhecido com captura sinusal (Figura 2C). Com grande frequência, este tipo de bloqueio ocorre na região do nódulo AV, razão de estar eventualmente acompanhado de sintomas de claudicação cerebral. Contudo, é frequente a sua associação com quadros de astenia, limitação física e mesmo, insuficiência cardíaca franca. É um estágio evolutivo dos BAV até o grau máximo, o BAV total.

BLOQUEIO AV DO 3º GRAU OU TOTAL

Não há relação entre o ritmo atrial e o ritmo ventricular, havendo uma dissociação completa entre ambos, de modo que a frequência ventricular sempre é inferior à frequência atrial. O BAV total pode ser de manifestação aguda ou crônica, contínua ou intermitente, de localização supra, intra ou infra-His, e ainda com complexos QRS alargados ou estreitos. Deve-se recordar que o BAV total de localização pré-His é de prognóstico mais favorável, pois o foco de escape origina-se na junção AV inferior, sendo, assim dotado de boa frequência de escape (em torno de 45 a 65 bpm), eletricamente estável e responsivo ao sistema nervoso autônomo. Ao contrário, o BAV total localizado no SHP pode ser considerado de pior prognóstico, pois o foco de escape idioventricular é de baixa frequência, eletricamente instável, predispondo a assistolias, por vezes prolongadas, acompanhadas de síndrome de Stokes-Adams e não responsivo às solicitações do sistema nervoso autônomo.[15]

TAQUIARRITMIAS

Frequentemente encontradas nos pacientes com CCH, desde extrassístoles atriais e ventriculares até taquicardias supraventriculares e ventriculares sustentadas, são responsáveis pela maioria dos sintomas de arritmia, participando diretamente do mecanismo de MS.

EXTRASSÍSTOLES ATRIAIS

Podem ser eventos comuns nos pacientes chagásicos, com maior densidade nas fases mais avançadas da doença, quando já há disfunção miocárdica mais importante, embora possa ser manifestação inicial da doença.

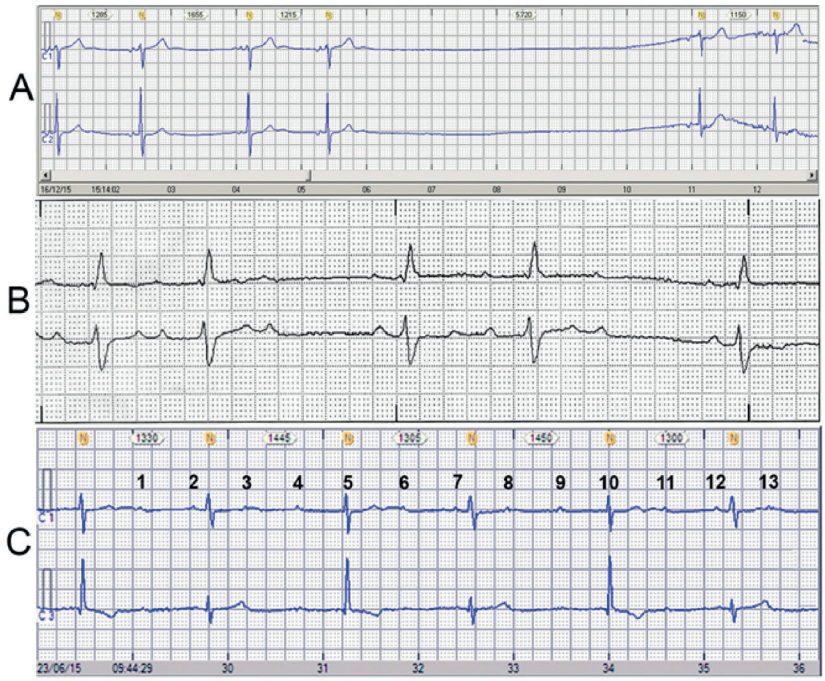

Figura 2. Bradiarritmias mais comuns na CCH.

Traçados de Holter, de pacientes diferentes, Em A, disfunção sinusal, mostrando bradiarritmia importante no início do traçado, culminando com uma pausa de 5.720ms, num paciente com queixas recentes de perda da consciência. Note-se que esta sequência ocorreu durante o dia, provavelmente com o paciente acordado, sem efeito parassimpático do período do sono. Em B, na vigília, bloqueio AV do 2º grau do tipo I, 3:2, durante ritmo sinusal com FC normal, sugerindo alteração do nódulo AV. Em C, bloqueio AV do 2º grau tipo avançado, onde se nota que mais de 50% das ondas P não são seguidas de resposta ventricular. Assim, somente as ondas P de número 2, 7 e 12 são seguidas de resposta ventricular – capturas ventriculares, enquanto que outros QRS são escapes juncionais. As outras 10 ondas P são bloqueadas, característica deste tipo de bloqueio, que na grande maioria dos pacientes ocorre no nódulo AV. Note-se também que a morfologia dos complexos QRS, escapes e capturas, são diferentes, pois os escapes, com amplitudes maiores no canal inferior, originam-se mais distalmente no sistema juncional AV, tendo, então, morfologia discretamente aberrante.

FIBRILAÇÃO ATRIAL

Como observado com as extrassístoles atriais, não é uma arritmia característica da fase crônica da doença, estando mais relacionada à disfunção ventricular. A importância clínica está na gênese de fenômenos tromboembólicos e piorar a sintomatologia. A abordagem inicial deve sempre ser individualizada, considerando a idade, a duração dos episódios de FA, o número de recorrências, e principalmente a função ventricular esquerda, devendo ser seguido o mesmo protocolo de abordagem e conduta que em outras cardiopatias. O foco principal prende-se ao desenvolvimento de insuficiência cardíaca e de fenômenos tromboembólicos.

EXTRASSÍSTOLES VENTRICULARES

Ao contrário ao observado com as arritmias supraventriculares, as de origem ventricular tem relação direta com a fisiopatologia da doença. A sua presença pode ser observada desde as fases iniciais sem grande comprometimento na função ventricular, com densidade variável, podendo ocorrer em salvas ou em taquicardia ventricular não sustentada (TVNS). Quando a função ventricular esquerda se deteriora, sugere prognóstico desfavorável. Deve ser abordada com maior critério porque pode ser um preditor de MS, mesmo em indivíduos com função ventricular esquerda preservada. Portadores de CCH mesmo sem dano miocárdico evidente, com extrassistolia ventricular e sintomas sugestivos de hipofluxo cerebral transitório devem ser avaliados com maior intensidade e introduzir tratamento mais agressivo para tentar evitar uma possível MS.

TAQUICARDIA VENTRICULAR

É a arritmia mais temida e nem sempre diretamente relacionada ao grau da lesão miocárdica. É caracterizada pela presença de três ou mais batimentos ventriculares consecutivos, com frequência acima de 100 bpm e complexos QRS com duração ≥0,12 s. Os sintomas geralmente dependem da FC e da função ventricular, e o paciente pode estar assintomático ou rapidamente evoluir para rebaixamento do nível de consciência ou síncope. Podem apresentar-se com morfologias semelhantes (monomórficas), diferentes (polimórficas), ou alguns tipos especiais – fibrilação ventricular, taquicardia bidirecional e *torsade des pointes*. A polimórfica é uma forma que se reveste de gravidade quanto à mortalidade, traduzindo-se por episódios frequentemente sintomáticos muitas vezes autolimitadas, mas chegam a provocar sintomas de queda do fluxo sanguíneo cerebral, provocando síncope. A possibilidade de seu registro tem maior sensibilidade com o auxílio do Holter de 24h. (Figura 3)

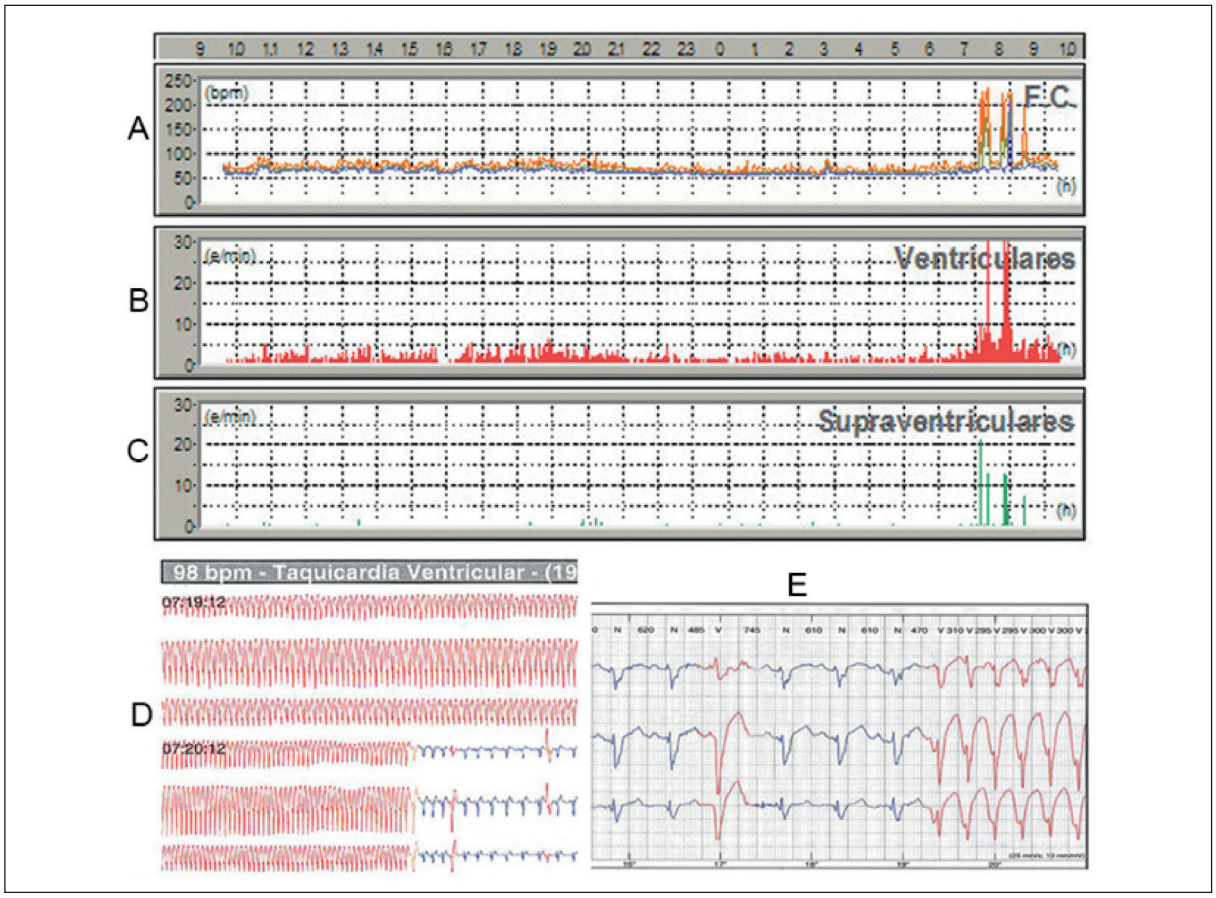

Figura 3. Taquicardia ventricular em portador de CCH. Partes do Holter de um professor de 45 anos, portador de CCH, com área cardíaca normal e função ventricular esquerda preservada, admitido por palpitações seguidas de síncope. Em A, gráfico exibindo elevação da FC, em "picos" no início da manhã, momento de tono simpático exacerbado, ultrapassando 200bpm, que coincide com aumento das arritmias ventriculares ilustrado em B. D e E mostram o eletrocardiograma compactado e em 25mm/s, respectivamente. Observar em E que a morfologia dos complexos QRS durante a taquicardia é a mesma da extrassístole ventricular que a precede, indicando a correlação entre extrassístole e taquicardia.

EXAMES COMPLEMENTARES

Na avaliação do paciente com CCH deve-se considerar a presença ou não de sintomas, de arritmias e disfunção ventricular. Deve-se ter em mente que, pacientes com alterações cardíacas importantes podem ser totalmente assintomáticos e estarem sujeitos a atividades físicas intensas que pode representar risco de vida, por desencadear arritmias malignas. Dessa forma, o emprego judicioso de alguns tipos de exames invasivos ou não, é importante para demonstrar anormalidades anatômicas e funcionais, contribuindo para o diagnóstico e prognóstico em várias condições clínicas.

Eletrocardiograma

É geralmente o primeiro exame a sugerir a presença de cardiopatia chagásica. O mais frequente é observar bloqueio de ramo direito associado ao hemibloqueio anterior esquerdo (>50% dos pacientes) e às vezes, EV (Figura 1). A presença de bloqueio de ramo esquerdo é mais rara. Pode haver também os BAV de vários graus e disfunção sinusal, dependendo do grau de lesão do SEC, bem como arritmias ventriculares. Fibroses e zonas acinéticas expressam alterações eletrocardiográficas como zonas inativas, que apresentam implicações prognósticas, pois podem ser focos arritmogênicos.[16,17]

Eletrocardiografia ambulatorial (Holter)

Exame de muita utilidade na detecção de todas as arritmias, como disfunção sinusal e distúrbios de condução IV e AV e taquiarritmias. Em pacientes com disfunção ventricular, deve ser realizado mesmo na ausência de sintomas, pois frequentemente demonstra arritmias complexas, com impacto no prognóstico e tratamento.[16,17] A avaliação de TVNS talvez seja a principal utilização do Holter, por representar um importante fator prognóstico, quando associado a alterações da função ventricular. Também pode ser empregado na avaliação terapêutica quando da existência de arritmias. A disfunção autonômica também pode ser avaliada por esta metodologia, principalmente empregando-se a variabilidade da FC. Aceita-se que o índice de variabilidade da FC baixo sugere pior prognóstico quanto à MS.

Ecocardiograma

É de grande importância na avaliação das alterações estruturais e funcionais, ditando muitas vezes o prognóstico da doença.[18] Comuns são as alterações estruturais como aumento de câmaras, aneurisma apical, acinesias segmentares, locais propícios a origem de arritmias, e funcionais, principalmente as do ventrículo esquerdo e aparelhos orovalvares devido à dilatação cardíaca global, diferentemente da forma indeterminada onde as estruturas ainda estão preservadas.[19] A alteração da contratilidade segmentar em parede inferior e apical do ventrículo esquerdo são pontos de origem da grande maioria das arritmias ventriculares. Na classificação de Rassi para construir o "escore" de risco de mortalidade, o ecocardiograma teve peso importante.[16]

Teste ergométrico

Tem valor limitado para avaliação de dor torácica no paciente chagásico. Tem utilidade na detecção e prognóstico de arritmias induzidas durante exercício,[20] podendo ser uma alternativa complementar ao Holter. A avaliação cronotrópica pode ser útil em pacientes ainda na forma indeterminada com disfunção autonômica, exibindo dificuldade em aumentar a frequência cardíaca durante o esforço.[21]

Estudo eletrofisiológico

Método de grande importância que permite avaliação funcional e estrutural do SEC (nódulo sinusal, nódulo AV e SHP),[15,22] bem como na indução de taquiarritmias ventriculares, sendo utilizado para o esclarecimento de síncope de origem indeterminada, após avaliação não invasiva, e em pacientes com MS abortada.[23] Tem-se demonstrado útil na estratificação de risco de MS. Pacientes com indução de taquicardia ventricular sustentada têm um prognóstico pior quando comparado com os sem indução. Embora sem demonstração objetiva de benefício direto, pode ser útil na avaliação prognóstica e na escolha da estratégia terapêutica (medicação antiarrítmica, ablação, CDI). É indicado, também, como ferramenta em mapeamentos de taquicardias ventriculares para possível ablação de focos de arritmia.

Ressonância nuclear magnética

Além da avaliação de aspectos anatômicos e funcionais, pode detectar a presença de fibrose que é um substrato associado ao prognóstico e à progressão da doença, representando elevado risco de MS e arritmias. Permite, também, a identificação precoce de acometimento cardíaco, através de áreas de realce tardio, permitindo estratificação de risco de forma mais precisa.[24] A localização mais exata destas cicatrizes pode ajudar nos procedimentos de ablação por cateter.

TRATAMENTO DAS ARRITMIAS

Distúrbios da condução

Como podem ser responsáveis por uma série de sinais e sintomas e culminar com a MS deve-se indicar o implante de marcapasso definitivo como em outras cardiopatias, baseado nas diretrizes atuais.[25] Nos casos de DS, o implante de marcapasso apenas para estimular o átrio direito é uma opção muito adequada desde que se tenha certeza da integridade do sistema juncional AV (nódulo AV e SHP). Caso contrário, emprega-se dispositivo bicameral e configura uma programação para estimular somente o canal atrial sempre que o ritmo cardíaco permitir.

TRATAMENTO DAS TAQUIARRITMIAS

Visa o controle dos sintomas, principalmente nas supraventriculares como nos batimentos ectópicos atriais isolados ou em "salvas" e nas taquicardias atriais sustentadas. O uso dos antiarrítmicos preconizados para cardiopatias de outras etiologias, como amiodarona, propafenona, sotalol e betabloqueadores, também se aplica aos portadores de CCH, bem como o emprego de anticoagulantes para prevenção de fenômenos tromboembólicos.

Quanto às arritmias ventriculares, sabe-se que ainda não há evidências de efetividade na prevenção de MS. Pacientes assintomáticos com função ventricular preservada e extrassístoles isoladas e de baixa densidade não carecem de tratamento. Já nos que apresentam sintomas o tratamento deve ser individualizado. A amiodarona parece ser o medicamento mais eficaz, mas não há grandes trabalhos que

comprovem estes efeitos. Em segundo plano podem ser empregados a propafenona e o sotalol. Os medicamentos do grupo I devem ser evitados, sobretudo nos pacientes com disfunção ventricular por possíveis efeitos proarrítmicos, enquanto que a propafenona está contraindicada nos pacientes com disfunção ventricular esquerda.[2]

Quando há TVNS em pacientes com disfunção ventricular esquerda, a amiodarona é o fármaco mais seguro e tolerado. Em doses habituais – 200mg diários – ou menores pode ser associada aos betabloqueadores para reduzir os eventos arrítmicos graves.[16] Deve ter em mente que a simples presença de TV sustentada bem tolerada em pacientes sem disfunção ventricular pode levar a MS como primeira manifestação. Já nos pacientes com graves disfunções ventriculares (FE<35%) a amiodarona, mesmo combinada com os betabloqueadores, deve ser amparada com o suporte de CDI, para conseguir redução da mortalidade, embora tais observações não tenham sido conduzidas na CCH.[26] Em pacientes com insuficiência cardíaca deve receber o tratamento habitual, baseada em medicamentos que comprovadamente mudem os eventos, com doses alvos padronizadas.

Cardiodesfibrilador implantável

As evidências a respeito das indicações de cardiodesfibrilador implantável (CDI), se restringem a publicações de séries de casos, coortes retrospectivos ou registros, de profilaxia secundária.[26-28] Não há nenhum grande estudo multicêntrico e randomizado comparando a eficácia de CDI com medicação ou placebo, bem como para profilaxia primária. Mesmo assim, seguem-se as orientações de nossas diretrizes quanto às abordagens das arritmias ventriculares e suas esperadas consequências.[28]

Ablação cirúrgica e por cateter

A presença de taquicardia ventricular sustentada é um importante fator de risco para MS, sobretudo nos pacientes com grave disfunção ventricular esquerda. Dessa forma, o objetivo da ablação é melhorar a qualidade de vida, prevenir os desconfortos dos choques nos portadores de CDI e diminuir o número de internações.

Ablação cirúrgica – esta forma de ablação foi inicialmente introduzida com a cirurgia cardíaca. O mapeamento eletrofisiológico pré e intraoperatório permitiu a identificação do sítio de arritmogênese, correlacionando-o à áreas discinéticas do miocárdio, demonstrando que a parede inferior, lateral e inferior eram os locais mais frequentes de origem das taquicardias independentes da presença do aneurisma apical.[29] Com o desenvolvimento tecnológico a ablação cirúrgica deu lugar a ablação por cateter, sendo atualmente utilizada em casos selecionados.

Ablação por cateter

O substrato da taquicardia ventricular está ligada à cicatriz miocárdica, produzida de forma direta e indiretamente pelo parasita que tende a ser maior e mais heterogênea, com localização endocárdica, epicárdica ou intramiocárdica, podendo ter vários sítios de origem, tornando o mapeamento e a eliminação do foco de origem da arritmia uma tarefa compensadora. Assim, a Figura 3 ilustra o quadro de um professor de 45 anos, área cardíaca normal que apresentou episódios de palpitação seguidos de síncope. A ablação por cateter com o uso de mapeamento eletroanatômico controlou a arritmia e o paciente voltou a ter vida normal. Contudo, as taquicardias ventriculares bem toleradas podem sem controladas em 60 a 80% dos pacientes. Durante seguimento em longo prazo, pelo menos 50% apresentam recorrência, com necessidade de manutenção de fármacos ou implante de CDI.[30] O mapeamento simultâneo epicárdico e endocárdico, com o sistema eletroanatômico, em pacientes com taquicardia incessante ou recebendo choques do CDI, apresentou resultados mais consistentes.[31,32]

PROGNÓSTICO

A CCH, na maioria das vezes é progressiva e o prognóstico dependerá da fase e da forma clínica em que se encontra o paciente. Na fase indeterminada o prognóstico é bom sendo comparável aos pacientes sem a doença. Na fase crônica este cenário é diferente, quando se compara a evolução dos pacientes com outras cardiopatias com os com CCH, pois estes apresentam pior evolução.[33] Vários fatores podem explicar essa diferença, sendo a disfunção ventricular um preditor prognóstico independente, observado nos diferentes métodos diagnósticos. Um escore de risco utilizando exames não invasivos foi proposto por Rassi e cols.[16] Avaliando-se seis fatores prognósticos com seguimento em longo prazo os pacientes de baixo risco (0 a 6 pontos) tiveram mortalidade de 10%, os de risco intermediário apresentaram mortalidade de 44% e os de alto risco tiveram mortalidade de 84%, em 10 anos de acompanhamento. Situam-se aqui as variáveis prognósticas independentes como a disfunção ventricular esquerda, classe funcional III e IV e índice cardiotorácico. A combinação de disfunção ventricular esquerda e presença de TVNS no *Holter* identificou grupo com 2,14 vezes de maior morte durante seguimento.[17] Tais algoritmos conseguem de maneira simples, estratificar o prognóstico através de parâmetros clínicos e exames diagnósticos presentes na maioria dos serviços e a presença de arritmia ventricular identifica pacientes com maior risco de MS. Como em outras cardiopatias, variáveis como disfunção ventricular direita, diâmetro ventricular e BNP, podem ajudar formular o prognóstico. Em síntese, há forte evidência de que os mais importantes fatores de mau prognóstico na CCH sejam a classe funcional, o grau de disfunção miocárdica e a TVNS. Com a instalação da falência ventricular, o prognóstico é bastante sombrio, afetando muitas vezes, pacientes em fases mais produtivas de suas vidas deixando mais grave o impacto desta doença.

CONSIDERAÇÕES FINAIS

Após mais de um século da descrição inicial, a cardiopatia chagásica permanece ainda como um grave problema de saúde pública na América Latina, gerando graves problemas como a sua forma debilitante e a MS, com grande impacto social, por acometer pacientes em fase produtiva de suas vidas.

O Brasil mesmo estando praticamente livre de transmissão pelo vetor, ainda sofre com o tratamento dos pacientes infectados no passado, que após 20 a 30 anos desenvolvem a forma cardíaca crônica da doença, progressiva, cursando com disfunção ventricular, marcador de prognóstico adverso. A globalização da doença, talvez seja benéfica no que se diz respeito à de atingir países mais desenvolvidos, intensificando pesquisas e novos tratamentos.[34]

As bradiarritmias sintomáticas usualmente são tratadas com implante de marcapasso definitivo. As arritmias ventriculares, marcadores de MS, em pacientes com e sem disfunção ventricular, apresentam várias abordagens, como medicamento geralmente associado ao CDI e a ablação por cateter.

Nas taquicardias ventriculares a ablação por cateter pode ser utilizada como primeira opção de tratamento ou em pacientes portadores de CDI, como terapêutica híbrida. Com advento de novas tecnologias, técnicas de mapeamento e abordagem epicárdica houve melhora nos resultados e diminuição das recidivas. Porém, há ainda muitas limitações para o real controle da doença.

Ainda hoje, as abordagens para acompanhamento e tratamento são empíricas, sendo extrapoladas de experiência adquiridas de outras cardiopatias. Há necessidade de grandes ensaios prospectivos e controlados, para melhor elucidar o complexo mecanismo fisiopatológico, bem como, oferecer o melhor tratamento. Contudo, ainda o melhor seria controle total dos meios de transmissão.

CONFLITOS DE INTERESSE

Os autores declaram não possuir conflitos de interesse na realização deste trabalho.

REFERÊNCIAS

1. Rassi A Jr, Rassi A, Marin-Neto JA. Chagas disease. Lancet. 2010;375 (9723):1388-402.
2. Andrade JP, Marin-Neto JA, Paola AA, Vilas Boas F, Oliveira GMM, Bacal F, et al. I Diretriz Latino Americana para o Diagnóstico e Tratamento da Cardiopatia Chagásica. Resumo Executivo. Arq Bras Cardiol. 2011;96(6):434-42.
3. Amorim DS, Marin Neto JA. Alterações funcionais do sistema autônomo na doença de Chagas. Rev Soc Cardiol Estado de São Paulo. 1994;4(2):88-91.
4. Marin Neto JA, Cunha-Neto E, Maciel BC, Simões MV. Pathogenesis of chronic Chagas heart disease. Circulation. 2007;115(9):1109-23.
5. Ribeiro ALP, Moraes RS, Ribeiro JP, Ferlin EL, Torres RM, Oliveira E, Rocha MOC. Parasympathetic dysautonomia precedes left ventricular systolic dysfunction in Chagas disease. Am Heart J. 2001;141(2):260-5.
6. Simões MV, Pintya AO, Bromberg-Marin G, Sarabanda AV, Antloga CM, Pazin-Filho A, Maciel BC, Marin-Neto JA. Relation of regional sympathetic denervation and myocardial perfusion disturbance to wall motion impairment in Chagas' cardiomyopathy. Am J Cardiol. 2000;86(9):975-81.
7. Andrade ZA, Andrade SG, Sadigursky M, Wenthold RJ Jr, Hilbert SL, Ferrans VJ. The indeterminate phase of Chagas disease: ultrastructural characterization of cardiac changes in the canine model. Am J Trop Med Hyg. 1997;57(3):328-36.
8. Rossi MA. Microvascular changes as a cause of chronic cardiomyopathy in Chagas' disease. Am Heart J. 1990;120(1):233-6.
9. Pimenta J, Curimbaba J, Moreira JM. Bradiarritmias. In: Magalhães CC, Serrano Jr CV, Consolim-Colombo FM, Nobre F, Fonseca FAH, Ferreira JFM (eds): Tratado de Cardiologia Socesp, 3ª ed, Manole, Barueri, SP, 2015, p.901-18.
10. Pimenta J, Silva LDA, Lion MF. Bloqueio atrioventricular total: correlação entre quadro clínico, local do bloqueio e duração do QRS. Arq Bras Cardiol. 1976;29 (supl I-abst): 235.
11. Barreto M, Moreira AELC, Pimenta J. Bloqueio atrioventricular oculto: uma entidade eletrocardiográfica ainda não conhecida. Arq Bras Cardiol. 1993;61(supl II):II-118.
12. Rassi SG. Bloqueios atrioventriculares. Boletim do DEC. 1990:1.
13. Solda R, Pimenta J, de Paola A. Valor do eletrocardiograma convencional na localização dos distúrbios da condução atrioventricular. Arq Bras Cardiol. 1987;49(6):317-21.
14. Martinelli Filho M, Zimerman LI, Vasconcelos JTM; Sociedade Brasileira de Cardiologia. Diretrizes brasileiras de dispositivos eletrônicos implantáveis (DCEI). Arq Bras Cardiol. 2007;89(6):210-37.
15. Pimenta J, Soldá R, De Paola AV, Pereira CB. Bloqueios AV avançados: avaliação clínica, eletrocardiográfica, eletrofisiológica e cineangiocardiográfica. Arq Bras Cardiol. 1985;45(supl I):107.
16. Rassi A Jr, Rassi A, Little WC, Xavier SS, Rassi SG, Rassi AG, et al. Development and validation of a risk score for predicting death in Chagas' heart disease. N Engl J Med. 2006;355(8):799-808.
17. Rassi A Jr, Rassi A, Rassi SG. Predictors of mortality in chronic Chagas disease: a systematic review of observational studies. Circulation. 2007;115(9):1101-8.
18. Acquatella H. Echocardiography in Chagas heart disease. Circulation. 2007;115(9):1124-31.
19. Nunes MC, Dones W, Morillo CA, Encina JJ, Ribeiro AL, Council on Chagas Disease of the Interamerican Society of Cardiology. Chagas disease. An overview of clinical and epidemiological aspects. J Am Coll Cardiol. 2013;62(9):767-76.
20. de Paola AA, Gomes JA, Terzian AB, Miyamoto MH, Martinez Fo EE. Ventricular tachycardia during exercise testing as a predictor of i sudden death in patients with chronic chagasic cardiomyopathy and ventricular arrhythmias. Br Heart J. 1995;74(3):293-5.
21. Pereira MH, Brito FS, Ambrose JA, Pereira CB, Levi GC, Neto VA, Martinez EE. Exercise testing in the latent phase of Chagas´ disease. Clin Cardiol. 1984;7(5):261-5.
22. Pimenta J, Miranda M, Pereira CB. Electrophysiological findings in long-term asymptomatic chagasic individuals. Am Heart J. 1983;106(2):374-80.
23. Scanavacca M, Sosa E. Electrophysiologic study in chronic Chagas' heart disease. São Paulo Med J. 1995;113(2):841-50.
24. Rochitte CE, Oliveira PF, Andrade JM, Ianni BM, Parga JR, Ávila LF, et al. Myocardial delayed enhancement by magnetic resonance imaging in patients with Chagas' disease: a marker of disease severity. J Am Coll Cardiol. 2005;46(8):1553-8.
25. Martinelli Filho M, Zimerman LI, Vasconcelos JTM. Diretrizes brasileiras de dispositivos eletrônicos implantáveis (DCEI). Arq Bras Cardiol. 2007;89(6):210-37.
26. Cardinalli-Neto A, Bestetti RB, Cordeiro JA, Rodrigues VC. Predictors of all-cause mortality for patients with chronic Chagas' heart disease receiving implantable cardioverter defibrillator therapy. J Cardiovasc Electrophysiol. 2007;18(12):1236-40.
27. Muratore C, Rabinovich R, Iglesias R, González M, Darú V, Liprandi AS. Implantable cardioverter defibrillators in patients with Chagas disease: are they different from patients with coronary disease? Pacing Clin Electrophysiol. 1997;20(1 Pt 2):194-7.
28. Muratore CA, Batista Sá LA, Chiale PA, Eloy R, Tentori MC, Escudero J, et al. Implantable cardioverter defibrillators and Chagas' disease: results of the ICD Registry Latin America. Europace. 2009;11(2):164-8.
29. Sosa E, Scanavacca M, D'Ávila A. Surgery and catheter ablation for the treatment of ventricular tachycardia in Chagas' disease. In: Tentori MC, Segura EL, Haynes DL. (eds). Arrhythmias management in Chagas' disease. Armonk: Futura Publishing. 1999. p.117-28.
30. Scanavacca M, Sosa E. Epicardial ablation of ventricular tachycardia in Chagas heart disease. Card Electrophysiol Clin. 2010;2(1):55-67.
31. Henz BD, do Nascimento TA, Dietrich Cde o, Dalegrave C, Hernandez V, Mesas CE, et al. Simultaneous epicardial and endocardial substrate mapping and radiofrequency catheter ablation as first-line treatment for ventricular tachycardia and frequent ICD shocks in chronic chagasic cardiomyopathy. J Interv Card Electrophysiol. 2009;26(3):195-205.
32. Martinelli-Filho M, DE Siqueira SF, Moreira H, Fagundes A, Pedrosa A, Nishioka SD, et al. Probability of occurrence of life-threatening ventricular arrhythmias in Chagas' disease versus non-Chagas' disease. Pacing Clin Electrophysiol. 2000;23(11 Pt 2):1944-6.
33. Ianni BM, Arteaga E, Frimm CC, Pereira Barreto AC, Mady C. Chagas heart disease: evolutive evaluation of electrocardiographic and echocardiographic parameters in patients with the indeterminate form. Arq Bras Cardiol. 2001;77(1):59-62.
34. Bern C, Montgomery SP, Herwaldt BL, Rassi A Jr , Marin-Neto JA, Dantas RO, Maguire JH, Acquatella H, Morillo C , Kirchhoff LV, Gilman RH, Reyes PA, Salvatella R, Moore AC. Evaluation and treatment of Chagas disease in the United States. A systematic review. JAMA. 2007;298(18):2171-81.