# TRATAMIENTO QUIRÚRGICO DEL RAQUITISMO HIPOFOSFATÉMICO CON DEFORMIDAD EN GENU VALGO: A PROPÓSITO DE UN CASO

# SURGICAL TREATMENT OF HYPOPHOSPHATEMIC RICKETS WITH GENU VALGUS DEFORMITY: APROPOS OF A CASE

**Dra.Patricia Callisperis ,* Dr.Johnny Williams Quispe Q.,** Dra. Patricia Quispe Caba*****

**Ortopedista Pediatra, Cirujano de Columna Vertebral, Oncólogo Óseo Pediátrico.**

****Ortopedista Pediatra, especialista en deformidades óseas, jefe de servicio de Ortopedia Pediátrica, directora de la Clínica del Sur.**

**Correspondencia:**
williamstraima@gmail.com

## Resumen

El raquitismo hipofosfatémico es un trastorno caracterizado por hipofosfatemia, deficiencia de la absorción intestinal de calcio y raquitismo u osteomalacia que no responde a la vitamina D. Los síntomas son dolor óseo, fracturas y alteraciones del crecimiento. Raquitismo hipofosfatémico es un defecto en la mineralización ósea, originado por alteraciones metabólicas de calcio y fosfatos, siendo características la hiperfosfaturia e hipercalciuria; produce deformidades angulares óseas, la más importante de ellas es el genu varo. Presentamos el caso de paciente masculino, atendido en la Ortopedia Pediátrica Callisperis, diagnosticada con raquitismo hipofosfatémico. Acude al Servicio con un seguimiento de 2017 a 2021, con 13 años de edad, quien presentaba una importante deformidad en genu valgo un caso relativamente infrecuente, la presentación común del Raquitismo hipofosfatemico es el genu varo , así como deformidad progresiva de las extremidades inferiores, con antecedente de tratamiento con grapas de Blaunt sin observarse mejoría; a la exploración física destaca una talla baja, además de angulación en valgo en ambas rodillas 20°, así como hipofosfatemia y fosfaturia. El tratamiento se realizó de forma multidisiplinaria por parte de endocrinología con calcitriol y fosfatos, además de fisiodesis en ambas rodillas a nivel femoral y tibial bilateral mediante placas en ocho previamente retirando las grapas de Blaunt dicho tratamiento fue insatisfactorio, se realizó los controles correspondientes una vez finalizado su crecimiento y con las fisis cerradas se retira implantes.

**Palabras clave: Raquitismo hipofosfatémico, genu valgo bilateral, crecimiento guiado.**

## Summary

Hypophosphatemic rickets is a disorder characterized by hypophosphatemia, impaired intestinal calcium absorption, and rickets or osteomalacia that does not respond to vitamin D. Symptoms include bone pain, fractures, and growth disturbances. Hypophosphatemic rickets is a defect in bone mineralization, caused by metabolic alterations of calcium and phosphates, hyperphosphaturia and hypercalciuria being characteristic; produces angular bone deformities, the most important of which is the genu varus. We present the case of a male patient, treated at the Callisperis Pediatric Orthopedics, diagnosed with hypophosphatemic rickets. He attended the Service with a follow-up from 2017 to 2021, with 13 years of age, who presented an important deformity in genu valgus a relatively infrequent case, the common presentation of hypophosphatemic rickets feels the genu varus, as well as progressive deformity of the lower extremities , having previously been treated with Blaunt staples without observing improvement; Physical examination revealed short stature, in addition to 20 ° valgus angulation in both knees, as well as hypophosphatemia and phosphaturia. The treatment was carried out in a multidisciplinary way by endocrinology calcitriol and phosphates, in addition to physiodesis in both knees at the femoral and bilateral tibial level by means of plates in eight previously removing the Blaunt staples, said treatment was unsatisfactory, the corresponding controls were carried out once finished its growth and with closed physis implants are removed.

**Key words: Hypophosphatemic rickets, bilateral genu valgus, guided growth**

## INTRODUCCIÓN

El raquitismo fue descrito por primera vez en el siglo XVII por los ingleses Daniel Whistler y Francis Gilsson, quienes estudiaron una gran familia de Carolina del Norte, con raquitismo resistente a la vitamina D y en él reconocieron que la hipofosfatemia fue el marcador más relacionado con esta enfermedad, por lo tanto surgió el término "raquitismo hipofosfatémico resistente a la vitamina D".1-3

El raquitismo hipofosfatémico (RH) es una enfermedad que se incluye dentro de un grupo de enfermedades hereditarias caracterizadas por la pérdida de fosfato por los riñones, que ocasionan retardo del crecimiento, raquitismo y osteomalacia. La forma más común es el raquitismo hipofosfatémico dominante ligado al cromosoma X, el cual es causado por mutaciones en el gen PHEX, con penetrancia completa después del año de edad, se ha localizado en el locus Xp22.1. Su incidencia se estima de 1: 20 000 nacidos vivos.3

La principal característica de la enfermedad es una pérdida inadecuada de fosfato a través de los riñones, lo que conduce a altas concentraciones de fosfato en la orina (fosfaturia) e hipofosfatemia con la mineralización ósea defectuosa. Los pacientes tienen raquitismo y osteomalacia, deformidades en las extremidades inferiores, dolor de huesos, baja estatura, anormalidades dentales y alteración del metabolismo de la vitamina D.5-7

***Fig.1*** *Paciente de 13 años con raquitismo hipofosfatemico, que muestra deformidad en valgo bilateral previo al procedimiento quirúrgico*

Por ser una enfermedad hereditaria poco común y tener implicación ósea, así como considerar valioso el que se realice un diagnóstico oportuno que beneficie el seguimiento y tratamiento multidisciplinario, además brindar un adecuado asesoramiento genético a los familiares, se decidió la presentación del caso.

## REPORTE DE PACIENTE

Presentamos el caso de un paciente masculino de 13 años de edad, atendido por la especialidad en la "Ortopedia Pediátrica Callisperis" en noviembre 2017 a 2021, acude con el antecedente de haber sido diagnosticado raquitismo. Dicho paciente acude a la consulta en noviembre de 2017 por presentar gran deformidad en rodillas(Figuras 1 y 2) dolor, dificultad para la deambulación y actividades físicas desde los 9 años de edad, así como genu valgo bilateral progresivo, siendo manejado de forma conservadora inicialmente con plantillas y fisioterapia, sin presentar mejoría acude al Servicio de Traumatología en Sucre, donde fue sometido a los 11 años de edad a fisiodesis con colocación de grapas con el cual permaneció por 2 años aproximadamente, sin mejoría evidente.

***Fig.2*** *Escanometrica del paciente con raquitismo hipofosfatemico con grapas de Blaunt sin efecto en la corrección de la deformidad agular (genu Valgo).*

A la exploración física destaca una talla baja, además, se encuentran deformidades angulares en rodillas, con genu valgo bilateral severo de más de 30°.

Se realizó tratamiento conjunto con Endocrinología por alteración de los laboratorios: hipofosfatemia, hipocalcemia y déficit de vitamina D.

Se realizó hemifisiodesis de ambas rodillas a nivel de fémur distal y tibial bilateral, mediante colocación de placas en ocho en fémur distal y en tibia proximal, dicho tratamiento fue satisfactorio.

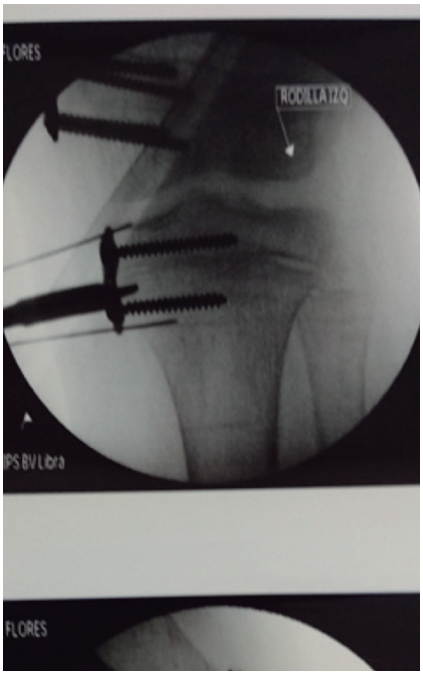


***Fig. 3*** *Fluroscopia transoperatorio.*

Lamentablemente debido a la edad del paciente ya estaba muy cercano al cierre fisiario y en el lado derecho quedo en valgo residual, el paciente se encontraba cerca de la finalización del crecimiento

El tratamiento médico por la especialidad en endocrinología consistió en: calcitriol fosfatos, vitamina D3 con el que se evidencia mejoría en los datos bioquímicos mencionados anteriormente.

En fecha 19 de diciembre de 2017 se decide realizar tratamiento quirúrgico consiste en: Se obtuvo una mejoría en el eje mecánica de las rodillas en el seguimiento postoperatorio.

## RESULTADOS

La paciente recibió tratamiento multidisiplinario, se realizaron fisiodesis en región medial de fisis medial de fémur distal y tibia proximal, lográndose una corrección funcional de 30° a 10° en ambas rodillas, estética casi total hasta el momento. Funcionalmente se presenta una puntuación de 45 en la escala de la Knee Society modificada por Insall.12.Actualmente el paciente se encuentra en óptimas condiciones, sin ninguna restricción (Figuras 5). Endocrinología Pediátrica y nefrología se encuentra realizando los controles correspondientes

## DISCUSIÓN

El raquitismo hipofosfatémico es una enfermedad que produce deformidades angulares en las extremidades inferiores y puede ser tratada con una mayor efectividad cuando el diagnostico se realiza de forma precoz,; en la actualidad es un padecimiento que, tratado de forma oportuna y por un equipo interdisciplinario conformado por médicos pediatras, ortopedistas y nefrólogos, tendrá un buen pronóstico. El diagnóstico oportuno para evitar deformidades graves o irreversibles, con el objeto de obtener mejores resultados estéticos y funcionales.

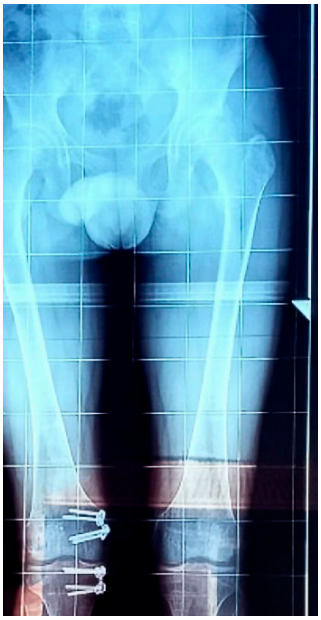

***Fig. 5****.Escanometria de miembros inferiores de paciente con raquitismo hipofosfatémico a los dos años de seguimiento*

***Fig. 6*** *Fotos clínicas anterior y posterior de paciente post operado de raquitismo hipofosfatemico a los 2 años de seguimiento.*

## REFERENCIAS BIBLIOGRÁFICAS


1. Pang Q, Qi X, Jiang Y, Wang O, Li M, Xing X et al. Clinical and genetic findings in a Chinese family with VDR-associated hereditary vitamin D-resistant rickets. Bone Res. 2016; 4: 16018.
2. Steven NM, Hennrikus WL. 3 cases of genu valgum in medically treated x-linked hypophosphatemic rickets. Austin J Orthopade & Rheumatol. 2015; 2(3): 1020-1022.
3. Hirao Y, Chikuda H, Oshima Y, Matsubayashi Y, Tanaka S. Extensive ossification of the paraspinal ligaments in a patient whit vitamin D-resistant rickets: case report with literature review. Int J Surg Case Rep. 2016; 27: 125-128.
4. Linglart A, Biosse-Duplan M, Briot K, Chaussain C, Esterle L, Guillaume-Czitrom S et al. Therapeutic management of hypophosphatemic rickets from infancy to adulthood. Endocr Connect. 2014; 3(1): R13-30.
5. Martos GA, Aparicio C, De Lucas C, Gil PH, Argente J. X-linked hypophosphataemic rickets due to mutations in PHEX: clinical and evolutionary variability. An Pediatr (Barc). 2016; 85(1): 41-43.
6. Al Kaissi A, Farr S, Ganger R, Klaushofer K, Grill F. Windswept lower limb deformities in patients with hypophosphataemic rickets. Swiss Med Wikly. 2013; 143: w13904.
7. LMS Parameters for Girls: Height for Age. National health and nutrition survey (NHANES), CDC/National Center for Health Statistics.
8. LMS Parameters for Girls: Weight for Age. National health and nutrition survey (NHANES), CDC/National Center for Health Statistics.
9. Insall JN, Dorr LD, Scott RD, Scott WN. Rationale of the Knee Society clinical rating system. Clin Orthop Relat Res.www.medigraphic1989;.org248:13.-14mx