Ortodoncia con alineadores y odontología restauradora en el paciente adulto

Orthodontics with aligners and restorative dentistry in adult patients

Autores: Dra. Betina Iaracitano*, Dra. María Luz Gazzotti**, Dr. David Catz*** y Dr. Pedro Gazzotti****

* Dictante de la Diplomatura de Ortodoncia con Alineadores. Directora de GEOA. SAO (Sociedad Argentina de Ortodoncia).

** Docente ayudante de la Diplomatura de Ortodoncia con Alineadores - SAO. Docente de la Cátedra de Odontología Restauradora - UBA (Universidad de Buenos Aires).

*** Práctica privada

**** Práctica privada

RESUMEN

En los últimos años, el tratamiento de ortodoncia con alineadores ha ido ganando la atención del paciente adulto, que acude a la consulta en busca de tratamientos no solo estéticos sino, también, confortables. Esta situación favorece, a su vez, al odontólogo rehabilitador, quien frecuentemente plantea a sus pacientes la necesidad de realizar un tratamiento de ortodoncia previo a la rehabilitación integral. En estos pacientes, un tratamiento de ortodoncia con alineadores es, generalmente, mejor aceptado que un tratamiento con aparatología fija.

ABSTRACT

In recent years, the orthodontic treatment with aligners has been gaining attention of adult patients, who go to our office in search of treatments that are not only aesthetic but also comfortable. This situation in turn favors the rehabilitation dentist, who frequently raises the need for his patients to undergo an orthodontic treatment prior to comprehensive rehabilitation. In these patients, an orthodontic treatment with aligners is generally better accepted than a treatment with fixed appliances.

INTRODUCCIÓN

El abordaje del paciente adulto que acude a la consulta en busca de tratamientos estéticos requiere, en la mayoría de los casos, del trabajo coordinado y mancomunado entre las diferentes especialidades: ortodoncia, periodoncia y odontología restauradora. La ortodoncia con alineadores, además de ser mejor aceptada por el paciente adulto por su confortabilidad y estética, es una técnica que facilita esa tarea coordinada del equipo de especialistas, ya que brinda mejores condiciones de trabajo tanto para el periodoncista como para el odontólogo rehabilitador. A su vez, la ortodoncia digital permite a los ortodoncistas planificar y visualizar *a priori* la distribución de las piezas dentarias en casos de alta demanda estética.

La presencia de diastemas generalizados es uno de los motivos de consulta para los ortodoncistas. En la mayoría de estos casos, son los pacientes los que autoperciben esa distribución dentaria como una característica antiestética. La reducción de esos espacios es, generalmente, el principal objetivo del paciente.

Evaluando cada caso en particular, esto puede lograrse mediante un tratamiento restaurador, un tratamiento de ortodoncia o ambos. Para la elección del mejor tratamiento en cada caso, es importante considerar el factor etiológico de los diastemas: dispersión dentaria por pérdida o colapso de los sectores posteriores, discrepancia en el tamaño dentario o índice de Bolton alterado, hábitos, parafunción, problemas periodontales o una combinación de varios de estos factores. Abordar estos casos desde una sola mirada podría llevar a resultados desfavorables: tan importante es el tamaño de los dientes superiores e inferiores, que debe ser proporcionado no solo para alcanzar los mejores resultados estéticos sino, también, para lograr una oclusión estable con correctos *overjet* y *overbite*, teniendo así una guía anterior funcional; así como también, el evitar tratamientos ortodóncicos, que pueden resultar en piezas dentarias desproporcionadas.

En casos de discrepancia dentaria positiva por déficit del tamaño dentario (microdoncia), agenesia o presencia de dientes conoides, la

ortodoncia 3D brinda la posibilidad de definir la posición final de cada pieza dentaria en el arco, previendo el tamaño dentario que le correspondería para lograr estética y función. El encerado digital, también, es una herramienta sumamente útil a la hora de planificar la resolución del caso.

CASO CLÍNICO

Asiste a la consulta una paciente de 30 años de edad, con el objetivo de mejorar la estética de su sonrisa. La paciente presenta Clase I molar y canina, escasos *overjet* y *overbite* y diastemas en el sector anterior producto de un índice de Bolton alterado. Presenta, además, bordes incisales abrasionados en las piezas anteriores del maxilar superior.

Luego de la inspección clínica, análisis de las imágenes radiográficas y modelos digitales (obtenidos a partir de un escáner intraoral), y siguiendo nuestra premisa de un diagnóstico y tratamiento integral, se indica como primera instancia un tratamiento periodontal al identificarse algunos sitios con pérdida de inserción, sangrado gingival y profundidad de sondaje mayor a 3 mm.

Se inicia un tratamiento de ortodoncia con alineadores para concluir el caso con el recontorneo estético de los dientes anterosuperiores mediante restauraciones biomiméticas con resina compuesta.

Fig. 1: Sonrisa inicial.

Fig. 2: Análisis dentario.







Figs. 3, 4 y 5: Fotos de ¾ perfil derecho con sonrisa inicial, de frente con sonrisa inicial y de ¾ perfil izquierdo con sonrisa inicial, respectivamente.

Fig. 6: Vista oclusal superior inicial.

Fig. 7: Vista oclusal inferior inicial.

Figs. 8, 9 y 10: Vista intrabucal inicial lateral derecha, de frente y lateral izquierda, respectivamente.

Fig. 11: Radiografía panorámica inicial.

Plan de tratamiento integral

Se decide realizar el cierre total de los espacios en el maxilar inferior mediante mesialización de los sectores posteriores y retroinclinación del sector anteroinferior. En el maxilar superior, se realizará el cierre parcial de los espacios anterosuperiores mediante contracción de la arcada de 15 a 27.

La distribución de las piezas 12, 11, 21 y 22 se planifica en conjunto con el odontólogo restaurador, quien considerando los parámetros estéticos de Belser para el diseño de la sonrisa, pretende restablecer las dimensiones dentarias relativas (dominancia de los incisivos centrales y diámetros semejantes en laterales y caninos a cada lado de la línea media) aumentando el ancho mesiodistal de las piezas que lo requieran. Esto implica la conservación de un espacio de 0,5 mm en distal de la pieza 22 al finalizar el tratamiento de ortodoncia.

Otro parámetro a tener en cuenta en la planificación de los movimientos dentarios es la configuración de los bordes incisales, que serán reconstruidos con resina compuesta, buscando que la línea de la sonrisa se encuentre en armonía con el labio inferior.

A su vez, en los sectores posteriores se planifica el recambio de restauraciones deficientes de amalgama por restauraciones directas de resina compuesta en las piezas 17, 25, 27, 46 y 47; restauración periférica total de cerámica en las piezas 16 y 36 y *overlay* de resina de alta carga en la pieza 26, confeccionadas con tecnología CAD CAM - Cerec.

Fig. 12: Plan de tratamiento.

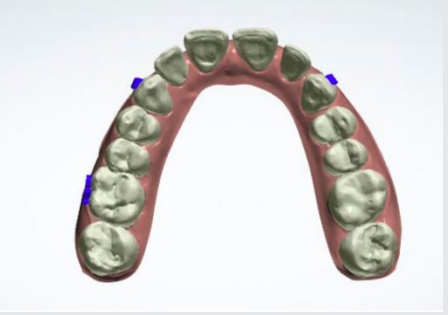

Fig. 13: Render 1 (vista oclusal superior).

Fig. 14: Render 11 (vista oclusal superior).

Fig. 15: Render 1 (vista oclusal inferior).

Fig. 16: Render 11 (vista oclusal inferior).

La paciente recibió un tratamiento de 11 alineadores con *attachments* en las piezas 13, 23, 33, 34 y 43, para un mejor control coronoradicular de dichas piezas. El cambio de alineadores se produjo cada 15 días; los controles fueron mensuales. En cada sesión se corroboró que los espacios fueran cerrando correctamente de acuerdo a la planificación virtual.

Una vez lograda la reducción de los espacios en el maxilar superior, se realizó un nuevo escaneo e impresión 3D del modelo superior, para confeccionar sobre él un encerado y devolver a las piezas 12 y 22 el ancho mesiodistal correspondiente; se reconstruyen los bordes incisales abrasionados de las piezas 11, 21 y 41.

Figs. 17, 18 y 19: Vista intrabucal posortodoncia lateral derecha, frontal y lateral izquierda.

Fig. 20: Vista oclusal superior posortodoncia.

Fig. 21: Vista oclusal inferior posortodoncia.

A partir de dicho encerado se restauraron las piezas dentarias con resinas compuestas de última generación, utilizando matriz de silicona para transferir la forma y tamaños planificados en el encerado.

Se tomaron impresiones de alginato para la confección de contenciones, y se citó a la paciente una semana después para control de color, ajuste oclusal, mejoras en el pulido de las resinas y fotografías finales.

Fig. 22: Modelo en 3D con encerado. Vistas palatina oclusal y frontal.

Fig. 23: Vista frontal aumentada del modelo en 3D con encerado.

Fig. 24: Vista preoperatoria.

Fig. 25: Vista posoperatoria inmediata.

Fig. 26: Foto control a 1 semana.

Fig. 27: Foto control de la sonrisa a 1 semana.

Fig. 28: Contenciones.

Fig. 29: Radiografía panorámica final.

CONCLUSIONES

Los casos con diastemas generalizados siempre son un desafío para los ortodoncistas. Cerrar los espacios puede parecer una tarea sencilla, en principio, y es una práctica bastante habitual. Sin embargo, la resolución estética, la estabilidad a largo plazo y el control de la recidiva, por el contrario, no son objetivos tan sencillos de lograr. Muchos pacientes acuden a la consulta luego de haber recibido varios tratamientos, los que no han podido satisfacer su demanda.

Por eso, creemos que, en estos casos, tanto el diagnóstico como la planificación y la ejecución del plan de tratamiento requieren siempre de un abordaje de todo el equipo de especialistas. Se enumeró al principio de este trabajo que la causa de ese sobrante de espacio es generalmente multifactorial; por ende, el plan de tratamiento debe considerar cada uno de esos factores, si se quiere lograr buenos resultados y, sobre todas las cosas, estables. Cerrar los diastemas en un paciente con microdoncia, por ejemplo, llevaría a un resultado antiestético, a no tener en cuenta la salud periodontal y a una oclusión deficiente en aquellos pacientes que presentan dispersión de las piezas dentarias anteriores, y condenaría al paciente a una recidiva casi inmediata.

Es por eso que el trabajo interdisciplinario y la planificación son primordiales.

La ortodoncia digital brinda muchísimas ventajas en este sentido. No solo por permitir acoplarnos en un flujo de trabajo digital con el odontólogo rehabilitador sino, también, porque permite posicionar cada pieza dentaria milimétricamente, para que cada una de ellas tenga el tamaño y forma que le corresponde.

A su vez, tener la posibilidad de visualizarlo previamente a través de un *mock up* digital, y con esta herramienta poder hacer partícipe al paciente del proceso de planificación, es una ventaja muy valiosa para lograr el resultado estético esperado.