GUIA DE

COLETA DE COLPOCITOLOGIA ONCÓTICA CERVICAL

para profissionais da Atenção Primária em Saúde

ESPMA Escola de Saúde Pública do Estado do Maranhão

SECRETARIA DE ESTADO DA SAÚDE

GOVERNO DO MARANHÃO

GOVERNO COM O POVO, O MARANHÃO NUM CAMINHO NOVO!

ESTADO DO MARANHÃO
Secretaria de Estado da Saúde - SES/MA
Escola de Saúde do Estado do Maranhão - ESP/MA

GUIA DE COLETA DE COLPOCITOLOGIA ONCÓTICA CERVICAL

para profissionais da Atenção Primária em Saúde

São Luís
2021

2021. Secretaria de Estado da Saúde do Maranhão.
Esta obra está licenciada com uma Licença Creative Commons - Atribuição-Não Comercial – Compartilha Igual 4.0 Internacional.
É permitida a reprodução parcial ou total desta obra, desde que citada a fonte.

Governador do Estado do Maranhão
Flávio Dino de Castro e Costa

Secretário de Saúde do Estado do Maranhão
Carlos Eduardo de Oliveira Lula

Secretária Adjunta da Política de Atenção Primária e Vigilância em Saúde – SAPAPVS
Waldeise Pereira

Superintendente de Atenção Primária à Saúde – SAPS
Márcio Henrique Silva Menezes

Departamento de Atenção à Saúde da Mulher – DASMU
Ana Cleide Vieira

Escola de Saúde Pública do Estado do Maranhão
Ananda Beatriz Rodrigues Marques
Ana Lúcia Nunes

ELABORAÇÃO E ORGANIZAÇÃO

Ana Cleide Vieira
Carmina Ferreira Almeida
Dayse Keylianne Vieira Ramos
Dinalva Neves Araújo
Dejane Maria Galvão de S. Leite
Eliane Cristina Cantanhede Vera Cruz
Iana Raissa Neves Pereira
Lorena Carvalho Braga
Mary do Socorro Pinheiro da Luz Jinkings
Maria de Fátima Portela Silva Boueres
Michele Laiane Feitosa Ribeiro
Morganne Arruda Gomes Vieira
Priscila Evangelista Campos Braga
Raimunda Diniz Garcia
Teresa Cristina Cunha Lobão

COLABORADORES

Matheus Neves Araújo
Marinete Diniz
Rafaela Duailibe

EDITORIAL

Normalização
Josélia Pereira Rodrigues – ESP/MA

Diagramação
Daniele Ramaianne Rocha da Silva – ESP/MA

SECRETARIA DE ESTADO DA SAÚDE DO MARANHÃO (SES-MA)
Av. Professor Carlos Cunha, S/N,
Jaracaty, São Luís - MA;
CEP: 65076-820
Tel.: +55 (98) 3198-5500
www.saude.ma.gov.br/

ESCOLA DE SAÚDE PÚPLICA DO ESTADO DO MARANHÃO (ESP/MA)
Rua 28 de Julho (Rua do Giz), nº 312,
Centro Histórico, São Luís - MA;
CEP: 65010-200
Tel.: + 55 (98) 3232-3233
https://escola.saude.ma.gov.br/

Maranhão. Secretaria de Estado da Saúde.

Guia de coleta de colpocitologia oncótica cervical para profissionais da atenção primária à saúde / Secretaria de Estado da Saúde do Maranhão. – São Luís: Secretaria de Estado da Saúde, 2021.

42 f.: il.

1. Colpocitologia - oncótica - cervical. 2. Câncer uterino. 3. Atenção Primária à Saúde. I. Título.

CDU 618.146(058)

Catalogação: Josélia Pereira Rodrigues – CRB/13 – 918.

LISTA DE ILUSTRAÇÕES

FIGURA 1 Órgãos externos do aparelho genital feminino *7*

FIGURA 2 Órgãos internos do aparelho genital feminino *9*

FIGURA 3 Anatomia e Fisiologia do colo do útero *12*

FIGURA 4 Zona de transformação colo do útero *13*

FIGURA 5 Fisiopatologia do câncer *15*

FIGURA 6 Colo do útero normal X com lesão inicial *16*

FIGURA 7 Detecção precoce *18*

FIGURA 8 Ficha de requisição do exame citpatológico (frente) *24*

FIGURA 9 Ficha de requisição do exame citpatológico (verso) *25*

FIGURA 10 Espéculos de acordo com o tamanho *28*

FIGURA 11 Introdução do espéculo para realização do exame colpocitologia oncótica *31*

FIGURA 12 Técnica de coleta do exame *34*

LISTA DE QUADROS

QUADRO 1 Recomendações da coleta do exame citopatológico do colo do útero diante de situações especiais *20*

QUADRO 2 Recomendações sobre problemas mais frequentes encontrados durante a coleta do exame citopatológico do colo do útero diante de situações especiais *21*

QUADRO 3 Resumo de recomendações para conduta inicial frente aos resultados alterados de exames citopatológicos nas unidades de atenção básica *37*

LISTA DE ABREVIATURAS E SIGLAS

DASMU Departamento de Atenção à Saúde da Mulher

EPI Equipamento de Proteção Individual

HPV Papilomavírus Humano

INCA Instituto Nacional do Câncer

IPC Instituto de Prevenção do Câncer

JEC Junção dos Epitélios Escamoso e Colunar

SAPAPVS Secretária Adjunta da Política de Atenção Primária e Vigilância em Saúde

SAPS Superintendência de Atenção Primária à Saúde

SES-MA Secretaria de Estado da Saúde do Maranhão

SISCAN Sistema de Informação do Câncer

SUS Sistema Único de Saúde

SUMÁRIO

APRESENTAÇÃO 6

1. ANATOMIA DO APARELHO GENITAL FEMININO 7

2. HISTOLOGIA DO APARELHO GENITAL FEMININO 11

3. CÂNCER DE COLO UTERINO 15

3.1 Prevenção do câncer de colo uterino 17

4. COLPOCITOLOGIA ONCÓTICA CERVICAL 19

4.1 Quem deve fazer e quando fazer a colpocitologia oncótica cervical? 19

4.2 Fases que antecedem a coleta da colpocitologia oncótica cervical 23

4.2.1 Identificação da lâmina 26

4.2.2 Escolha do espéculo 27

4.3 Condições ideais para uma amostra de qualidade 29

4.3.1 Posicionamento da paciente 30

4.3.2 Exame físico externo 30

4.3.3 Como realizar a introdução do espéculo 31

4.4 Coleta da colpocitologia oncótica cervical 32

4.4.1 Fixação do material 34

4.4.2 Conclusão do procedimento 35

4.4.3 Envio ao laboratório de citologia 36

4.5 Recomendações às usuárias 36

4.6 Recomendações para a Atenção Primária à Saúde 37

4.7 Recomendações para atendimentos no período da pandemia da Covid-19 38

REFERÊNCIAS 41

APRESENTAÇÃO

O câncer de colo de útero é causado pela infecção persistente dos tipos oncogênicos do Papilomavírus Humano (HPV). O diagnóstico na fase inicial aumenta significativamente as chances de cura do câncer cervical. E, por isso, a detecção precoce do câncer é uma importante estratégia que possibilita maior chance de tratamento (INCA, 2021).

De acordo com Instituto Nacional do Câncer (INCA, 2016) a colpocitologia oncótica cervical é um teste realizado para detectar alterações nas células do colo do útero que possam predizer a presença de lesões precursoras do câncer ou do próprio câncer. Este exame também é chamado de esfregaço cérvico vaginal, exame citopatológico do colo do útero, exame de Papanicolau ou simplesmente preventivo do colo de útero.

A Secretaria de Estado da Saúde do Maranhão (SESMA), por meio da Secretária Adjunta da Política de Atenção Primária e Vigilância em Saúde (SAPAPVS), da Superintendência de Atenção Primária à Saúde (SAPS) e do Departamento de Atenção à Saúde da Mulher (DASMU), elaborou este guia com o intuito de orientar os profissionais que atuam na Atenção Primária, sobre as recomendações nacionais para o rastreamento do câncer de colo de útero, detecção precoce e os procedimentos técnicos para a coleta de colpocitologia oncótica.

OBJETIVO

Informar aos profissionais da Atenção Primária à Saúde sobre as recomendações nacionais para o rastreamento do câncer do colo do útero e a detecção precoce, bem como sobre os procedimentos técnicos envolvidos na coleta da colpocitologia oncótica cervical.

ANATOMIA DO APARELHO GENITAL FEMININO

1

De acordo com Tortora e Derrickson (2016) o aparelho genital feminino é constituído por órgãos externos e internos, como segue abaixo:

1.Órgãos externos

A vulva: estrutura constituída por um conjunto cutâneo mucoso que possui extensão do Monte de Vênus até a região do períneo. Que podemos identificar:

a) O clitóris, cuja origem embriológica é semelhante à do pênis;

b) Os pequenos lábios, que são pregas cutâneas que nascem de ambos os lados do clitóris;

c) Os grandes lábios, constituídos por tecido adiposo, elementos conjuntivo-elástico, glândulas sudoríparas e sebáceas, sendo cobertos por pelos.

Figura 1 – Órgãos externos do aparelho genital feminino.

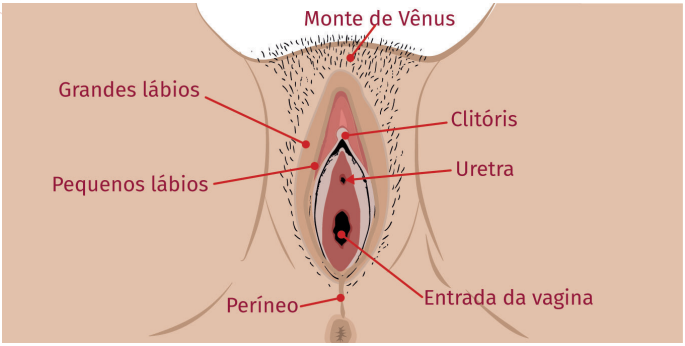

Fonte: Smith e Turek (2015).

2.Órgãos internos

a) Vagina: é um canal cilíndrico, com comprimento que varia entre 8 a 10 centímetros por cerca de 4 centímetros de diâmetro, com grande capacidade elástica. É importante ressaltar que a parede vaginal anterior relaciona-se com a bexiga, enquanto que a posterior, além de maior que a anterior, relaciona-se com o reto. A união destas paredes forma os fundos de saco. No fundo da vagina, observa-se o colo uterino.

b) Ovários e tubas uterinas: são órgãos intra-abdominais, pares e diretamente relacionados com a produção hormonal e produção de óvulos (ovários) e transporte desses (tubas).

c) Útero: é o órgão do aparelho reprodutor feminino que abriga o feto durante toda a gestação, tendo a forma de uma pera e situado no abdome inferior, por trás da bexiga e na frente do reto, sendo dividido em corpo e colo.

O colo é a porção inferior do útero que se localiza parcialmente dentro da cavidade vaginal e se compõe de duas partes:

1 - A parte visível, dentro da vagina, na qual se abre por meio do orifício vaginal externo.

2 - O canal cervical, não visível ao exame, que comunica a cavidade uterina com a vagina.

Figura 2 - Órgãos internos do aparelho genital feminino.

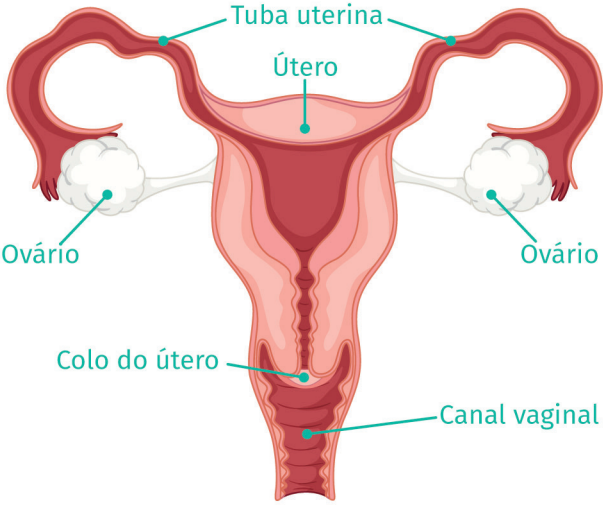

Fonte: Elaborada pelas autoras / Freepik (2021).

HISTOLOGIA DO APARELHO GENITAL FEMININO

2

De acordo Junqueira e Carneiro (2017) o tecido que recobre a região do colo uterino, o qual mantém contato com a vagina, é chamado de ectocérvice, sendo constituído por várias camadas de células planas, formando um epitélio escamoso e estratificado.

A parede do canal é revestida com epitélio constituído por uma única camada de células cilíndricas (epitélio colunar) e que em alguns pontos, forma as criptas cervicais produtoras de muco. Esse tecido é denominado endocérvice, cujo formato é contínuo com o endométrio, que reveste a cavidade uterina.

O limite entre endocérvice e ectocérvice é denominado Junção Escamocolunar (JEC), que é uma linha que pode estar tanto dentro do canal cervical quanto na porção visível do colo, para dentro ou para fora do óstio, dependendo da condição hormonal da mulher, idade, paridade, entre outros fatores (TORTORA; DERRICKSON, 2016).

Alterações hormonais na puberdade e gravidez podem causar o deslocamento, ou seja, a eversão do epitélio colunar da parede mais inferior do canal endocervical em direção a ectocérvice.

Este epitélio endocervical deslocado ou evertido, que invade a ectocérvice, fica exposto a condições adversas presentes na cavidade vaginal. Assim, podem sofrer agressões por agentes biológicos, como fungos, bactérias e vírus, bem como por agentes físicos ou químicos, como aplicadores vaginais, cremes, esperma, lavagens e outros.

Para se adaptar, transforma-se gradualmente em epitélio escamoso, em um processo chamado de metaplasia, em cuja área de transformação é denominada zona de transformação.

Figura 3 – Anatomia e Fisiologia do colo do útero.

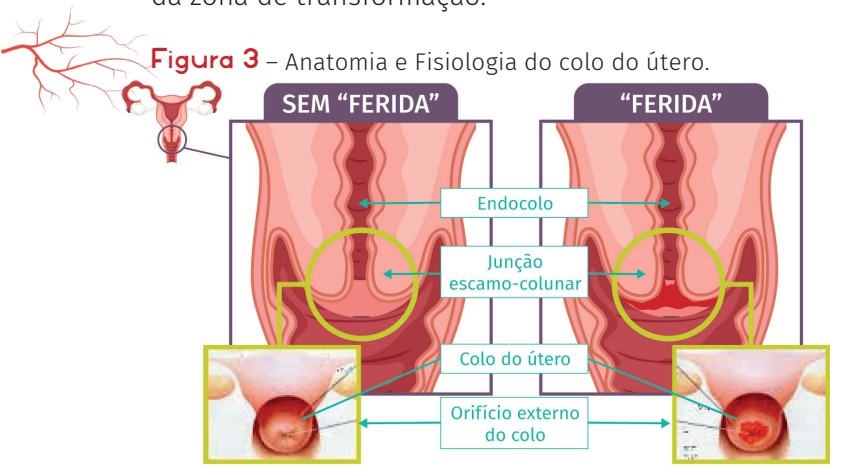

Fonte: Junqueira e Carneiro (2017).

No processo de metaplasia, o organismo recorre às células de reserva, as quais já são existentes na base do epitélio colunar e se multiplicam, formando outro tipo de epitélio. Contudo, as células de reserva são o alvo do HPV, capaz de provocar alterações que podem desenvolver um câncer (BRASIL, 2016).

Embora seja na Junção dos Epitélios Escamoso e Colunar (JEC), que se localizam mais de 90% dos cânceres de colo uterino, outras estruturas de caráter benigno podem se desenvolver neste local, como são os cistos de Naboth, os quais são consequências da obstrução dos ductos excretores das glândulas endocervicais, mas não têm significância patológica.

Outro achado bastante comum na inspeção do colo é o pólipo endocervical, que é uma projeção do epi-

télio de revestimento com um eixo central conjuntivo-vascular e podem ser causa de sangramentos. É válido ressaltar que essa estrutura não representa fator de risco para câncer e, em geral, podem ser retirados durante uma colposcopia.

Figura 4 – Zona de transformação colo do útero.

Exame de colo uterino > Colposcopia: Achados normais

ZONA DE TRANSFORMAÇÃO (ZT)

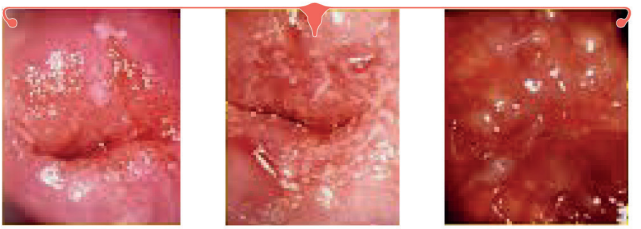

Fonte: Junqueira e Carneiro (2017).

CÂNCER DE COLO UTERINO

3

Câncer é um termo que abrange mais de 100 diferentes tipos de doenças malignas, as quais têm em comum o crescimento desordenado de células, que podem invadir tecidos adjacentes ou órgãos a distância (INCA, 2020).

Dividindo-se rapidamente, estas células tendem a ser muito agressivas e incontroláveis, determinando a formação de tumores, que podem espalhar-se para outras regiões do corpo (INCA, 2020).

Os diferentes tipos de câncer correspondem aos vários tipos de células do corpo. O câncer do colo do útero, também chamado de câncer cervical, é causado pela infecção persistente por alguns tipos do HPV (chamados de tipos oncogênicos) (INCA, 2020).

Figura 5 – Fisiopatologia do câncer.

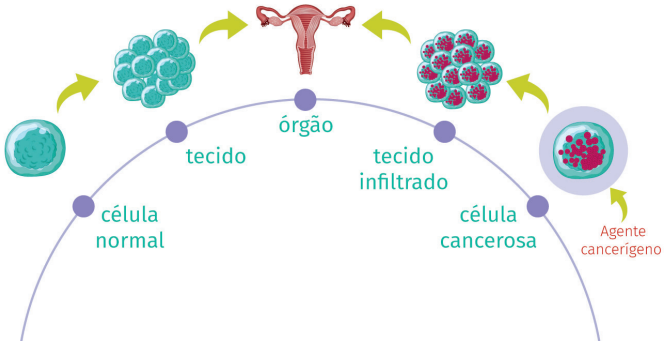

Fonte: Adaptado de INCA (2020).

Excetuando-se o câncer de pele não melanoma, é o terceiro tumor maligno mais frequente na população feminina (atrás do câncer de mama e do colorretal), e a quarta causa de morte de mulheres por câncer no Brasil (INCA, 2021).

A estimativa de casos foi de 16.590 em 2020 e o número e mortes, de acordo com o Atlas de Mortalidade por Câncer em 2019, chega a 6.596 (INCA, 2021).

A infecção genital por HPV é muito frequente e na maioria das vezes não causa doença. Em alguns casos, ocorrem alterações celulares que podem evoluir para o câncer. Essas alterações são descobertas facilmente na colpocitologia oncótica cervical e são curáveis na quase totalidade dos casos. Por isso, é importante a realização periódica do exame (INCA, 2021).

Existe uma fase pré-clínica (sem sintomas) do câncer do colo do útero, em que a detecção de lesões precursoras (que antecedem o aparecimento da doença) pode ser feita através da colpocitologia oncótica cervical (INCA, 2021).

O diagnóstico na fase inicial aumenta significativamente as chances de cura do câncer cervical. A doença é silenciosa em seu início e sinais e sintomas como sangramento vaginal, corrimento e dor aparecem em fases mais avançadas da doença (INCA, 2021).

Figura 6 - Colo do útero normal X com lesão inicial.

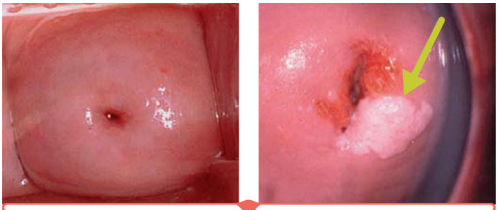

Colo do útero normal | Colo do útero com lesão inicial

Fonte: Junqueira e Carneiro (2017).

3.1 Prevenção do câncer de colo uterino

A prevenção primária do câncer do colo do útero está relacionada à diminuição do risco de contágio pelo HPV. A transmissão da infecção ocorre por via sexual, presumidamente por meio de abrasões (desgaste por atrito ou fricção) microscópicas na mucosa ou na pele da região anogenital (INCA, 2021).

Consequentemente, o uso de preservativos (camisinha masculina ou feminina) durante a relação sexual com penetração protege parcialmente do contágio pelo HPV, que também pode ocorrer pelo contato com a pele da vulva, região perineal, perianal e bolsa escrotal (INCA, 2021).

O Ministério da Saúde implementou no calendário vacinal, em 2014, a vacina tetravalente contra o HPV para meninas de 9 a 13 anos. A partir de 2017, o Ministério estendeu a vacina para meninas de 9 a 14 anos e meninos de 11 a 14 anos (INCA, 2021).

Essa vacina protege contra os tipos 6, 11, 16 e 18 do HPV. Os dois primeiros causam verrugas genitais e os dois últimos são responsáveis por cerca de 70% dos casos de câncer do colo do útero (INCA, 2021).

A vacinação e a realização do exame preventivo se complementam como ações de prevenção desse tipo de câncer. Mesmo as mulheres vacinadas, quando alcançarem a idade preconizada (a partir dos 25 anos), deverão fazer a colpocitologia oncótica cervical periodicamente, pois a vacina não protege contra todos os tipos oncogênicos do HPV (INCA, 2021).

Figura 7 – Detecção precoce.

Fonte: ICP (2021).

Rastreamento é o processo de identificação de pessoas aparentemente saudáveis que podem estar sob maior risco de doença. É uma tecnologia da atenção primária e os profissionais atuantes nesse nível de atenção devem conhecer o método (INCA, 2016).

A realização periódica da colpocitologia oncótica cervical continua sendo a estratégia mais amplamente adotada para o rastreamento do câncer do colo do útero.

COLPOCITOLOGIA ONCÓTICA CERVICAL

4

A colpocitologia oncótica cervical (também conhecida como esfregaço cérvico vaginal, exame citopatológico do colo do útero, exame de Papanicolau ou exame preventivo do colo de útero) é a principal estratégia para detectar lesões precursoras e fazer o diagnóstico precoce da doença. O exame pode ser feito em postos ou unidades de saúde da rede pública que tenham profissionais capacitados (INCA, 2011).

Sua realização periódica permite reduzir a ocorrência e a mortalidade pela doença. É indolor, simples e rápido. Pode, no máximo, causar um pequeno desconforto.

Para garantir um resultado correto, a paciente, preferencialmente, não deve ter relações sexuais (mesmo com camisinha) no dia anterior ao exame; evitando também, o uso de duchas e medicamentos vaginais nas 48 horas anteriores à realização do exame. É importante que não esteja no período menstrual, pois a presença de sangue pode alterar o resultado (INCA, 2011).

4.1 Quem deve fazer e quando fazer a colpocitologia oncótica cervical?

Todas as mulheres que tem ou já tiveram vida sexual e que estão entre 25 e 64 anos de idade. Devido à longa evolução da doença, o exame pode ser realizado a cada três anos. Para maior segurança do diagnóstico, os dois primeiros exames devem ser anuais, sendo os resultados destes normais, sua repetição só será necessária após três anos (BRASIL, 2016).

Quadro 1 - Recomendações da coleta do exame citopatológico do colo do útero diante de situações especiais.

SITUAÇÕES	O QUE FAZER
Gestantes	Seguir as recomendações de periodicidade e faixa etária como para as demais mulheres, e considerar procura ao serviço de saúde para realização de pré-natal.
Pós-menopausa	Rastreamento de acordo com as orientações para as demais mulheres. Se necessário, proceder à estrogenização previamente à realização da coleta.
Histerectomizadas	Histerectomia total por lesões benignas, sem história prévia de diagnóstico ou tratamento de lesões cervicais de alto grau: dispensa do rastreamento, se exames anteriores normais; Histerectomia por lesão precursora ou câncer do colo do útero: acompanhamento de acordo com a lesão tratada.
Imunossuprimidas	Após o início da atividade sexual com intervalos semestrais no primeiro ano e, se normais, manter seguimento anual enquanto se mantiver o fator de imunossupressão; Mulheres HIV positivas com contagem de linfócitos CD4+ abaixo de 200 células/mm3devem ter priorizada a correção dos níveis de CD4+ e, enquanto isso, devem ter o rastreamento citológico a cada seis meses.

Mulheres sem histórico de atividade sexual	Não devem ser submetidas ao rastreamento do câncer do colo do útero

Fonte: Elaborado com base em Brasil (2016).

Quadro 2 - Recomendações sobre problemas mais frequentes encontrados durante a coleta do exame citopatológico do colo do útero diante de situações especiais.

PROBLEMA	O QUE FAZER	QUEM FAZ
Ressecamento vaginal ou colpite atrófica	- A atrofia genital pode levar a resultados falso-positivos, devendo o exame na mulher menopáusica estar bem indicado para evitar ansiedade e intervenções desnecessárias. (Achados são comuns no período do climatério); - O tratamento da colpite atrófica pode ser realizado pela administração vaginal de creme de estriol 0,1%, por um a três meses. Deve ser utilizado, de preferência à noite, durante 21 dias, com pausa de sete dias, ou ainda duas vezes por semana (sempre nos mesmos dias).	Enfermeiro(a)/ médico(a)
Vaginismo	- A etiologia do vaginismo não está bem esclarecida.	Enfermeiro(a)/ médico(a)

	Causas físicas: anormalidades do hímen, anormalidades congênitas, atrofia vaginal, endometriose, infecções, lesões na vagina, tumores, doenças sexualmente transmissíveis, congestão pélvica - Considerar encaminhamento ao ginecologista caso seja identificada causa orgânica que necessite de tratamento na atenção especializada ou apoio psicológico especializado, quando necessário.	
Ectopia	No período de atividade menstrual, fase reprodutiva da mulher, geralmente, a JEC situa-se no nível do orifício externo ou para fora deste, caracterizando ectopia ou eversão. Logo, a ectopia é uma situação fisiológica, não demandando intervenções.	Enfermeiro(a)/ médico(a)
Cisto de Naboth	É decorrente da obstrução dos ductos excretores das glândulas endocervicais subjacentes, sem significado patológico, não demandando intervenções.	Enfermeiro(a)/ médico(a)

Pólipos cervicais	São projeções da mucosa do canal do colo uterino, podendo levar a sangramento vaginal fora do período menstrual e principalmente após relação sexual. Benignos na maioria dos casos. Não causam dor pélvica dispareunia ou distúrbios menstruais significativos. Encaminhar ao ginecologista para retirada em presença de queixa de sangramento desencadeado pela relação sexual, corrimento vaginal aumentado ou sangramento discreto entre as menstruações.	Enfermeiro(a)/ médico(a)

Fonte: Elaborado com base em Brasil (2016).

4.2 Fases que antecedem a coleta da colpocitologia oncótica cervical

Uma vez que o exame ginecológico e o exame preventivo podem ser a causa de preocupação ou constrangimento para muitas pacientes, faz-se necessária a humanização do atendimento através da criação de um ambiente acolhedor, no qual os profissionais atuem com cortesia e respeitem a privacidade da mulher.

É fundamental que sejam observadas as informações contidas na requisição do exame, explicando a paciente não só o significado dos termos, como também os procedimentos que serão realizados. Ressaltar

ainda, a importância de buscar o resultado do exame, ajudando, assim, a diminuir a ansiedade.

Figura 8 – Ficha de requisição do exame citpatológico (frente).

MINISTÉRIO DA SAÚDE **REQUISIÇÃO DE EXAME CITOPATOLÓGICO - COLO DO ÚTERO**

Programa Nacional de Controle do Câncer do Colo do Útero

UF CNES da Unidade de Saúde Nº Protocolo (nº gerado automaticamente pelo SISCAN)

Unidade de Saúde

Município Prontuário

INFORMAÇÕES PESSOAIS

Cartão SUS*

Nome Completo da Mulher*

Nome Completo da Mãe*

Apelido da Mulher

CPF Nacionalidade

Data de Nascimento* / / Idade Raça/cor ☐ Branca ☐ Preta ☐ Parda ☐ Amarela ☐ Indígena/ Etnia

Dados Residenciais

Logradouro

Número Complemento UF

Código do Município Município

CEP – DDD Telefone –

Ponto de Referência

Escolaridade: ☐ Analfabeta ☐ Ensino Fundamental Incompleto ☐ Ensino Fundamental Completo ☐ Ensino Médio Completo ☐ Ensino Superior Completo

ATENÇÃO: Os campos com asterisco (*) são obrigatórios

DADOS DA ANAMNESE

1. Motivo do exame*
   - ☐ Rastreamento
   - ☐ Repetição (exame alterado ASCUS/Baixo grau)
   - ☐ Seguimento (pós diagnóstico colposcópico / tratamento)

2. Fez o exame preventivo (Papanicolaou) alguma vez?*
   - ☐ Sim. Quando fez o último exame? ano
   - ☐ Não ☐ Não sabe

3. Usa DIU?* ☐ Sim ☐ Não ☐ Não sabe

4. Está grávida?* ☐ Sim ☐ Não ☐ Não sabe

5. Usa pílula anticoncepcional?* ☐ Sim ☐ Não ☐ Não sabe

6. Usa hormônio / remédio para tratar a menopausa?* ☐ Sim ☐ Não ☐ Não sabe

7. Já fez tratamento por radioterapia?* ☐ Sim ☐ Não ☐ Não sabe

8. Data da última menstruação / regra:* / / ☐ Não sabe / Não lembra

9. Tem ou teve algum sangramento após relações sexuais?* (não considerar a primeira relação sexual na vida)
   - ☐ Sim
   - ☐ Não / Não sabe / Não lembra

10. Tem ou teve algum sangramento após a menopausa?* (não considerar o(s) sangramento(s) na vigência de reposição hormonal)
   - ☐ Sim
   - ☐ Não / Não sabe / Não lembra / Não está na menopausa

EXAME CLÍNICO

11. Inspeção do colo*
   - ☐ Normal
   - ☐ Ausente (anomalias congênitas ou retirado cirurgicamente)
   - ☐ Alterado
   - ☐ Colo não visualizado

12. Sinais sugestivos de doenças sexualmente transmissíveis?
   - ☐ Sim
   - ☐ Não

NOTA: Na presença de colo alterado, com lesão sugestiva de câncer, não aguardar o resultado do exame citopatológico para encaminhar a mulher para colposcopia.

Data da coleta* / / Responsável*

rf415

Fonte: IPC (2013).

Figura 9 – Ficha de requisição do exame citpatológico (verso).

IDENTIFICAÇÃO DO LABORATÓRIO

CNES do Laboratório*

Número do Exame*

Nome do Laboratório*

Recebido em:* / /

RESULTADO DO EXAME CITOPATOLÓGICO - COLO DO ÚTERO

AVALIAÇÃO PRÉ-ANALÍTICA

AMOSTRA REJEITADA POR

- ☐ Ausência ou erro na identificação da lâmina, frasco ou formulário
- ☐ Lâmina danificada ou ausente
- ☐ Causas alheias ao laboratório; especificar: _____
- ☐ Outras causas; especificar: _____

EPITÉLIOS REPRESENTADOS NA AMOSTRA*

- ☐ Escamoso
- ☐ Glandular
- ☐ Metaplásico

ADEQUABILIDADE DO MATERIAL*

- ☐ Satisfatória

Insatisfatória para avaliação oncótica devido a:

- ☐ Material acelular ou hipocelular em menos de 10% do esfregaço
- ☐ Sangue em mais de 75% do esfregaço
- ☐ Piócitos em mais de 75% do esfregaço
- ☐ Artefatos de dessecamento em mais de 75% do esfregaço
- ☐ Contaminantes externos em mais de 75% do esfregaço
- ☐ Intensa superposição celular em mais de 75% do esfregaço
- ☐ Outros, especificar _____

DIAGNÓSTICO DESCRITIVO

DENTRO DOS LIMITES DA NORMALIDADE NO MATERIAL EXAMINADO

☐ Sim ☐ Não

ALTERAÇÕES CELULARES BENIGNAS REATIVAS OU REPARATIVAS

- ☐ Inflamação
- ☐ Metaplasia escamosa imatura
- ☐ Reparação
- ☐ Atrofia com inflamação
- ☐ Radiação _____
- ☐ Outros; especificar:

MICROBIOLOGIA

- ☐ Lactobacillus sp
- ☐ Cocos
- ☐ Sugestivo de Chlamydia sp
- ☐ Actinomyces sp
- ☐ Candida sp
- ☐ Trichomonas vaginalis
- ☐ Efeito citopático compatível com vírus do grupo Herpes
- ☐ Bacilos supracitoplasmáticos (sugestivos de Gardnerella/Mobiluncus)
- ☐ Outros bacilos _____
- ☐ Outros; especificar:

CÉLULAS ATÍPICAS DE SIGNIFICADO INDETERMINADO

Escamosas:
- ☐ Possivelmente não neoplásicas (ASC-US)
- ☐ Não se pode afastar lesão de alto grau (ASC-H)

Glandulares:
- ☐ Possivelmente não neoplásicas
- ☐ Não se pode afastar lesão de alto grau

De origem indefinida:
- ☐ Possivelmente não neoplásicas
- ☐ Não se pode afastar lesão de alto grau

ATIPIA SEM CÉLULAS ESCAMOSAS

- ☐ Lesão intra-epitelial de baixo grau (compreendendo efeito citopático pelo HPV e neoplasia intra-epitelial cervical grau I)
- ☐ Lesão intra-epitelial de alto grau (compreendendo neoplasias intra-epiteliais cervicais graus II e III)
- ☐ Lesão intra-epitelial de alto grau , não podendo excluir micro-invasão
- ☐ Carcinoma epidermóide invasor

ATIPIA SEM CÉLULAS GLANDULARES

- ☐ Adenocarcinoma "in situ"

Adenocarcinoma invasor:
- ☐ Cervical
- ☐ Endometrial
- ☐ Sem outras especificações

- ☐ OUTRAS NEOPLASIAS MALIGNAS _____
- ☐ PRESENÇA DE CÉLULAS ENDOMETRIAIS NA PÓS-MENOPAUSA OU ACIMA DE 40 ANOS FORA DO PERÍODO MENSTRUAL

Observações Gerais: _____

Screening pelo citotécnico:

Responsável*

Data do Resultado*

CPF

Fonte: IPC (2013).

O correto preenchimento do formulário de requisição de citologia oncótica é fundamental, bem como a identificação do exame com todos os dados solicitados, inclusive com os dados obtidos a partir da anamnese e exame físico.

Utilizar preferencialmente letras em caixa alta, uma vez que falhas na identificação podem comprometer por completo o trabalho posterior.

Durante o preenchimento da requisição do exame citopatológico do colo uterino, é imprescindível que o profissional de saúde realize os questionamentos contidos na seção Dados da Anamnese, uma vez que essas informações são importantes para guiar a equipe do laboratório na análise da lâmina preparada a partir da coleta do exame preventivo.

4.2.1 Identificação da lâmina

Conforme Instituto de Prevenção do Câncer (IPC, 2011) as lâminas devem ter extremidade fosca. Utilizar lápis preto nº 2 para identificar a lâmina (recomendação obrigatória para quem utiliza álcool como fixador citológico, devido a possibilidade de extravasamento nas fichas e perda de informações).

As lâminas devem ser identificadas na extremidade fosca com lápis preto nº 2, informando:

a) As iniciais do nome da mulher;

b) Número de registro da mulher na unidade;

c) Data de nascimento;

IMPORTANTE

Não utilizar: canetas hidrográficas e esferográficas, uma vez que essas tintas serão dissolvidas durante o processo de coloração das lâminas e, por isso, haverá a perda da identificação do material.

Materiais para coleta:

1. Espéculo (Tamanhos: pequeno, médio e grande);
2. Lâmina com uma extremidade fosca;
3. Espátula de Ayres;
4. Escova cervical;
5. Par de luvas - para procedimento;
6. Formulário de requisição do exame citopatológico;
7. Lápis - para identificação da lâmina;
8. Máscara Descartável;
9. Fixador apropriado;
10. Recipiente para acondicionamento das lâminas, de preferência caixinhas do próprio kit do espéculo;
11. Lençol - para cobrir a paciente;
12. Avental/Jaleco;
13. Gaze;
14. Pinça de Cheron;
15. Foco Clínico;
16. Bolas de algodão;
17. Biombo;
18. Mesa Ginecológica;
19. Escada 2 degraus;
20. Cesta de lixo (comum e contaminado).

4.2.2 Escolha do espéculo

Para Brasil (2016), a escolha do espéculo é de fundamental importância para o sucesso da coleta conforme abaixo:

1. Espéculo pequeno (número 1): utilizado para mulheres jovens ou nulíparas ou após a menopausa. As primeiras podem oferecer alguma resistência apesar de terem boa elasticidade e lubrificação vaginal (isso ocorre por medo, desconforto ou mesmo vaginismo). Nas mais maduras, o desconforto resulta do hipotrofismo decorrente da falência ovariana;

2. Espéculo médio (número 2): utilizado para mulheres em idade fértil e que já tenham tido partos vaginais;

3. Espéculo grande (número 3): utilizado em mulheres obesas, em que a adiposidade da vulva prolonga o canal vaginal, ou quando a flacidez vaginal interpõe suas paredes laterais pela luz do espéculo, impedindo a visão completa do colo uterino. Lembre-se que, o espéculo maior pode causar mais desconforto e sua introdução deverá ser ainda mais cuidadosa.

Figura 10 – Espéculos de acordo com o tamanho.

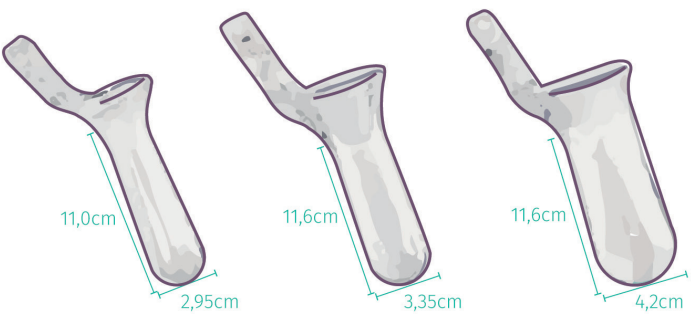

Fonte: IPC (2021).

4.3 Condições ideais para uma amostra de qualidade

1) Não estar menstruada e aguardar o quinto dia após o término da menstruação - a presença de pequeno sangramento de origem não menstrual, não é impeditivo para a coleta, principalmente em mulheres na pós-menopausa;

2) Não usar creme ou ducha vaginal, bem como não se submeter a exames intravaginais (a exemplo da ultrassonografia) por 2 dias antes do exame;

3) Evitar relações sexuais nas 24 horas que antecedem o exame.

Mulheres após a menopausa podem apresentar intensa atrofia. A introdução do espéculo, mesmo de tamanho pequeno, pode ser traumática, causando lesões vulvares e vaginais que, além de dolorosas, poderão provocar sangramento e inutilizarão o espécime obtido.

Para estas mulheres, recomenda-se preparo durante 21 dias (uso toda noite):
ESTROGÊNIOS CONJUGADOS EM BAIXA DOSE: 0,5 g de um aplicador (que contém 0,3 mg do princípio ativo);
OU
ESTRIOL VAGINAL: um grama com aplicador vaginal.

Além do maior conforto, o epitélio cervical estará sob ação estrogênica, com mais camadas, possibilitando uma amostra citológica de melhor qualidade, reduzindo o risco de diagnósticos inconclusivos como atipias de significado indeterminado.

a) Solicitar à paciente que esvazie a bexiga;

b) Fornecer um avental e disponibilizar local reservado para troca de roupa;

c) Solicitar que se deite na mesa, auxiliando-a a posicionar-se adequadamente para o exame;

d) Cobrir a paciente com o lençol;

e) Colocar as luvas;

f) Acomodar a lâmina já identificada, na mesa de apoio para receber o material colhido;

g) Deixar o recipiente com álcool a 95% / fixador próximo à lâmina já identificada.

4.3.1 Posicionamento da paciente

Para a coleta do exame a mulher fica em posição de litotomia, com as nádegas mais próximas da borda da mesa ginecológica, pois facilita a visualização e coleta de material.

O profissional deve se posicionar sentado, de frente para a mulher e para melhor visualização, posicionar o foco de luz para a genitália externa da mulher.

4.3.2 Exame físico externo

Comumente, a oportunidade da coleta do material para exame citopatológico é uma das poucas vezes em que a mulher poderá ser submetida à um exame ginecológico. Assim, deve-se fazer um minucioso exame da vulva e da região perianal, fazendo uma buscar por lesões macroscópicas, úlceras, pintas, áreas vermelhas e verrugas.

A presença de alguma dessas alterações deve motivar o encaminhamento para o médico ginecologista. Da mesma forma, antes ou depois do exame da genitália, deve ser realizado o Exame Clínico das Mamas. Lembrando, a importância de explicar para a mulher o que está sendo feito, durante todo procedimento.

4.3.3 Como realizar a introdução do espéculo

Figura 11 - Introdução do espéculo para realização do exame colpocitologia oncótica.

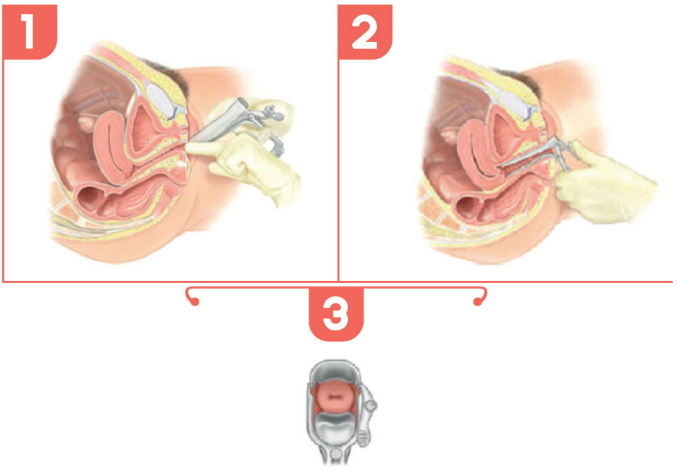

Fonte: Bickley (2018).

Introduza o espéculo na posição longitudinal ou levemente oblíqua em relação à fenda vulvar (para proteger a uretra) e gire-o delicadamente até ficar na posição transversa em relação à fenda vulvar. A resistência à introdução do espéculo pode ser vencida solicitando que a mulher realize alguma manobra de relaxamento perineal.

Posicionar o espéculo de forma a possibilitar a completa observação do colo uterino, das paredes vaginais laterais e do conteúdo vaginal.

Nem sempre essa é uma manobra fácil, principalmente em mulheres que estão tensas ou experimentando desconforto. Conte com o relaxamento passivo da musculatura perineal.

Quando perceber maior relaxamento, termine de abrir o espéculo e localize o colo.

4.4 Coleta da colpocitologia oncótica cervical

Com base nas informações do Instituto de Prevenção do Câncer (2011):

a) Verificar a existência de lesões suspeitas na vulva e vagina. Em caso positivo, lembrar de fazer o encaminhamento adequado ao final do exame;

b) Escolher o espéculo mais adequado ao tamanho da vagina da paciente;

- Introduzir o espéculo;
- Não lubrifique o espéculo com qualquer tipo de óleo, glicerina, creme ou vaselina;
- No caso de pessoas idosas, com vaginas extremamente ressecadas, recomenda-se molhar o espéculo com soro fisiológico ou água;
- Introduza-o em posição vertical e ligeiramente inclinado;
- Iniciada a introdução, faça uma rotação de 90º, deixando-o em posição transversa, de modo que a fenda da abertura do espéculo fique na posição horizontal;
- Durante a introdução do espéculo, procede-se à inspeção das paredes vaginais;
- Uma vez introduzido totalmente na vagina, abra-o lentamente e com delicadeza;
- Se tiver dificuldade para visualizar o colo, peça que a paciente tussa e tente manobras delicadas com o espéculo;
- Se, ao visualizar o colo, houver grande quantidade de muco ou secreção, retire o excesso delicadamente com uma gaze montada em uma

pinça, sem esfregar, para não perder a qualidade do material a ser colhido.

A coleta é dupla, da ectocérvice e do canal cervical, de modo que as amostras são colhidas separadamente:

- Proceda inicialmente a coleta da ectocérvice e depois a coleta da endocérvice;
- Utilize a espátula de madeira tipo Ayre, do lado que apresenta reentrância;
- Encaixe a ponta mais longa da espátula no orifício externo do colo, apoiando-a firmemente, fazendo uma raspagem na mucosa ectocervical em movimento rotativo de 360º, em torno de todo o orifício, procurando exercer uma pressão firme, mas delicada, sem agredir o colo, para não prejudicar a qualidade da amostra;
- Caso considere que a coleta não tenha sido representativa, faça mais uma vez o movimento de rotação;
- Para a coleta no canal cervical utilize a escova apropriada para coleta endocervical;
- Recolha o material, introduzindo a escova delicadamente no canal cervical, girando-a a 360º.

c) Na lâmina, já devidamente identificada, estenda o material ectocervical dispondo-o no sentido horizontal, ocupando 1/2 da parte transparente da lâmina, em movimentos de sentido único, da direita para a esquerda, esfregando a espátula com suave pressão, garantindo uma amostra uniforme;

d) Ocupando a 1/2 restante da parte transparente da lâmina, estenda o material endocervical, rolando a escova de cima para baixo, preferencialmente;

e) Evite deixar espaço livre entre as duas amostras.

Figura 12 - Técnica de coleta do exame.

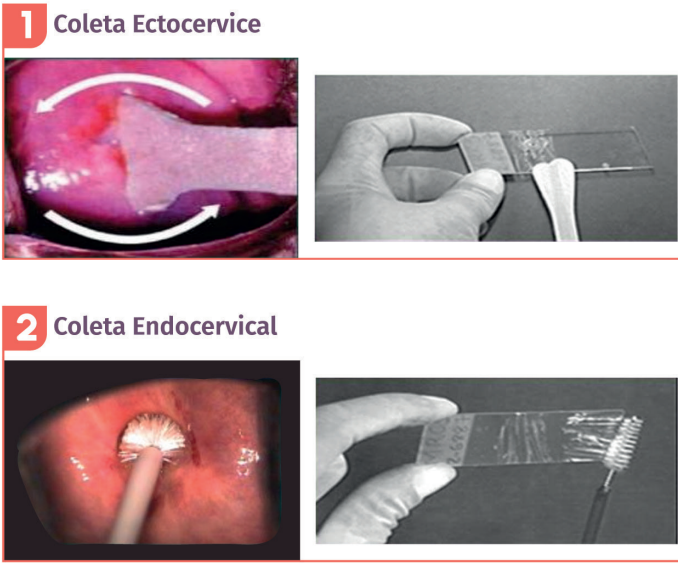

Fonte: IPC (2021).

4.4.1 Fixação do material

A fixação do esfregaço deve ser procedida imediatamente após a coleta, sem nenhuma espera. Visa conservar o material colhido, mantendo as características originais das células, preservando-as do dessecamento que impossibilitará a leitura do exame. São duas as formas usadas de fixação:

1. Álcool a 95%:

- A lâmina com material deve ser submersa no álcool a 95%, em borel ou caixa de papelão, lá permanecendo até a chegada ao laboratório;

2. Propinilglicol:

- Borrifar a lâmina com fixador, spray ou aerosol, a uma distância de até 20cm. Cobrir totalmente o esfregaço;

IMPORTANTE

a) Observar sempre as instruções de uso e o prazo de validade do fixador;

b) Manter sempre o frasco fechado. O responsável pela fixação é o álcool contido na composição do produto, que evapora com facilidade;

c) Agitar o frasco toda vez que for usá-lo para homogeneizar a solução;

d) Quando usar spray, certificar-se de que o jato foi direcionado corretamente e que cobriu todo o material a ser fixado;

e) Ventilador pode interferir na direção do jato;

f) Não deixar fixador exposto ao sol;

g) Não deixar o foco de luz próximo à lâmina. Luz e vento podem facilitar a secagem da secreção, antes desta ser coberta pelo fixador.

4.4.2 Conclusão do procedimento

Deve-se avisar a paciente que um pequeno sangramento poderá ocorrer após a coleta e, em seguida, proceder da seguinte maneira:

- Tracionar e fechar o espéculo;
- Retirar delicadamente;
- Inspecionar a vulva e o períneo;
- Retirar as luvas;
- Auxiliar a paciente a descer da mesa;
- Solicitar que ela se troque.

Orientar a paciente para que venha receber o resultado do exame, conforme a rotina da sua unidade de saúde.

4.4.3 Envio ao laboratório de citologia

a) Acondicionar as lâminas em caixas específicas para transportá-las.

b) Digitar a requisição do exame citopatológico do colo do útero no Sistema de Informação do Câncer (SISCAN), gerando protocolo e adicioná-lo à requisição para envio ao laboratório de citologia.

Segundo a Portaria/MS nº 3.388 de 30 de dezembro de 2013, regulamenta que a entrega do resultado do exame de colpocitologia oncótica cervical não deve ultrapassar o limite de 30 (trinta) dias a partir da entrada do material no laboratório.

Sendo fundamental que o município tenha o acesso ao SISCAN e imprima os resultados do exame, disponibilizando-os às usuárias do Sistema Único de Saúde (SUS).

4.5 Recomendações às usuárias

A mulher deve retornar ao local onde foi realizado o exame (ambulatório, posto ou centro de saúde) na data marcada para receber o resultado. Tão importante quanto realizar o exame é buscar o resultado e apresentá-lo ao médico ou enfermeiro.

Deve-se lembrar à usuária de comunicar à equipe qualquer mudança de endereço e telefone para o caso de ser necessário entrar em contato. Essas informações buscam evitar que mulheres com exames alterados se percam e deixem de confirmar o diagnóstico e recebam o tratamento adequado para a prevenção do câncer do colo do útero.

4.6 Recomendações para a Atenção Primária à Saúde - condutas

Quadro 3 - Resumo de recomendações para conduta inicial frente aos resultados alterados de exames citopatológicos nas unidades de atenção básica.

DIAGNÓSTICO CITOPATOLÓGICO		FAIXA ETÁRIA	CONDUTA INICIAL
Células escamosas atípicas de significado indeterminado (ASCUS)	Possivelmente não neoplásicas (ASC-US)	< 25 anos	Repetir em 3 anos
		Entre 25 e 29 anos	Repetir a citologia em 12 meses
		≥ 30 anos	Repetir a citologia em 6 meses
	Não se podendo afastar lesão de alto grau (ASC-H)		Encaminhar para colposcopia
Células glandulares atípicas de significado indeterminado (AGC)	Possivelmente não neoplásicas ou não se podendo afastar lesão de alto grau		Encaminhar para colposcopia
Células atípicas de origem indefinida (AOI)	Possivelmente não neoplásicas ou não se podendo afastar lesão de alto grau		Encaminhar para colposcopia

Lesão de Baixo Grau (LSIL)		< 25 anos	Repetir em 3 anos
		≥ 25 anos	Repetir a citologia em 6 meses
Lesão de Alto Grau (HSIL)			Encaminhar para colposcopia
Lesão intraepitelial de alto grau não podendo excluir microinvasão			Encaminhar para colposcopia
Carcinoma escamoso invasor			Encaminhar para colposcopia
Adenocarcinoma *in situ* (AIS) ou invasor			Encaminhar para colposcopia

Fonte: INCA (2016).

4.7 Recomendações para atendimentos no período da pandemia da Covid-19

Com a pandemia da doença do coronavírus (Covid-19) houve um impacto nos sistemas de saúde em todo o mundo. Os procedimentos eletivos, incluindo o rastreamento de câncer, foram suspensos na maioria dos países pela necessidade de priorização das urgências e redução do risco de disseminação do novo coronavírus (SARS-CoV-2) nos serviços de saúde.

As ações de rastreamento são imprescindíveis para garantia da adesão às diretrizes vigentes, especial-

mente em relação às recomendações de população-alvo e periodicidade. A realização de rastreamento de câncer de colo do útero fora dessas recomendações traz mais riscos do que benefícios, o que se agrava ainda mais nesse período de pandemia.

Ademais, deve ser preservada a segurança de indivíduos e profissionais de saúde de acordo com os protocolos de medidas de prevenção e proteção relativas aos efeitos da pandemia da Covid-19. Nesse sentido as seguintes recomendações devem ser observadas:

1 - De forma geral as consultas devem ser agendadas previamente, seguindo as indicações de periodicidade e faixa-etária;

2 - Os usuários devem ser reorientados a reagendar a consulta e exames caso estejam com sinais e sintomas suspeitos de Covid-19;

3 - Os usuários devem ser triados para sinais e sintomas relacionados à Covid-19 antes de chegarem à sala de espera para o atendimento;

4 - O distanciamento físico deve ser estimulado, organizado e monitorado por profissionais da unidade de saúde treinados, para evitar aglomerações nas salas de espera e nas áreas de atendimento;

5 - Deve haver limitação para entrada de acompanhantes na unidade de saúde;

6 - O ambiente, as superfícies e os equipamentos deverão ser desinfetados e limpos regularmente;

7 - Usuários e profissionais de saúde devem usar máscara facial e lavar frequentemente as mãos;

8 - Profissionais de saúde devem utilizar Equipamento de Proteção Individual (EPI) segundo orientação específica.

9 - As unidades de saúde devem agendar consultas de seguimento, evitando idas desnecessárias das usuárias às unidades de saúde para fins de marcação de novas consultas.

REFERÊNCIAS

BRASIL. Ministério da Saúde. Instituto Sírio-Libanês de Ensino e Pesquisa. **Protocolos da Atenção Básica:** Saúde das Mulheres. Brasília: Ministério da Saúde, 2016.

BRASIL. Ministério da Saúde. **Portaria Nº 3.388, de 30 de dezembro de 2013.** Redefine a Qualificação Nacional em Citopatologia na prevenção do câncer do colo do útero (QualiCito), no âmbito da Rede de Atenção à Saúde das Pessoas com Doenças Crônicas. Brasília, DF, 2013. Disponível em: https://bvsms.saude.gov.br/bvs/saudelegis/gm/2013/prt3388_30_12_2013.html. Acesso em: 09 ago. 2021.

BICKLEY, L.S. **BATES – Propedêutica Médica.** 12. ed. Rio de Janeiro: Guanabara Koogan, 2018.

INSTITUTO NACIONAL DE CÂNCER – INCA. Coordenação de Prevenção e Vigilância. Divisão de Detecção Precoce e Apoio à Organização de Rede. **Diretrizes brasileiras para o rastreamento do câncer do colo do útero.** 2. ed. rev. atual. Rio de Janeiro: INCA, 2016.

INSTITUTO NACIONAL DE CÂNCER – INCA. **O que é câncer?** Rio de Janeiro, 2020. Disponível em: https://www.inca.gov.br/o-que-e-cancer. Acesso em: 09 ago. 2021.

INSTITUTO NACIONAL DE CÂNCER – INCA. **Câncer do colo do útero.** Rio de Janeiro, 2021. Disponível em: https://www.inca.gov.br/tipos-de-cancer/cancer-do-colo-do-utero. Acesso em: 09 ago. 2021.

INSTITUTO NACIONAL DE CÂNCER – INCA. Papanicolau (exame preventivo de colo de útero). *In:* **Biblioteca Virtual em Saúde – BVS,** Ministério da Saúde, jul. 2011.

Disponível em: https://bvsms.saude.gov.br/papanicolau-exame-preventivo-de-colo-de-utero/. Acesso em: 09 ago. 2021.

INSTITUTO DE PREVENÇÃO DO CÂNCER - IPC. **Coleta de material cervical.** Fortaleza, CE, 2011. Disponível em: http://www.ipc.ce.gov.br/index.php?option=com_content&view=article&id=716&Itemid=300. Acesso em: 09 ago. 2021.

INSTITUTO DE PREVENÇÃO DO CÂNCER - IPC. **Ficha Citopatologico - Colo.** Fortaleza, CE, fev. 2013. Disponível em: http://www.ipc.ce.gov.br/index.php?option=com_phocadownload&view=category&id=61:&Itemid=247. Acesso em: 09 ago. 2021.

JUNQUEIRA, L. C.; CARNEIRO, J. **Histologia Básica. Texto e atlas.** 13. ed. Rio de Janeiro: Guanabara Koogan, 2017.

SMITH, R.; TUREK, P. J. **Sistema Reprodutor - Vol. 1:** Coleção Netter de Ilustrações Médicas. 2. ed. Rio de Janeiro: Elsevier, 2015.

TORTORA, G. J.; DERRICKSON, B. **Princípios da Anatomia e Fisiologia.** 14. ed. Rio de Janeiro: Guanabara Koogan, 2016.

Este documento utiliza as famílias tipográficas Fira Sans e Luam. As texturas da capa: a) de aquarela é de autoria de Vectorium; b) de mármore rosa é de autoria do Freepik. Os vetores utilizados para as figuras numeradas e chamadas destas e quadros são de autoria do Freepik. Elementos de páginas são autorais.

SECRETARIA DE
ESTADO DA SAÚDE

GOVERNO DO MARANHÃO

GOVERNO COM O *povo*, O MARANHÃO NUM CAMINHO *novo!*