ARTÍCULOS DE INVESTIGACIÓN

Tumores de mediastino anterior: Nuestra experiencia en el Hospital Base de Linares.

Anterior Mediastinal Tumours: Our experience in the Hospital Base of Linares.

Álvaro Riquelme Medina[1], Gonzalo Palma Guzmán[1], Texia Campos González[2], Fernando Benavides Alba[3].

Recibido el. 17 de Noviembre de 2020
Aceptado el. 24 de Diciembre de 2020

Correspondencia: Álvaro Alejandro Riquelme Medina
Correo: aalrime@gmail.com

Los autores declaran no tener conflictos de intereses en relación a este artículo. Sin fuentes de financiamiento.

RESUMEN

Introducción: Los tumores de mediastino constituyen una entidad clínica poco frecuente, generalmente asintomática. Se pueden desarrollar desde estructuras que se ubican en el compartimento anterior, medio y posterior, siendo la primera, la ubicación más usual. En los adultos, timomas y linfomas (Hodgkin y no Hodgkin) son las masas más comunes del mediastino anterior, junto al bocio endotorácico y los teratomas; todas en su conjunto son conocidas como las "4 T del Mediastino Anterior".
Casos clínicos: Se exponen tres casos clínicos de tumores de mediastino anterior, intervenidos en nuestro centro. **Discusión:** Las masas mediastínicas constituyen una entidad clínica infrecuente. La tomografía computada de tórax con y sin contraste intravenoso es utilizada para evaluar estas anormalidades descubiertas radiográficamente. El diagnóstico definitivo generalmente requiere una muestra de tejido que se obtiene mediante biopsia antes del tratamiento o como parte de una resección terapéutica planificada de toda la masa. En Chile, existen pocos trabajos recientes que muestren las características clínicas de pacientes que presentan timomas o linfomas; es por esto que se hace importante la presentación de estos casos que constituyen un aporte al conocimiento nacional.
Palabras clave: linfoma; mediastino; timoma.

ABSTRACT

Introduction: Mediastinal tumours constitute a clinical entity infrequent, generally asymptomatic. It can develop from structures localized on anterior compartment, middle and posterior, where structure localized on anterior compartment is usual. Adults tend to have thymomas and lymphomas more common in anterior mediastinal within intrathoracic goiter and teratomas. They are known as a "4T of anterior mediastinal mass".
Clinical cases: Three clinical cases of anterior mediastinal tumours are exposed in our centre.
Discussion: Mediastinal mass constitutes a clinical entity infrequent. The computed Tomography of the thorax with intravenous contrast and without intravenous contrast are used to evaluate abnormalities discover by radiography. The final diagnosis requires a fabric sample which is obtained by a biopsy before the treatment or as a part of a planned therapeutic recession. In Chile there are few recent studies that show clinical characteristics of patients with thymomas and lymphomas as a result is important to present this kind of cases due to these cases constitute to the national knowledge.

Keywords: lymphoma, mediastinum, thymoma.

(1) Estudiante de Medicina, Universidad Autónoma de Chile, Talca, Chile.
(2) Interna de Medicina, Universidad Autónoma de Chile, Talca, Chile.
(3) Cirujano Torácico, Hospital Base de Linares, Chile. MTSCCH.

INTRODUCCIÓN

Los tumores de mediastino constituyen una entidad clínica poco frecuente, generalmente asintomática(1), que se pueden desarrollar desde estructuras que se ubican en el compartimento anterior, medio y posterior, siendo la primera, la ubicación más usual.
En los adultos, los timomas y los linfomas (Hodgkin y no Hodgkin) son las masas más comunes del mediastino anterior, junto al bocio endotorácico y los teratomas; todas en su conjunto son conocidas como las "4 T del Mediastino Anterior"(2).
Los timomas representan hasta el 47% de todas las masas mediastínicas y frecuentemente son diagnosticados en etapas tempranas de evolución (I y II), por lo que suelen tener buen pronóstico (3). La mayoría de los pacientes que presentan un timoma, se encuentran entre los 40 y 60 años, con una incidencia similar entre hombres y mujeres, y si bien no se conocen factores de riesgo, se relaciona fuertemente con la miastenia gravis y otros síndromes paraneoplásicos (4). En Chile solo existe un estudio retrospectivo publicado en el año 2012 que concluye que las neoplasias epiteliales del timo son más frecuentes en pacientes femeninas, la mayoría son sintomáticos e histológicamente son timomas (5). La timectomía está indicada como tratamiento inicial en aquellos pacientes en que una resección R0 es considerada factible; por ejemplo, en aquellos pacientes con tumores completamente encapsulados, o aquellos tumores que invaden estructuras resecables como la pleura mediastinal, el pericardio o el pulmón adyacente. La esternotomía mediana es el abordaje estándar para realizar la timectomía; es preferida por la mayoría de los cirujanos torácicos y provee una excelente exposición del mediastino anterior. (6)

El linfoma de Hodgkin se presenta en alrededor de 15% de los casos de linfomas, afectando predominantemente a jóvenes (7). En Chile, según datos de la International Agency for Research on Cancer 2018, presenta una incidencia de 1.2 x 100.000 habitantes (8). El tratamiento actual logra tasas de sobrevida entre 90-96% en etapas localizadas (9)(10) y entre 80-95% en etapas avanzadas (11)(12). El linfoma de Hodgkin clásico representa el 90% de los linfomas de Hodgkin (13). Se ha descrito que en países desarrollados el subtipo esclerosis nodular corresponde al 70% dentro de los primeros. La elección del tratamiento está dada principalmente por la clasificación de Lugano. El esquema de tratamiento ABVD se utiliza en pacientes con enfermedad localizada, es decir, en aquellos pacientes en etapa I o II, logrando altas tasas de curación (7).
A continuación, presentamos la experiencia de la cirugía torácica del Hospital Base de Linares, a través de 3 casos clínicos:

CASOS CLÍNICOS

Caso clínico 1.
Paciente masculino de 62 años, con antecedentes de hipertensión arterial, sin síntomas neurológicos, refiere cuadro de neumonía en noviembre del 2019 que se estudia con radiografía torácica y se hace hallazgo de una masa mediastínica. Tras estudio con TAC se objetiva posible Timoma, sin calcificaciones, con buen plano de clivaje. Ingresa a pabellón el día 10 de marzo de 2020, realizándose timectomía transesternal sin incidentes. Se ubica un tumor de mediastino anterosuperior derecho, de aspecto timomatoso, sin invasión de estructuras vecinas y sin compromiso de la cápsula. Se extirpa masa de 9 x 7 cm, con

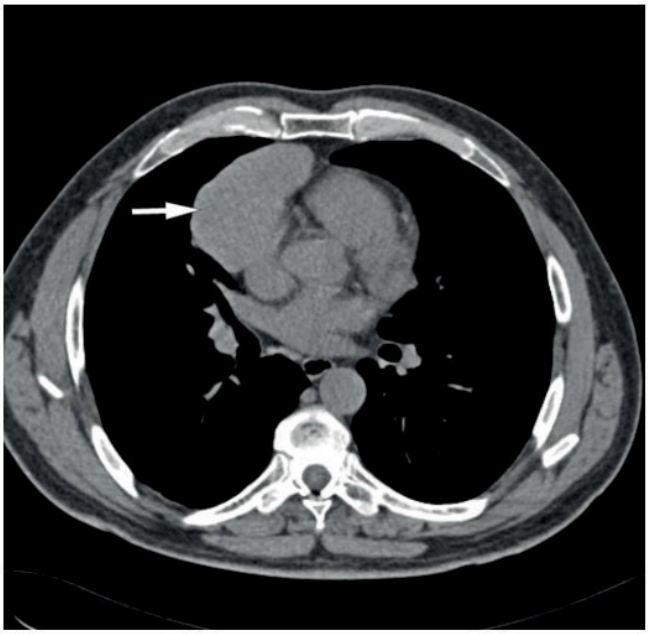

Figura 1: Tomografía computada altura de T7. Flecha blanca apunta masa mediastínica de aspecto timomatoso.

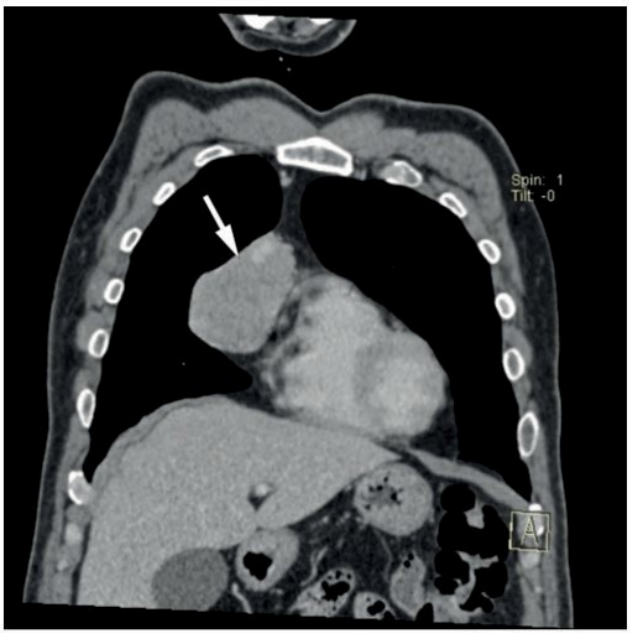

Figura 2: Corte coronal de tomografía computada evidenciando gran masa en mediastino anterosuperior.

Caso clínico 1

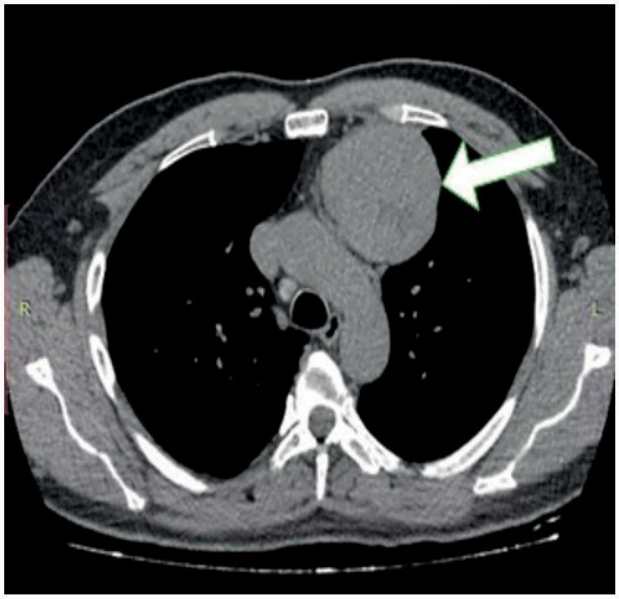

Figura 3: Tomografía computada tórax. La flecha apunta a masa mediastínica de aspecto timomatoso.

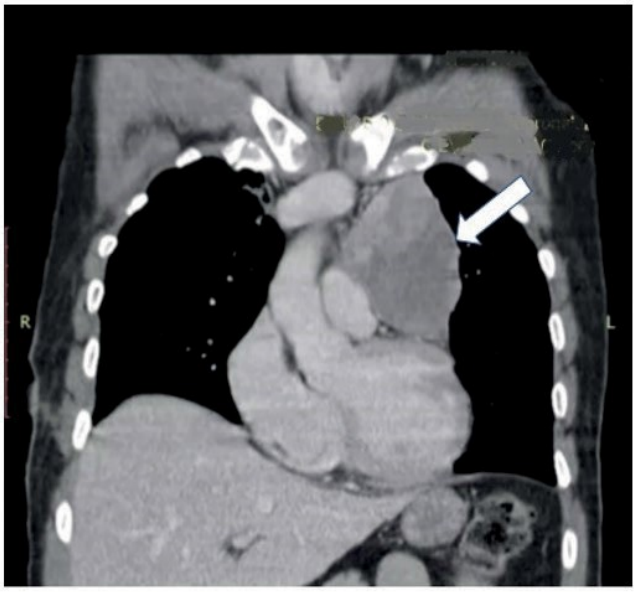

Figura 4: Corte coronal de tomografía computada, la flecha apunta a gran masa en mediastino anterosuperior.

Caso clínico 2

un peso de 170 gr, que es enviada a biopsia. Los resultados de esta última detallan un tumor grisáceo, irregular, firme, en parte liso, de 9x8x4 cm, que al corte destaca aspecto pseudonodular, sin permeación linfovascular, sin permeación venosa y sin compromiso de la cápsula. El análisis del estudio inmunohistoquímico confirmó el diagnóstico de timoma de subtipo B1.
El paciente evoluciona de manera positiva. Se otorga el alta al 5to día postoperatorio. Luego de 3 meses se mantiene estable y sin síntomas. Es citado a control anual luego de la intervención.

Caso clínico 2.
Paciente de 54 años, sin antecedentes mórbidos conocidos, presenta cuadro de neumonía asociado a COVID-19. Tomografía computada de esa hospitalización evidencia masa mediastínica sugerente de timoma, más nódulo pulmonar en lóbulo medio. Evolución favorable. Se controla en policlínico de cirugía torácica en septiembre de 2020 y se interviene el 20 de octubre de 2020 cuando se realiza timectomía transesternal y resección del nódulo pulmonar. Se extrae masa en mediastino anterosuperior izquierdo de consistencia gomosa, de 7x7 cm y 310 gr de peso, junto a nódulo pulmonar sin incidentes. Biopsia evidencia un tumor grisáceo, amarillento, firme, circunscrito de 10 x 9 x 4,5 cm, con permeación linfovascular poco extensa, sin permeación venosa ni presencia de neoplasia en bordes de resección. Además, un nódulo pulmonar grisáceo, opaco, firme, circunscrito, fibrocalcificado de 0,9 cm de diámetro mayor. El análisis de estudio inmunohistoquímico confirmó el diagnostico de timoma subtipo B1.
El paciente evoluciona de manera positiva y se otorga el alta al 6to día posoperatorio. La semana siguiente acude a primera consulta en policlínico, se mantiene estable y sin síntomas.

Caso clínico 3.
Paciente varón de 34 años, sin antecedentes mórbidos conocidos, que inició enfermedad hace un mes, caracterizada por dolor esternal y tos seca e irritativa, que se asoció a respiración ruidosa. Consulta a facultativo que deriva a Hospital Base Linares por tumor de mediastino anterior con radiografía y TAC de tórax, que evidencian una masa en mediastino anterior de 12x12x7 cm, que desplaza cámaras cardíacas derechas rodeando la aorta parcialmente, la arteria pulmonar derecha y comprimiendo la vena cava superior. Además, se constatan adenopatías paratraqueales derechas, prevasculares y presenta derrame pleural derecho de mediana cuantía. Se toma biopsia core percutánea el
22 de septiembre de 2020 de la lesión mediastínica que es reportada como linfoma Hodgkin clásico con esclerosis nodular, derivándose al Hospital Regional de Talca para su tratamiento. Dos días más tarde recibe evaluación por
hematología en Hospital Regional de Talca donde se le realiza biopsia de medula ósea en cresta ilíaca derecha más mielograma, diagnosticándose pancitopenia con posible síndrome mielodisplásico. Al séptimo día post evaluación hematológica, se presenta el caso a comité médico por tratarse de un linfoma Hodgkin masa bulky, donde se decide hospitalizar para iniciar tratamiento de 4 ciclos de ABVD más radioterapia de campos comprometidos y se le solicitará PET-CT una vez terminado el tercer ciclo.

DISCUSIÓN

Las masas mediastínicas constituyen una entidad clínica

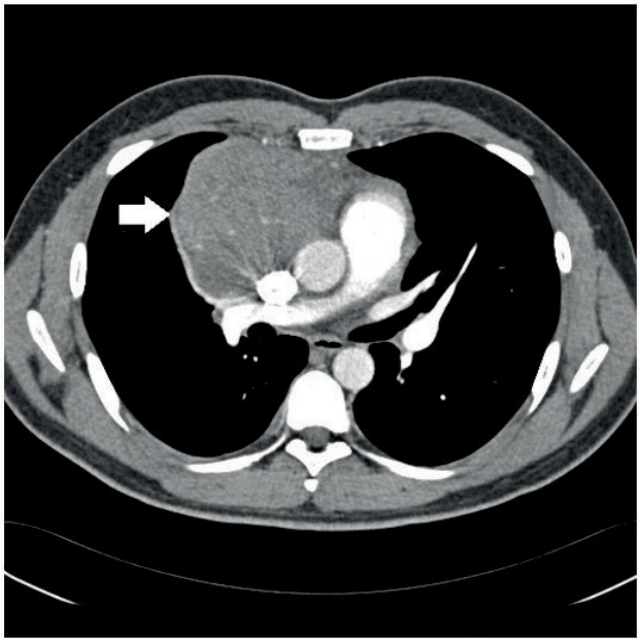

Figura 5: Tomografía computada de tórax. Flecha blanca apunta masa mediastinal anterior.

Figura 6: Biopsia core percutánea. Procedimiento reporta linfoma Hodgkin Clásico con esclerosis nodular.

Caso clínico 3

poco frecuente que generalmente se manifiestan de forma asintomática. En la literatura se describe que la presentación inicial de una masa mediastínica está dada de tres formas: en un primer caso nos encontramos con incidentalomas, los que son descubierto a través de estudio de imágenes por otras causas. En un segundo caso pueden presentarse con síntomas, los que dependerán de los efectos de masa del tumor, incluyendo tos, estridor, hemoptisis, dolor, disfagia, etc. En un tercer caso, podemos encontrarnos con efectos sistémicos como fiebre, sudor nocturno o pérdida de peso (14).

La combinación de historia clínica y examen físico apoyados por exámenes de laboratorio y estudio de imágenes son parte de la evaluación inicial de una masa mediastinal. Adicionalmente los marcadores tumorales pueden ayudar al diagnóstico especifico de la patología, y la biopsia de tejidos

ya sea percutánea, endobronquial o quirúrgica pueden ser necesarias para confirmar una sospecha clínica antes de establecer un plan terapéutico.

La tomografía computada de tórax con y sin contraste intravenoso típicamente se usa para evaluar estas anormalidades descubiertas en radiografías. En muchos casos ni siquiera se requieren más imágenes para evaluar la masa mediastínica. Nos muestra la localización de la masa, el tamaño, la relación con otras estructuras, las características del tejido, incluyendo la presencia de grasa, fluidos o calcificaciones, incluso información detallada de invasión o compresión de estructuras aledañas, por lo que se considera fundamental para planificar el tratamiento y preparar al paciente para la posible resección.

El diagnóstico definitivo generalmente requiere de una muestra de tejido que se obtiene mediante biopsia antes del tratamiento o como parte de una resección terapéutica planificada de toda la masa.

La decisión de la biopsia puede ser difícil cuando un paciente claramente tiene una masa de mediastino anterior resecable pero el escenario clínico no permite distinguir definitivamente entre un timoma y un linfoma. Se prefiere entonces, cuando se sospecha un linfoma hacer el diagnóstico con biopsia incisional. Se expone al paciente a un alto riesgo al renunciar a la biopsia incisional y por ello no obtener un diagnóstico previo a la resección, ya que está la posibilidad de que el cirujano reseque un linfoma que podría haberse manejado con un tratamiento no quirúrgico. Por otra parte, la biopsia de un timoma encapsulado puede causar diseminación del tumor. Aunque esta situación es rara, se ha reportado en la literatura la diseminación del tracto por donde pasó la aguja y pared torácica, (15) haciendo que los casos que podrían haber sido tratados con cirugía curativa, ya no lo fueran, sin la adición de radioterapia adyuvante, e incluso situaciones peores, donde se produce diseminación a la cavidad pleural, pasando de una enfermedad curable a un paciente que presentará múltiples recurrencias durante toda su vida. Es por eso que esta decisión debe ser discutida con el radiólogo intervencional, para evitar preferir una ruta transpleural al realizar el procedimiento percutáneo.

La vía de abordaje para la timectomía estará determinada por el tamaño, localización y naturaleza del tumor, junto a la experiencia del cirujano y su experticia. (16) Un abordaje mínimamente invasivo se reserva generalmente para tumores de menos de 4 a 5 cm de tamaño, sin embargo, no hay criterios definidos y este abordaje no está disponible en todos los centros. La toracotomía es el abordaje estándar para las masas mediastinales medias y posteriores, y también se utiliza en masas mediastinales anteriores si ésta, se encuentra completamente contenida en uno de los dos lados del tórax y no cruza la línea media. (17)(18)

Establecer el diagnóstico de linfoma, generalmente requiere de una biopsia core percutánea para la citometría de flujo; se prefiere ésta por sobre la punción de aguja fina, ya que diferencia mejor histológicamente entre los posibles diagnósticos. (19)

La selección inicial del tratamiento se basa en la etapa y los factores pronósticos descritos en la clasificación de Lugano (20). En aquellos pacientes con etapas tempranas de la enfermedad (I-II), existe una subestratificación que diferencia entre aquellos con pronóstico favorable y desfavorable, basadas en la presencia o ausencia de ciertas características como la edad, síntomas sistémicos (síntomas B), número de sitios comprometidos y grandes adenopatías mediastinales. La definición que utiliza nuestro centro responde a la de la EORTC que define el límite de una etapa de pronóstico favorable como pacientes de 50 o menos años, sin grandes adenopatías mediastinales, con tasas de eritrosedimentación de menos de 50 mm/h y sin síntomas sistémicos; o con tasas de eritrosedimentación menores a 30 mm/h con dos síntomas sistémicos; y enfermedad limitada a tres o menos regiones. (21) (22)

Pacientes que no caen dentro de esta categoría, son considerados como de pronóstico desfavorable.

Pacientes con enfermedad y pronóstico favorable suelen tener evoluciones aceptables con terapias menos intensivas que en aquellos pacientes con pronóstico desfavorable en etapas tempranas o derechamente etapas avanzadas de enfermedad. (23)

Pacientes con enfermedades en etapas tempranas son tratados con una combinación de quimioterapia más radioterapia, y a pesar de la disponibilidad de guías de tratamiento del linfoma de Hodgkin, se debe buscar siempre un tratamiento individualizado para cada tipo de paciente. (23)

En Chile, existen pocos trabajos recientes que muestren las características clínicas de los pacientes que presentan timomas o linfomas; es por esto, que se hace importante la presentación de estos casos que constituyen un aporte al conocimiento nacional. Esta serie de casos presenta una experiencia pionera en el Hospital Base de Linares. La inclusión de la cirugía torácica en este centro aparece como una respuesta a las necesidades de la población de la 7ma región, lo que disminuye el tiempo de diagnóstico, costos de movilización e intervención, conllevando a patologías resueltas eficazmente, lo que sin duda constituye un beneficio para los pacientes de nuestra región.

RESPONSABILIDADES ÉTICAS

Protección de personas y animales.
Los autores declaran que para esta investigación no se han realizado experimentos en seres humanos ni en animales.

Confidencialidad de los datos.
Los autores declaran que en este artículo no aparecen datos de pacientes.

Conflictos de interés: no hay.

AGRADECIMIENTOS

- Agradecemos al Dr. José Schalper P., médico anatomopatólogo, por su contribución en el diagnóstico e información de la anatomía patológica de todos los casos presentados.

- Agradecemos al Dr. Hernán Valenzuela V., médico jefe de radiología del Hospital Base de Linares, por su contribución imagenológica en este trabajo.

BIBLIOGRAFÍA

1. Benavides, S., 2005. Tumores de mediastino. Medwave, 5(1).
2. Rashidfarokhi M, Gupta J, Leytin A, Epelbaum O. Ectopic anterior mediastinal pathology in the chest: Radiologic-pathologic correlation of unexpected encounters with the "terrible Ts". J Clin Imaging Sci. 2016;6(49):49.
3. Duhalde Sch I, Jiménez V. L, Carpio P. D. Timomas: A propósito de un caso clínico. Cuadernos de Cirugía. 2002;16(1):58-63.
4. Safieddine N, Liu G, Cuningham K, Ming T, Hwang D, Brade A et al. Prognostic Factors for Cure, Recurrence and Long-Term Survival After Surgical Resection of Thymoma. Journal of Thoracic Oncology. 2014;9(7):1018-1022.
5. González L Roberto, Santolaya C Raimundo, Jadue T Andrés, Prats M Rafael, Mordojovich R Gerardo, Rodríguez D Patricio. Thymic epithelial tumors: Retrospective review of 54 patients. Rev Chil Cir [Internet]. 2012 Dec ; 64(6): 535-545.
6. Jaretzki A, Steinglass K, Sonett J. Thymectomy in the Management of Myasthenia Gravis. Seminars in Neurology. 2004;24(01):49-62.
7. Cabrera C. M, Puga L. B, Torres V, Salinas M. Evaluación del tratamiento de linfoma de Hodgkin con esquema ABVD en Chile. Revista médica de Chile. 2019;147(4):437-443.
8. Global Cancer Observatory [Internet]. Gco.iarc.fr. 2020. Disponible en: https://gco.iarc.fr/
9. Bonadonna G, Bonfante V, Viviani S, Di Russo A, Villani F, Valagussa P. ABVD Plus Subtotal Nodal Versus Involved-Field Radiotherapy in Early-Stage Hodgkin's Disease: Long-Term Results. Journal of Clinical Oncology. 2004;22(14):2835-2841.
10. Engert A, Plütschow A, Eich H, Lohri A, Dörken B, Borchmann P et al. Reduced Treatment Intensity in Patients with Early-Stage Hodgkin's Lymphoma. New England Journal of Medicine. 2010;363(7):640-652.
11. Duggan DB, Petroni GR, Johnson JL, Glick JH, Fisher RI, Connors JM, et al. Randomized comparison of ABVD and MOPP/ABV hybrid for the treatment of advanced Hodgkin's disease: Report of an intergroup trial. J Clin Oncol 2003; 21: 607-14.
12. Federico M, Luminari S, Iannitto E, Polimeno G, Marcheselli L, Montanini A, et al. HD2000 Gruppo Italiano per lo Studio dei Linfomi Trial. ABVD compared with BEACOPP compared with CEC for the initial treatment of patients with advanced Hodgkin's lymphoma: Results from the HD2000 Gruppo Italiano per lo Studio dei Linfomi Trial. J Clin Oncol 2009; 27: 805-11.
13. Laurent C, Do C, Gourraud P, de Paiva G, Valmary S, Brousset P. Prevalence of Common Non-Hodgkin Lymphomas and Subtypes of Hodgkin Lymphoma by Nodal Site of Involvement. Medicine. 2015;94(25):e987.
14. Shields TW. Overview of primary mediastinal tumors and cysts. In: General Thoracic Surgery, 6th ed, Shields TW, LoCicero III J, Ponn RB, Rusch VW (Eds), Lippincott Williams & Wilkins, Philadelphia 2005. Vol 2, p.2489.
15. Nagasaka T, Nakashima N, Nunome H. Needle tract implantation of thymoma after transthoracic needle biopsy. Journal of Clinical Pathology. 1993;46(3):278-279.
16. Davenport E, Malthaner RA. The role of surgery in the management of thymoma: a systematic review. Ann Thorac Surg. 2008;86(2):673–84.
17. Burt BM, Yao X, Shrager J, Antonicelli A, Padda S, Reiss J, et al. Determinants of complete resection of thymoma by minimally invasive and open thymectomy: Analysis of an international registry. J Thorac Oncol. 2017;12(1):129–36.
18. Falkson CB, Bezjak A, Darling G, Gregg R, Malthaner R, Maziak DE, et al. The management of thymoma: a systematic review and practice guideline. J Thorac Oncol. 2009;4(7):911–9.
19. He Y, Ji X, Xie Y, He B, Xu X, Chen X, et al. Clinical application of ultrasound-guided core needle biopsy with multiple punches in the diagnosis of lymphoma. World J Surg Oncol. 2015;13(1):126.
20. Cheson BD, Fisher RI, Barrington SF, Cavalli F, Schwartz LH, Zucca E, et al. Recommendations for initial evaluation, staging, and response assessment of Hodgkin and non-Hodgkin lymphoma: the Lugano classification. J Clin Oncol. 2014;32(27):3059–68.
21. Cosset JM, Henry-Amar M, Meerwaldt JH, Carde P, Noordijk EM, Thomas J, et al. The EORTC trials for limited stage Hodgkin's disease. The EORTC Lymphoma Cooperative Group. Eur J Cancer. 1992;28A(11):1847–50.
22. Hoppe R, LaCasce A. Treatment of favorable prognosis early (stage I-II) classic Hodgkin lymphoma [Internet]. UpToDate. 2020. Available from: https://www.uptodate.com/contents/treatment-of-favorable-prognosis-early-stage-i-ii-classic-hodgkin-lymphoma?topicRef=4761&source=see_link
23. Canellos G, Ng A. Overview of the treatment of classic Hodgkin lymphoma in adults .[Internet]. UpToDate. 2020. Available from: https://www.uptodate.com/contents/overview-of-the-treatment-of-classic-hodgkin-lymphoma-in-adults?search=lymphoma&source=search_result&selectedTitle=3~150&usage_type=default&display_rank=3