Casos Clínicos

Microlitiasis testicular múltiple bilateral asociado a hidrocele izquierdo en un joven de 26 años de edad. Informe de caso y revisión de la literatura.

Miguel J Ochoa Andrade 1, Alex X Molina Sarabia 1, Kevin S Miranda Suárez 1, Diego F López Briones 2, Ricardo R López Jácome 3, Gustavo R Morales Vela 4

1 Medicina General. Distrito 14D05 Taisha-Salud; Distrito 05D03 Pangua – Salud; Distrito 16D01 Pastaza, Mera, Santa Clara – Salud
2 Medicina General. Centro Clínico Quirúrgico Ambulatorio Central Quito-IESS
3 3Medicina Interna y Emergenciología. Universidad Central del Ecuador, 4Dirección del Hospital del Día. Universidad Central del Ecuador.
4 Dirección del Hospital del Día. Universidad Central del Ecuador.

Resumen

La microlitiasis testicular (MT) es una patología usualmente diagnosticada de forma incidental; en el país no existen reportes de esta entidad en adultos. La bibliografía informa mayor incidencia en individuos de raza negra, sin precisar la etiología; se asocia a subfertilidad e infertilidad. Es controversial su relación con neoplasias testiculares. Se presenta un caso clínico, se describe diferentes asociaciones clínicas y se plantea una posible conducta terapéutica ante esta enfermedad.

Palabras clave: microlitiasis testicular (MT), hidrocele, infertilidad, neoplasia testicular, hallazgo incidental.

Abstract

Testicular microlithiasis (TM) is a pathology usually diagnosed incidentally. In Ecuador, there are not reports of this entity in adults. Scientific reports indicate a higher incidence in African-American individuals, without specifying the etiology; testicular microlithiasis is associated with subfertility and infertility. Its relationship with testicular neoplasms is controversial. Here we present a clinical case, it's different clinical associations, and a possible therapeutic conduct.

Key words: testicular microlithiasis (TM), hydrocele, infertility, testicular neoplasm, incidental findings.

Introducción

La Microlitiasis Testicular (MT) es una entidad caracterizada por la presencia de múltiples imágenes puntiformes hiperecogénicas. La literatura médica ha demostrado que la MT representa entre un 2,7% a 5% de los hallazgos ecográficos testiculares. Se han descrito patrones de presentación como la MT difusa, focal, intra-periductal y/o con apéndices testiculares congestivos. La MT puede aparecer de forma incidental, asociada con hidrocele en un 35%, así como a cáncer testicular que aún es controversial. La historia clínica del paciente y sus datos ecográficos son fundamentales por la infrecuencia de esta patología y por el alto riesgo de infertilidad y/o neoplasia testicular. De acuerdo a la revisión de la literatura se considera un algoritmo de manejo y realización de exámenes complementarios de acuerdo al contexto clínico del paciente (1-3)

Epidemiología

De acuerdo a un Metanálisis en el 2015, las prevalencias de MT fueron: 14,1% en afroamericanos, 8,5% en hispanos, 5,6% en asiáticos o isleños del Pacífico, 4,2% en blancos, y 5,2% de habitantes no identificados. En la mayoría de casos, la presentación clínica bilateral es más frecuente que la unilateral con el 54.2% (5).

En Ecuador no existen estadísticas de MT en pacientes adultos, sin embargo, se encontró reportes de tumores malignos testiculares en pacientes entre 25-34 años, que estuvieron asociados a MT (6). A nivel pediátrico existe un estudio de casos con MT donde se reporta una prevalencia menor al 1% en pacientes entre 10-14 años. En este estudio se reporta túbulos seminíferos aumentados de tamaño con escaso estroma interpuesto, sin evidencia de malignidad (7).

Etiología

La etiología de la MT es desconocida, se han propuesto varias teorías, como el depósito de glucoproteínas como colágeno, alrededor de microdepósitos de cristales de hidroxiapatita que ocupa la luz tubular seminífera con signos de atrofia, por actividad anormal de las células de Sertoli. Hay estudios que describen la presencia de microdepósitos extratubulares, que por depósito progresivo de nuevas sustancias comprimen epitelio de túbulos seminíferos (1,8)

Genéticamente se han reportado casos clínicos de mutaciones en el gen GALNT3, que codifican el polipéptido N-acetylgalactosaminyltransferase 3 (GalNAc-T3), mismo que podría actuar en los depósitos de calcio (9)

Las causas de la MT no están del todo claras, los mecanismos fisiopatológicos probables, se describen más adelante.

Anatomía testicular ecográfica normal

La ultrasonografía es la modalidad de imagen no invasiva, ideal para la evaluación de anormalidades del escroto y su contenido. Los testículos son una estructura ovoide que miden aproximadamente 5 x 3 x 2 cm (largo x alto x ancho) cada uno, con una ecogenicidad intermedia homogénea. En su borde supero posterior del testículo se encuentra una estructura alargada en forma de coma correspondiente al epidídimo (2,10).

El testículo y el epidídimo se encuentran encerrados por una cápsula fibrosa denominada túnica albugínea que en la ecografía se observa como una delgada banda ecogénica que delinea el testículo dentro de cada hemiescroto, y ésta a su vez está cubierta por la túnica vaginal. La túnica albugínea se extiende al testículo posteromedial para formar el mediastino testicular que contiene conductos, vasos sanguíneos y nervios. Varios septos fibrosos se extienden desde el mediastino testicular para dividir en múltiples lóbulos pequeños al testículo, mismos que convergen para formar túbulos rectos, conductos testiculares que se abren a la red de testis que se identifica como un área hipoecogénica adyacente al testículo del mediastino (2,10)

De la red de testis, salen los conductos eferentes y drenan hacia la cabeza del epidídimo, donde convergen en un único conducto dentro del cuerpo epididimal que sale de la cola del epidídimo como el conducto deferente, éste luego se dirige hacia arriba dentro del canal inguinal como parte del cordón espermático que contiene nervios, conductos linfáticos, arterias (testicular, deferente y cremastérica) y el plexo venoso pampiniforme. En la ecografía, el cordón espermático aparece como una banda altamente ecogénica dentro del canal inguinal (2,10)

Las microcalcificaciones pueden ocupar cualquiera de estas estructuras anatómicas, y como recomendación se deberá tomar en cuenta las asociaciones clínicas iniciales como el varicocele, hidrocele, infertilidad, entre otras, ya

que la MT es un hallazgo incidental en la mayoría de los casos (2, 10,11)

Fisiopatología

Los mecanismos fisiopatológicos que conducen a la formación de microcalcificaciones aún no se conocen por completo, recientemente se ha comprobado que estructuras similares a bacterias de tamaño micrométrico están implicados en el proceso de microcalcificaciones patológicas detectadas previamente en muestras de semen de pacientes con MT. Xia-Cong y colaboradores sugieren que estas estructuras similares a bacterias serían la causa de microcalcificaciones patológicas. Estas estructuras tienen la capacidad de formar minerales de fosfato de calcio los cuales podrían invadir los túbulos seminíferos e inducir el fenotipo de esta patología. Al microscopio electrónico se ha reportado partículas similares a microbios cultivados esferoidales y de aproximadamente 80-200 nm de tamaño con pared celular aparentemente gruesa, que son características homoplásticas de las nano partículas humanas descritas en estudios previos (12)

Asociaciones clínicas más frecuentes

Existe evidencia reportada acerca de la asociación de la MT y otras patologías testiculares tales como hidrocele, en el cual se presentan hasta en el 35% de casos, el varicocele es identificable en aproximadamente 14 al 15% de casos con MT y la orquiepididimitis está relacionada hasta en 7% de los mismos (1,2)

Se ha observado una prevalencia ocho veces mayor de neoplasia testicular primaria en pacientes con MT que en pacientes con tumores de células germinales (11). Sin embargo, existe datos controversiales en relación a la asociación entre MT y cáncer testicular (13).

La MT ha sido asociada con oligospermia, azoospermia, túbulos seminíferos de tamaño pequeño, los mismos que pueden obstruirse e interferir en la fertilidad (8). La MT también puede presentarse con disminución de parámetros en el espermatograma como contaje de espermatozoides, motilidad total y porcentaje de motilidad progresiva (14)

Además la MT según evidencia reportada se encuentra en estrecha relación en diferentes escenarios como Síndrome de Down con una prevalencia de hasta el 36% frente a individuos sanos, en pacientes con Síndrome de McCune Albright la cual se presenta hasta en el 29% de pacientes con esta enfermedad congénita, y criptorquidia con un 4,6% entre las más habituales (13)

Diagnóstico: patrones ecográficos testiculares

La descripción clásica de la MT corresponde a la presencia de más de cinco microlitiasis en el parénquima testicular con tamaños de entre 1-3 mm. De acuerdo a la literatura se ha propuesto clasificar la MT según patrón ecográfico. Se describen dos formas de presentación, la MT difusa, focal y según el número de microlitos se establecen cuatro grados del 1-4 (1)

Caso clínico

Se trata de un paciente de 26 años de edad, soltero, nacido y residente en Quito, provincia de Pichincha, Ecuador; acude a consulta externa del Hospital del Día de la Universidad Central del Ecuador por presentar molestia testicular izquierda. Antecedentes patológicos personales y familiares no refiere. Signos vitales dentro de parámetros normales. Al examen físico, masa reductible en escroto izquierdo, masa no dolorosa. Se planteó como hipótesis diagnóstica hidrocele izquierdo versus una hernia inguino-escrotal. (Tabla 1).

Tabla 1. Características clínicas presentes durante la anamnesis y examen físico.

Presentación de características clínicas
Molestia testicular izquierda
Sensación de masa reductible
Masa reductible en escroto izquierdo
Masa no dolorosa a la palpación

La ecografía testicular mostró ambos testículos en escroto, de forma y tamaño conservados, Figura 1. Presencia de múltiples pequeñas imágenes puntiformes hiperecogénicas bilateralmente, en número mayor a 20 sugestivas de micro-litiasis testicular. Testículo derecho de tamaño 4,5 x 2,1 cm; testículo izquierdo de 3,7 x 1,5 cm. Epidídimo izquierdo con presencia de líquido. Epidídimo derecho de aspecto normal. Plexo pampiniforme de características normales. Ecografía testicular confirma hidrocele izquierda.

Se solicitó como exámenes complementarios la realización de marcadores tumorales como alfafetoproteína, antígeno carcinoembrionario y espermatograma. Como tratamiento celecoxib por razones necesarias y uso de

Gráfico 1. Fotografía de Ecografía testicular tomado en el Área de Imagenología de la Universidad Central del Ecuador. Visualización de microlitos testiculares múltiples bilateral (flechas)

Hospital del Día. Universidad Central del Ecuador. Área de Imagenología

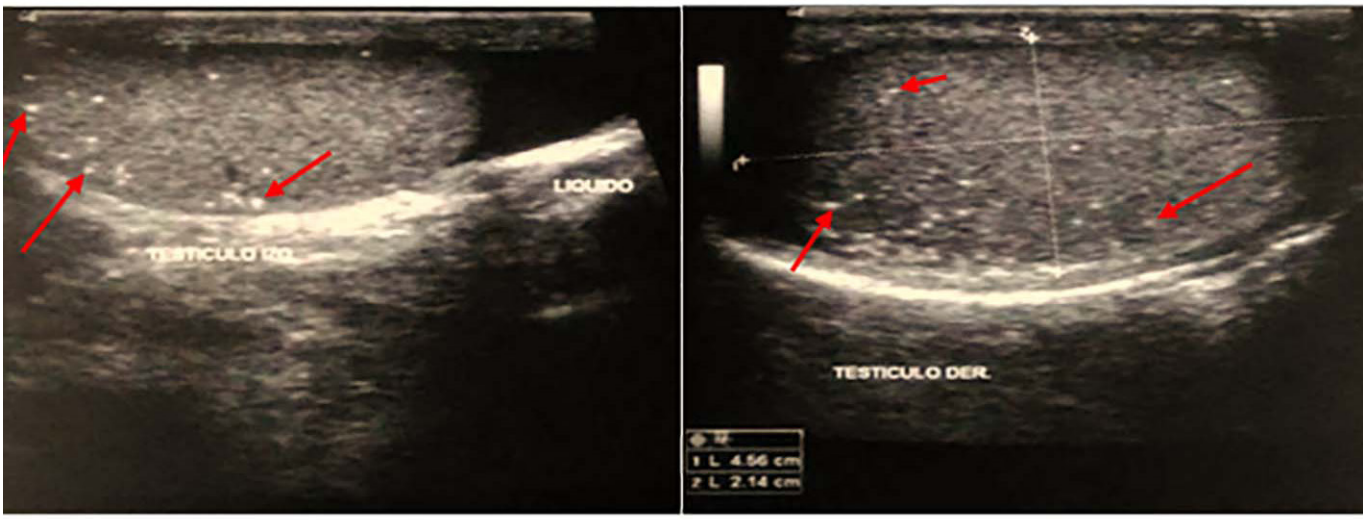

Figura 1. Ecografía Testicular. Hidrocele testicular izquierda. Microlitos testiculares múltiples bilateral.

suspensorio clínico. En el presente artículo no reportamos los resutlados de los mencionados exámenes debido a que el paciente no asistió a consulta de seguimiento.

Discusión

A través de hallazgos ecográficos incidentales, en el caso clínico presentado se logró determinar la MT bilateral, misma que puede asociarse a hidrocele o varicocele, entre otras, y puede ser indicativa de neoplasia testicular.

La relevancia clínica del hallazgo de MT radica en su asociación con la neoplasia testicular coexistente, aunque la fuerza de la asociación y la evidencia de vínculos relacionados entre estas condiciones siguen siendo controvertidas (15)

La importancia clínica inicial es clave, debería ponerse mucho énfasis en el examen físico. La MT podría estar asociada además al síndrome de Down, al síndrome McCune-Albright o a otros síndromes endocrinológicos, he ahí la importancia de las características clínicas presentes.

Se ha sintetizado evidencia de diversos estudios con nivel de evidencia I, II y III, mismos que demuestran diversas asociaciones con la MT, y que se requiere de mayor investigación. Actualmente existe cierto grado de desconocimiento sobre la etiología y fisiopatología, las cuales se ha intentado explicar, con reportes más actuales para un mejor entendimiento y aprendizaje de esta patología catalogada como incidental en la actualidad.

En Ecuador, no hay registros de MT, sin embargo, se ha reportado la presencia de tumores malignos testiculares asociados a MT (6). Cooper et al. observaron la asociación entre MT y neoplasia testicular después de la pubertad, por lo que se recomienda comenzar el cribado desde la adolescencia.

Recomendamos a los profesionales de la salud que se investigue MT como una patología que puede estar asociada a neoplasia testicular o infertilidad. Proponemos revisar las asociaciones clínicas más frecuentes, valorar el contexto de MT y finalmente plantear un algoritmo de manejo clínico y radiológico individualizado para cada paciente.

En la Figura 2 se presenta un posible esquema de manejo de pacientes con MT de acuerdo a su edad. Ante pacientes menores de 15 años independientemente que tengan antecedentes familiares de neoplasia testicular, problemas de infertilidad, trisomía 21 o síndrome McCune Albright se deberá realizar tamizaje mediante la realización de ecografía testicular, y seguimiento de los mismos hasta la edad adulta una o dos veces al año[1]. En pacientes mayores de 15 años con evidencia clínica de alteración estructural genital como hernia inguinal, hidrocele,

Figura 2. Conducta de actuación ante el hallazgo de Microlitiasis testicular

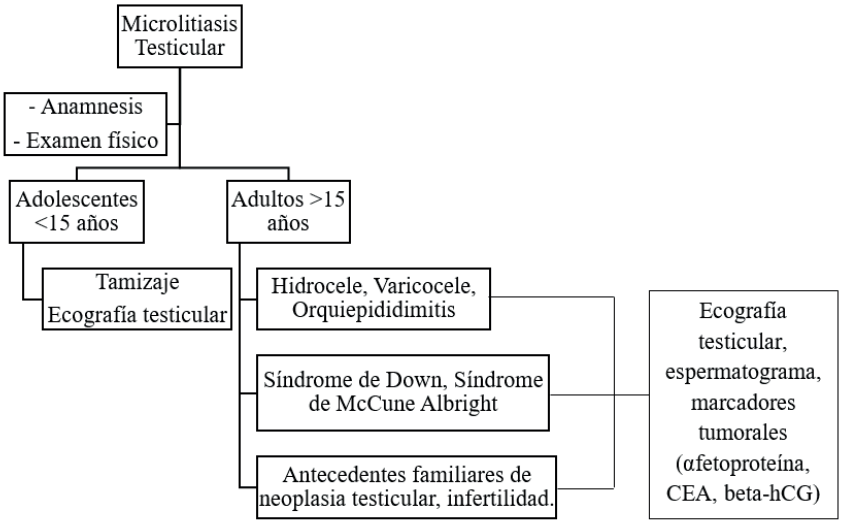

varicocele, orquiepididimitis, así como en pacientes con síndrome de Down o McCune Albright, se deberá realizar ecografía testicular para descartar MT, Figura 2. En pacientes adultos con antecedentes personales de infertilidad o antecedentes familiares de neoplasia testicular, recomendamos la importancia de realizar además de la ecografía testicular, espermatograma, marcadores tumorales como alfafetoproteína, antígeno carcinoembrionario y beta-hCG. (Figura 2).

Contribución del autor

El caso clínico encontrado incidentalmente fue por parte del Dr. Ricardo López Jácome, la solicitud de consentimiento informado al paciente para su publicación, la redacción y búsqueda de bibliografía para reporte de caso lo realizó en su mayoría el Dr. Miguel Ochoa Andrade con colaboración de los doctores Alex Molina, Kevin Miranda, Diego López y Gustavo Morales.

Agradecimiento

Un agradecimiento especial al Hospital del Día de la Universidad Central del Ecuador por la apertura en presentación de casos clínicos, al área de imagenología por la ayuda brindada al momento de obtención de las imágenes del caso presentado.

Referencias bibliográficas

1. Garriga Farriol V, Bolívar Cuevas SA, Madureira Cordeiro JF, F. Novell Teixido, R. Contreras Chacón A. Interpretación del porqué y cómo de la microlitiasis testicular: nuestra experiencia y propuesta de manejo. 2014; Disponibe en: http://dx.doi.org/10.1594/seram2014/S-0141
2. Kühn AL, Scortegagna E, Nowitzki KM, Kim YH. Ultrasonography of the scrotum in adults. 2016; 35(July):180–97.
3. Hernández Toriz N, Moncada Acevedo B. Microlitiasis testicular en pacientes con carcinoma testicular. 2004. Disponible en: http://www.medigraphic.com/pdfs/buro/bu-2004/bu041g.pdf
4. Volokhina Y, Oyoyo, U. La demostración de ultrasonido de microlitiasis testicular en pacientes pediátricos: ¿existe una asociación con tumores de células germinales testiculares?. 2013; Disponible en: https://link.springer.com/article/10.1007%2Fs00247-013-2778-y
5. Pedersen MR, Bartlett EC, Rafaelsen SR, Osther PJ, Vedsted P, Sellars ME, et al. Testicular microlithiasis is associated with ethnicity and socioeconomic status 2017; 6(8):1–5.
6. Instituto Nacional de Estadísticas y Censos. Compendio Estadístico. 2014.
7. Cabrera M. Microlitiasis testicular en niños. Rev Médica Nuestros Hosp Junta Beneficencia de Guayaquil. 2012; Disponible en: www.revistamedica.org.ec
8. Martínez-valls PLG, Villaplana GH. Significado y manejo de la microlitiasis testiculares. 2003; 5:472–7.

9. Campagnoli M, Pucci A, Garelli E, Carando A, Defilippi C, Lala R, Ingrosso G, Dianzani I, Forni M. Familial tumoral calcinosis and testicular microlithiasis associated with a new mutation of GALNT3 in a white family. 2006; 440–2.
10. Lotti F, Maggi M. Ultrasound of the male genital tract in relation to male reproductive health. 2018;21(1):56–83.
11. Heller HT, Oliff MC, Doubilet PM, Leary MPO, Benson CB. Testicular Microlithiasis : Prevalence and Association with Primary Testicular Neoplasm. 2014; 42(7):423–6.
12. Xia-cong Lin, Xiang Gao, Gen-sheng Lu, Bo Song y QZ. Papel de las nanopartículas calcificantes en el desarrollo de microlitiasis testicular in vivo. BioMed Cent Urol. 2017.
13. Pedersen MR, Rafaelsen SR, Møller H, Vedsted P, Jörn P. Testicular microlithiasis and testicular cancer : review of the literature. Int Urol Nephrol. 2016.
14. Xu C, Liu M, Zhang F, Liu J, Jiang X, Teng J, et al. The Association Between Testicular Microlithiasis and Semen Parameters in Chinese Adult Men With Fertility Intention: Experience of 226 Cases. Urology. 2014;84(4):815–20. Disponible en: http://dx.doi.org/10.1016/j.urology.2014.03.021
15. Silvia M Gil MC. Imágenes en Endocrinología Pediátrica: Múltiples microcalcificaciones testiculares bilaterales asociadas con Hidrocele derecho detectado en un niño de 4,5 años. Seguimientodetreceaños-Ed.50.2014;Disponible en: http://www.endopedonline.com.ar/nuevo_sitio/en/imagenes-en-endocrinologia-pediatrica-imagen-de-micro-calcificaciones-testiculares-multiples-bilaterales-asociada-a-hidrocele-derecho-en-un-nino-de-45-anos-de-edad-trece-anos-de-seguimiento-ed-5/