DOI: 10.22278/2318-2660.2021.v45.nSupl_2.a3562

Revista Baiana
de Saúde Pública

RELATO DE CASO

NEOPLASIA DE PRÓSTATA E MIELOMA MÚLTIPLO: UM DESAFIO DIAGNÓSTICO E RELATO DE CASO

Maria Cecília Kruschewsky[a]
https://orcid.org/0000-0001-7686-1681
Juliana Oliveira Martini[b]
https://orcid.org/0000-0003-2731-6104
Elizabeth Martinez Fonseca[c]
https://orcid.org/0000-0001-5156-6715
Geraldo Pedral[d]
https://orcid.org/0000-0002-6055-2662

Resumo

Este relato aborda o caso de um homem de 52 anos, portador de neoplasia prostática (Gleason 3+3), que deu entrada no pronto-socorro com quadro de lesão renal aguda, anemia normocrômica e normocítica e relato de fratura patológica. Encaminhado para o hospital geral, foi iniciada a investigação do quadro. Alguns achados em exames laboratoriais, como inversão da relação albumina-globulina e lesões líticas em exame de imagem, fizeram os médicos levantarem um importante diagnóstico diferencial no contexto de metástase óssea e neoplasias: o mieloma múltiplo. Diante disso, foi indicado aspirado de medula óssea e imunofetipagem, que, surpreendentemente, teve como resultado principal a presença de 12% de células plasmocitárias com caraterísticas anômalas. O tratamento inicial foi estabelecido com dexametasona, ciclofosfamida e pamidronato com melhora progressiva dos parâmetros laboratoriais e clínicos, sendo encaminhado para acompanhamento ambulatorial em cidade de origem com onco-hematologista e urologista.

Palavras-chave: Mieloma múltiplo. Próstata. Oncologia. Hematologia.

[a] *Médica residente em clínica médica do Hospital Geral Roberto Santos. Salvador, Bahia, Brasil. E-mail: mecilia_krus@hotmail.com*

[b] *Médica hematologista e preceptora de hematologia do Hospital Geral Roberto. Salvador, Bahia, Brasil. E-mail: jmartinioliveira@gmail.com*

[c] *Médica residente em clínica médica do Hospital Geral Roberto Santos. Salvador, Bahia, Brasil. E-mail: emf747@gmail.com*

[d] *Biomédico, mestre em biotecnologia. Coordenador do serviço de imunofenotipagem do Hospital Aristides Maltez. Salvador, Bahia, Brasil. E-mail: geraldopedral@gmail.com*

Endereço para correspondência*: Hospital Geral Roberto Santos. Rua Estrada do Saboeiro, S/N, Cabula. Salvador, Bahia, Brasil. CEP: 41180-900. E-mail: mcecilia_krus@hotmail.com*

PROSTATE NEOPLASMS AND MULTIPLE MYELOMA:
A DIAGNOSTIC CHALLENGE AND CASE REPORT

Abstract

This study describes the case of a 52-year-old male patient with prostate cancer (Gleason 3+3) admitted to the emergency room with acute kidney injury, normochromic and normocytic anemia, and a pathological fracture report. The patient was referred to the General Hospital to investigate the condition. Laboratory tests indicated inversion of the albumin-globulin ratio and imaging exams evinced lytic lesions, leading physicians to raise an important differential diagnosis in the context of bone metastases and neoplasms: multiple myeloma. Bone marrow aspirate and immunophetyping indicated the presence of 12% plasma cells with anomalous characteristics. After initial treatment with dexamethasone, cyclophosphamide, and pamidronate, the patient showed progressive improvement in laboratory and clinical parameters, being referred for outpatient follow-up in the city of origin with an onco-hematologist and urologist.

Keywords: Multiple myeloma. Prostate. Oncology. Hematology.

NEOPLASIAS DE PRÓSTATA Y MIELOMA MÚLTIPLE:
UN DESAFÍO DIAGNÓSTICO Y REPORTE DE CASO

Resumen

Este es un reporte de caso de un varón de 52 años de edad, con cáncer de próstata (Gleason 3 +3) ingresado en urgencias por lesión renal aguda, anemia normocrómica y normocítica y reporte de fractura patológica. Derivado al Hospital General, se inició una investigación de la condición. Algunos hallazgos en las pruebas de laboratorio, como la inversión del cociente albúmina globulina y las lesiones líticas en los exámenes de imagen, llevaron a los médicos a plantear un importante diagnóstico diferencial, en el contexto de las metástasis óseas y las neoplasias: el mieloma múltiple. Por tanto, se indicó el aspirado de médula ósea y la inmunofenotipificación, que sorprendentemente tuvo como principal resultado la presencia de un 12% de células plasmáticas con características anómalas. Se estableció el tratamiento inicial con dexametasona, ciclofosfamida y pamidronato, con mejoría progresiva de los parámetros analíticos y clínicos, siendo remitido para seguimiento ambulatorio en su ciudad de origen con un oncohematólogo y un urólogo.

Palabras clave: Mieloma múltiple. Próstata. Oncología. Hematología.

INTRODUÇÃO

A neoplasia prostática é uma entidade comum ao sexo masculino, sendo o osso um dos principais sítios de metástase, assim como no mieloma múltiplo[1]. Ambas são comuns ao sexo masculino e em pacientes de idades mais avançadas[2] – sempre devendo ser levantada como hipótese diagnóstica em pacientes com anemia, fratura patológica e idade > 50 anos[1,3]. O mieloma múltiplo (MM) tem na sua fisiopatologia a proliferação clonal de plasmócitos na medula óssea, resultando em produção de imunoglobulinas monoclonais e disfunção orgânica. Essa patologia é caracterizada principalmente por afetar esses três tecidos do organismo: osso/cartilagem, rim e hematopoiese, como consequência da proliferação de células plasmáticas, levando a hipercalcemia, pancitopenia e nefropatia por cadeias leves, típica da doença[4]. A presença de dados sugestivos no caso favoreceu, portanto, essa alternativa diagnóstica.

Este relato tem o objetivo de apresentar as alterações ósseas características tanto de mieloma múltiplo quanto de implante secundário, e as dificuldades no diagnóstico diferencial. Mesmo limitado a apenas um relato de caso, o presente estudo pode elevar o índice de suspeita clínica principalmente no sexo masculino, de associação comum, cujo diagnóstico precoce é fundamental para um bom prognóstico.

RELATO DO CASO

J.E.C, sexo masculino, 52 anos, encaminhado da unidade de pronto atendimento de cidade de origem devido a quadro de insuficiência renal aguda, com valores de creatinina e ureia de 2,2 mg/dL e 60 mg/dL (normal 0,6-1,2 mg/dL; 16-40 mg/dL), anemia normocrômica e normocítica (HB 7 e VCM 91,9 – normal HB 12-16 g/dL e VCM 80-100 fL) e hipercalcemia 15,7 mg/dL (normal 8,5-10,2 mg/dL). Em história prévia, vem com relato de dor lombar a cerca de um mês, em piora progressiva a quinze dias da admissão, associada a uma perda ponderal de 10 kg em um mês, com relato de fratura em úmero direito ao descer da maca. Além disso, faz acompanhamento urológico devido a alteração de anatomopatológico de próstata, com diagnóstico de adenocarcinoma acinar invasivo com Gleason 3 + 3, infiltrando cerca de 20% da próstata.

Ao adentrar na unidade foram solicitados exames admissionais com resultados semelhantes aos exames externos (HB 6,7 g/dL; VCM 92,9; ureia 65 mg/dL; creatinina 2,3 mg/dL; e calcemia 15,4), além de inversão da relação albumina sérica/globulina 3,3 g/dL e 6,1 g/dL (normal 4 a 5 g/dL e 2 a 4 g/dL); AST/ALT 28 e 29 (normal AST 20 a 40 U/L e ALT 10 a 40 U/L); fosfatase alcalina 406 (normal 46 a 116 U/L); GGT 405 (normal 10-66 U/L); bilirrubinas totais 1,3 (normal 0,4 a 1,2 mg/dL); BI 0,8 (normal até 0,7 mg/dL); ferro sérico

98 (normal 60-140 μg/dL); ferritina 1.888 (normal 30–300 ng/mL); LDH 327 (normal 120-246 UI/L); PCR 19 (normal < 1,0 mg/dL). Solicitadas também sorologias virais (HIV, hepatite viral B, hepatite viral C, HTLV, sífilis, toxoplasmose e citomegalovírus) com todos resultados negativos assim como exames de imagem (Tomografia computadorizada de tórax, abdômen total, pelve e crânio).

Pela tomografia de tórax foram observadas redução difusa da textura óssea com sobreposição de múltiplas lesões líticas com acometimento difuso nas estruturas ósseas examinadas (**Figura 1** e **2**), assim como infiltração difusa da medula e extensas lesões líticas produzindo múltiplos focos de recorte endosteal (**Figura 3**). Devido a associação de alteração de função renal, anemia, hipercalcemia, inversão da relação albumina/globulina, assim como as lesões líticas citadas, realizou-se biópsia e imunofenotipagem de medula óssea para a investigação da hipótese de mieloma múltiplo ou de metástase óssea.

Figura 1. Corte sargital da coluna dorsal e lombar. Salvador, Bahia – 2021

Fonte: Elaboração própria.

Figura 2. Corte coronal bacia e coluna lombar: acunhamento com redução da altura dos corpos vertebrais de L1 e L2, redução de 30% de L1 e 50% de L2. Salvador, Bahia – 2021

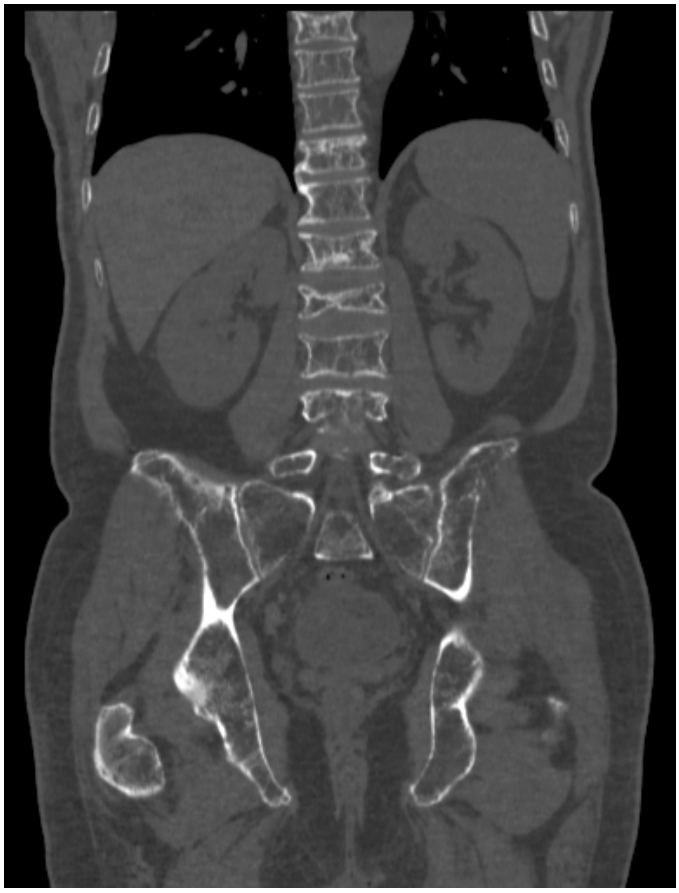

Fonte: Elaboração própria.

Figura 3. Lesões osteolíticas: L2. Salvador, Bahia – 2021

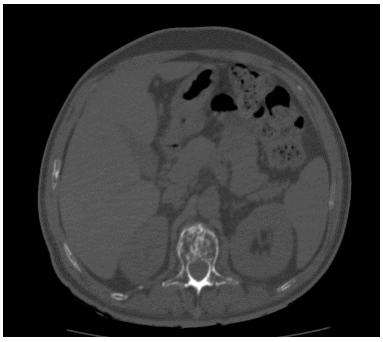

Fonte: Elaboração própria.

INVESTIGAÇÃO

A biópsia de medula óssea descreveu apenas a presença de tecido ósseo cortical com algumas trabéculas ósseas fragmentadas com focos fibróticos e áreas de hemorragia, porém com estudo imunofenotípico apresentando cerca de 12 % de plasmócitos aberrantes e monoclonais, confirmando, assim, a hipótese de mieloma e descartando a hipótese de metástase óssea. Para o estudo de antígenos aberrantes nos plasmócitos mielomatosos foi utilizado o painel de anticorpos monoclonais: CD45, CD38, CD138, CD19, CD56, CD117, CD28, CD10, CD20, CD22 e cadeias leves kappa e lambda intracelulares. A seleção de plasmócitos foi baseada na expressão do CD138, CD38, CD45. A análise imunofenotípica de medula óssea revelou a presença de 12 % de células com fenótipo aberrante e expressão dos marcadores de linhagem plasmocitária CD38 forte, CD138 fraco, CD56 forte, CD19 negativo, CD45 negativo e clonalidade intracelular para cadeia leve kappa.

DIAGNÓSTICO DIFERENCIAL

É importante distinguir o mieloma múltiplo de outras doenças benignas ou condições como discrasias plasmocitárias. As principais condições a serem consideradas no diagnóstico diferencial de MM são gamopatia monoclonal de significado indeterminado (MGUS), mieloma múltiplo latente (SMM)[3], macroglobulinemia de Waldenström (WM), plasmocitoma solitário, amiloidose primária (AL), síndrome POEMS e carcinoma metastático, como no caso relatado.

Pessoas que apresentam lesões ósseas líticas, sintomas constitucionais, um pequeno componente M e menos de 10 % de plasmócitos clonais na medula óssea têm maior probabilidade de ter carcinoma metastático com MGUS não relacionado em vez de MM[5], o que não foi observado no caso relatado.

TRATAMENTO

A terapia inicial de pacientes com MM sintomático depende da estratificação de risco, elegibilidade para transplante autólogo de células hematopoiéticas (HCT) e recursos disponíveis. A quimioterapia de alta dose seguida por transplante autólogo de células hematopoiéticas (HCT, resgate) é considerada um padrão-ouro para aqueles elegíveis e recém-diagnosticados. No entanto, tal modalidade tem acesso limitado, assim como a terapia inicial atual com uso de medicamentos imunomoduladores e inibidores de proteassoma – que nem sempre estão disponíveis[3]. No caso relatado, devido a indisponibilidade de recursos, foi iniciado o tratamento com dexametasona e ciclofosfamida e encaminhado para acompanhamento ambulatorial onco-hematológico.

Nesse contexto, devido à escassez para o tratamento no sistema público, existem alguns esquemas disponíveis. Entre eles, destacam-se: a associação de prednisona e melfalano, sendo que este último aumenta a sobrevida em dois a três anos; possibilidades de associação com talidomida, realizando cerca de 12 ciclos de tratamento[6,7], indicados para aqueles em que existe a possibilidade para transplante; e para aqueles sem indicação, a associação com bortezomibe é uma solução, porém de difícil acesso pelo valor do quimioterápico[7].

É possível substituir a talidomida por outro agente anquilante, como a ciclofosfamida, menos tóxico. Ademais, existem diversos outros esquemas propostos para aqueles que não têm acesso ao transplante e que podem prolongar a sobrevida do paciente.

SEGUIMENTO

Após o diagnóstico de mieloma múltiplo e iniciado o tratamento em unidade hospitalar, o paciente foi encaminhado para ambulatório de oncologia para dar seguimento à terapia do câncer por meio dos ciclos quimioterápicos. Ademais, manteve acompanhamento com nefrologista e urologista devido às outras comorbidades coexistentes.

DISCUSSÃO

Este relato de caso descreve um paciente portador de neoplasia de próstata associado a mieloma múltiplo, neoplasia de células plasmocitárias. O MM tem na sua fisiopatologia a proliferação clonal de plasmócitos na medula óssea, resultando em produção de imunoglobulinas monoclonais e disfunção orgânica. Corresponde a cerca de 1% das neoplasias em geral, e a 13% das neoplasias hematológicas, tendo pico de incidência entre sessenta e setenta anos, incomum antes dos quarenta anos[3]. Assim como o mieloma, a neoplasia de próstata também está relacionada ao envelhecimento populacional, sendo incomum em homens com menos de cinquenta anos, e raro antes dos quarenta, e a principal causa de óbitos em homens[2].

O quadro clínico de dor lombar, fratura patológica, hipercalcemia, disfunção renal e anemia do caso relatado levou os médicos a iniciarem uma busca pela possibilidade de mieloma múltiplo. Essa patologia é caracterizada principalmente por afetar esses três tecidos do organismo: osso/cartilagem, rim e hematopoiese, como consequência da proliferação de células plasmáticas, levando a hipercalcemia, pancitopenia e a nefropatia por cadeias leves, típica da doença[3]. A presença de dados sugestivos favoreceu, portanto, essa alternativa diagnóstica.

O diagnóstico de MM é fechado na presença de dois dos três critérios: lesões ósseas; presença sérica ou urinária de imunoglobulina monoclonal (proteína M); e excesso de plasmócitos na medula (geralmente acima de 10 %)[3].

Para dar seguimento à investigação, indicou-se a realização de exames de imagem, eletroforese de proteínas séricas e a biópsia de medula óssea, que, no contexto do mieloma, poderia descartar ou não a doença. A eletroforese determinaria se há ou não pico monoclonal de imunoglobulina M – importante por ser um critério diagnóstico do mieloma[3]. Já os exames de imagem, como radiografia tradicional, exames tomográficos e a tomografia por emissão de pósitrons (PET), além de auxiliarem na investigação, fazem parte do estadiamento Durie-Salmon referente à neoplasia plasmocitária. O achado clássico é uma ou mais lesões osteolíticas focais vistas nas radiografias ou TC, mas, também, há perda óssea sistêmica, levando à osteopenia difusa ou osteoporose, como no caso relatado[5]. A metástase, por sua vez, é tipicamente representada por lesões blásticas, o que não foi observado no paciente[1].

Para dar continuidade, ao realizar a biópsia, no estudo imunofenotipíco e histológico foi observado a presença de 12% de plasmócitos aberrantes com cadeias leves kappa e lambda, fechando, portanto, o diagnóstico para mieloma múltiplo[3]. Ainda nessa mesma ocasião, foi possível observar a presença do marcador CD138, que em estudo recente[8], principalmente referente à neoplasia de próstata, foi observado um caráter mais agressivo do câncer – o que poderia corroborar um câncer de próstata mais agressivo e, portanto, metastático. No entanto, como já é definido em literatura, a presença de > 10% de plasmócitos em medula óssea, associado ao quadro clínico de lesão renal, anemia e lesões ósseas, fecha o diagnóstico.

A presença de duas neoplasias em um mesmo paciente é algo que merece destaque e que pode vir a se tornar algo corriqueiro na prática clínica, uma vez que o perfil demográfico está envelhecendo.

Tendo um diagnóstico precoce, o tratamento deve ser iniciado assim que possível. Os inibidores de proteassoma e drogas imunomoduladoras são o pilares atuais da terapia do mieloma e têm ganhado grande espaço. Corticoides na forma de dexametasona ou prednisona estão invariavelmente incluídos. A quarta droga, que está se tornando um componente-chave da recaída e terapias de primeira linha, são anticorpos direcionados a CD38[3]. No caso relatado, devido à falta de recursos disponíveis para o sistema público e a necessidade de tratamento precoce, iniciou-se dexametasona e ciclofosfamida.

CONSIDERAÇÕES FINAIS

É uma realidade da prática que o quadro de dor óssea e fratura patológica[1] associada a neoplasia de próstata traz como principal hipótese a metástase óssea. No entanto,

os semelhantes aspectos clínicos, laboratoriais e de imagem e a possibilidade de sincronismo com o mieloma acrescentam desafios ao diagnóstico. Com o envelhecimento populacional, o tema se torna relevante para a prática clínica. O relato de caso, mesmo com as limitações existentes no sistema público, abordou a possibilidade de sincronismo de duas neoplasias, podendo elevar o índice de suspeição clínica em casos futuros.

COLABORADORES

1. Concepção do projeto, análise e interpretação dos dados: Maria Cecília Kruschewsky, Juliana Oliveira Martini, Elisabeth Martinez Fonseca e Geraldo Pedral.

2. Redação do artigo e revisão crítica relevante do conteúdo intelectual: Maria Cecília Kruschewsky e Elisabeth Martinez Fonseca.

3. Revisão e/ou aprovação final da versão a ser publicada: Maria Cecília Kruschewsky.

4. Ser responsável por todos os aspectos do trabalho na garantia da exatidão e integridade de qualquer parte da obra: Maria Cecília Kruschewsky, Juliana Oliveira Martini, Elisabeth Martinez Fonseca e Geraldo Pedral.

REFERÊNCIAS

1. Meohas W, Probstner D, Vasconcellos RAT, Lopes ACS, Rezende JFN, Fiod NJ. Metástase óssea: revisão de literatura. Rev Bras Cancerol. 2005;51(1):43-7.
2. American Cancer Society. Cancer facts & figures 2021. Atlanta: American Cancer Society; 2021.
3. van de Donk NWCJ, Pawlyn C, Yong KL. Multiple myeloma. Lancet. 2021;397(10272):410-27.
4. Hungria VTM. Doença óssea em mieloma múltiplo. Rev Bras Hematol Hemoter. 2007;29(1):60-6.
5. Coleman RE. Clinical features of metastatic bone disease and risk of skeletal morbidity. Clin Cancer Res. 2006;12(20 Pt 2):6243s-49s.
6. Goldschmidt H, Lokhorst HM, Mai EK, van der Holt B, Blau IW, Zweegman S, et al. Bortezomib before and after high-dose therapy in myeloma: long-term results from the phase III HOVON-65/GMMG-HD4 trial. Leukemia. 2018;32(2):383-90.
7. Oken MM, Harrington DP, Abramson N, Kyle RA, Knospe W, Glick JH. Comparison of melphalan and prednisone with vincristine, carmustine, melphalan, cyclophosphamide, and prednisone in the treatment of multiple myeloma: results of Eastern Cooperative Oncology Group Study E2479. Cancer. 1997;79(8):1561-7.

8. Kind S, Kluth M, Hube-Magg C, Möller K, Makrypidi-Fraune G, Lutz F, et al. Increased cytoplasmic CD138 expression is associated with aggressive characteristics in prostate cancer and is an independent predictor for biochemical recurrence. BioMed Res Int. 2020:5845374.

Recebido: 29.10.2021. Aprovado: 7.12.2021.