TOMOGRAFIA COMPUTADORIZADA POR MÚLTIPLOS DETECTORES: NOVA FORMA DE AVALIAÇÃO DA DOENÇA CORONÁRIA

IBRAIM M. F. PINTO, AMANDA G. M. R. SOUSA, JOSÉ EDUARDO SOUSA, ADIB JATENE

Hospital do Coração da Associação do Sanatório Sírio

Endereço para correspondência: Rua Desembargador Eliseu Guilherme, 147 — CEP 04004-003 — São Paulo — SP

Diferentes técnicas têm por objetivo o diagnóstico de doença coronária, mas o imageamento não-invasivo das artérias coronárias permanece como um desafio. Recentemente a tomografia computadorizada por múltiplos detectores, que tem resolução temporal de até 125 ms, foi apresentada como alternativa para essa finalidade. A experiência internacional vem crescendo no sentido de explorar as potencialidades dessa técnica. No Hospital do Coração, em São Paulo, esse método encontra-se disponível desde abril de 2000, tendo sido avaliados 1.800 pacientes. Destes, 1.050 tinham como objetivo o estudo das artérias nativas e os outros 750, o estudo das pontes de safena e de artérias mamárias usadas como enxertos em cirurgias de revascularização do miocárdio. A taxa de imagens adequadas para o diagnóstico foi de mais de 85% e nos 150 nos quais foi realizado estudo hemodinâmico existiu concordância de resultados em 92% dos casos. As maiores limitações para esse exame permanecem a presença de arritmias, particularmente as arritmias ventriculares. Além disso, a utilidade do exame para avaliar o resultado tardio de stents coronários ainda é debatida. A despeito disso, porém, a contribuição clínica desse exame vem crescendo e novos desenvolvimentos tecnológicos contribuirão ainda mais para sua relevância clínica.

Palavras-chave: tomografia computadorizada, insuficiência coronária, fatores de risco coronário.

(Rev Soc Cardiol Estado de São Paulo 2002;1:63-76)

RSCESP (72594)-1192

IMAGEAMENTO NÃO-INVASIVO DAS ARTÉRIAS CORONÁRIAS: O PAPEL DA TOMOGRAFIA

A angiografia coronária invasiva permanece como o método de eleição para o diagnóstico e o planejamento terapêutico da insuficiência coronária. A invasibilidade desse exame despertou grande interesse em desenvolver técnicas diagnósticas não-invasivas, que revelassem a anatomia coronária. Embora as técnicas funcionais possam avaliar a perfusão miocárdica, possibilitando o diagnóstico de isquemia e o fornecimento de dados prognósticos, elas não permitem a visualização da anatomia coronária ou de placas de ateroma em seu estágio inicial de desenvolvimento, isto é, quando ainda não promovem obstrução significativa da luz arterial.

Mais recentemente, a ressonância magnética foi proposta como uma maneira de visualizar as artérias coronárias de modo não-invasivo, e alguns trabalhos já documentaram sua eficácia relativa. Contudo, esse exame documenta de forma adequada apenas os segmentos mais proximais e retos dos vasos e a identificação de estenoses nem sempre é possível. No caso de

pacientes portadores de stents, as limitações são ainda mais significativas, pois a presença de uma estrutura metálica provoca artefatos que impedem a visibilização do interior das endopróteses. A ressonância magnética não depende de radiação ionizante, dispensa o uso de contraste iodado e mostrou resultados iniciais animadores, mas ainda são necessários desenvolvimentos adicionais para que o exame possa ganhar aplicação clínica disseminada[1, 2].

Por outro lado, há cerca de dez anos foram introduzidas técnicas de tomografia ultra-rápida, que vêm despertando interesse acentuado para o estudo da circulação coronária. Numa de suas modalidades, os raios X são formados a partir do bombardeamento do tubo gerador por feixes de elétrons. Como não há qualquer elemento mecânico envolvido, os raios X são formados e emitidos em grande velocidade, permitindo o registro de imagens com resolução temporal de 100 ms. A principal aplicação dessa técnica em Cardiologia é a detecção de cálcio nas artérias coronárias, exame proposto como uma forma de rastreamento não-invasivo da doença arterial coronária em suas formas mais iniciais[1, 3]. Esse assunto foi e é alvo de intensa controvérsia, cuja natureza foge ao escopo deste trabalho e que será aqui discutida de maneira breve, mas é importante salientar que desde o princípio foram observadas algumas limitações desse procedimento[1, 4-7]. A despeito da associação documentada entre o índice de calcificação coronária e a presença de aterosclerose naquele território, a simples detecção de níveis elevados da presença de cálcio nas coronárias não permite a localização de estenoses significativas no leito arterial. Em segundo lugar, pode-se inferir que pacientes com elevado escore de cálcio coronário, por apresentarem maior extensão de aterosclerose, têm maior chance de apresentar placas instáveis, sujeitas a rotura e instabilização. Contudo, o exame não permite a localização espacial das mesmas, nem a caracterização exata das placas de ateroma. Finalmente, a simples quantificação do cálcio arterial não mostra nenhuma utilidade para o acompanhamento das intervenções coronárias[1, 4-7].

Na tentativa de aprimorar a contribuição desse tipo de exame, foi introduzida a angiotomografia contrastada das artérias coronárias, que compreende a aquisição de imagens tomográficas acompanhadas de injeção de contraste que permitam a avaliação do interior das artérias[1, 4]. Esse procedimento foi usado com sucesso em grupos selecionados de pacientes, mas as características da tomografia ultra-rápida por emissão de feixe de elétrons é acompanhada de algumas limitações. Em primeiro lugar, esse tipo de tomografia mostra relação sinal/ruído menor que a tomografia clássica, o que pode dificultar a avaliação de certos trechos de artérias coronárias, particularmente em vasos com calibre inferior a 2 mm. Em segundo lugar, nesse exame, a emissão dos feixes de raios X é deflagrada pela onda "R" do eletrocardiograma, num processo conhecido como acoplamento prospectivo entre a atividade elétrica do coração e a produção de radiação. Em virtude disso, no caso de acontecerem arritmias cardíacas ou variações significativas da freqüência cardíaca durante a realização do exame, podem existir artefatos de movimento que impeçam a análise adequada dos diferentes segmentos coronários. Existem trabalhos que afirmam que a qualidade desse tipo de exame é muito limitada nos pacientes cuja freqüência cardíaca ultrapasse os 72 batimentos por minuto. Tais limitações retardam a aplicação indiscriminada desse exame na prática clínica[1].

Uma nova perspectiva surgiu há cerca de dois anos, com a introdução da tomografia computadorizada por múltiplos detectores[1, 4]. Trata-se de um sistema de tomografia helicoidal mecânica, no qual o tubo gerador de raios X está localizado sobre um braço que gira sobre a região de interesse do corpo do paciente duas vezes por segundo. A radiação emitida pelo tubo gerador incide sobre quatro fileiras de detectores, localizados em posição diametralmente oposta à do gerador, no mesmo braço mecânico que gira sobre o paciente. Assim, podem-se compor até oito imagens por segundo, tendo o sistema de resolução temporal máxima de 125 ms e a espessura de corte pode ser menor que um milímetro[1, 4, 7]. A característica mais interessante desse tipo de tomografia para os exames cardíacos, porém, é o fato de que a aquisição das imagens e do registro do eletrocardiograma do paciente é feita de forma paralela, isto é, não é a onda "R", que determina a emissão dos raios X. Dessa forma, o pareamento entre as imagens e o registro da atividade elétrica do coração acontece de forma retrospectiva. Isso faz com que, mesmo diante de casos de taquicardia sinusal, de variações da freqüência cardía-

ca durante a realização do exame ou, ainda, frente a arritmias possam ser feitas diversas reconstruções de imagens, até que a maior parte dos segmentos da árvore arterial coronária tenha sido revelada. A tomografia computadorizada de múltiplos detectores tem resolução espacial algo superior à da tomografia por emissão de feixe de elétrons[1, 4, 5].

PROTOCOLO DE REALIZAÇÃO DE TOMOGRAFIA COMPUTADORIZADA DE MÚLTIPLOS DETECTORES PARA AVALIAÇÃO DA ANATOMIA CORONÁRIA

O exame é realizado de modo ambulatorial, sem necessidade de internação dos pacientes. Em primeiro lugar é feita uma entrevista para descobrir se há ou não qualquer tipo de contraindicação para o uso de material iodado. Pacientes com antecedentes alérgicos a esse tipo de material ou com redução da função renal podem ser avaliados por essa técnica apenas depois de preparo específico para reduzir as potenciais complicações. Em seguida é puncionada uma veia periférica, que será empregada para a injeção de contraste. A próxima etapa inclui a realização do exame propriamente dito, que compreende as seguintes etapas:

— Imagem localizadora inicial, para identificar a situação espacial do coração.
— Aquisição sem a injeção de contraste, para a quantificação do cálcio arterial.
— Injeção de 10 ml de contraste, para determinar o tempo de fluxo do material iodado desde a veia periférica até a circulação coronária.
— Registro da angiotomografia das artérias coronárias, acopladas ao eletrocardiograma (de modo retrospectivo, conforme mencionado anteriormente), com a infusão de 1,4 ml/kg de peso de contraste iodado. Nos últimos modelos de aquisição de imagem, a radiação é emitida com maior intensidade nos momentos do ciclo cardíaco mais próximos ao final de diástole, a aquisição é obtida com colimação de 1 mm e as reconstruções são feitas com incrementos de 0,8 mm.

O tempo total de duração do exame é de oito a doze minutos e o tempo de exposição do paciente aos raios X é de menos de um minuto. Ao término do exame o paciente é dispensado, sendo sua permanência total na sala de exames inferior a trinta minutos.

As informações condizentes com o eletrocardiograma são registradas em paralelo à aquisição das imagens. Algoritmos dedicados, no próprio console de controle do equipamento, realizarão o pareamento retrospectivo entre as imagens e as fases do ciclo cardíaco. Esse processo será repetido tantas vezes quantas forem necessárias para que se obtenham reproduções cardíacas com a menor quantidade possível de artefatos de movimento. O tempo médio de cada reconstrução é de dois minutos.

Ao término da aquisição das imagens, os dados são transferidos para uma estação de trabalho (Indigo 02, SGI, Mountain View, Califórnia, EUA), na qual um algoritmo dedicado processa a reformatação e a reconstrução tridimensional do coração. Para a determinação da patência da artéria e do stent são usadas imagens tridimensionais, enquanto as quantificações do diâmetro de referência da artéria e do diâmetro mínimo da luz no interior são determinadas a partir de reformatações que permitam a visibilização longitudinal do vaso. Essas medidas são feitas de forma semiquantitativa, com o operador posicionando manualmente os limites dos trechos que se deseja mensurar. Os programas dedicados apresentam, a partir daí, os valores de diâmetro nos quais se tem interesse (Fig. 1).

EXPERIÊNCIA INTERNACIONAL COM O USO DA TOMOGRAFIA COMPUTADORIZADA POR MÚLTIPLOS DETECTORES NO DIAGNÓSTICO DE OBSTRUÇÕES ARTERIAIS CORONÁRIAS

Por apresentar características técnicas favoráveis, esse exame passou a ser aplicado na tentativa de avaliar pacientes com insuficiência coronária. Inicialmente, seu uso foi limitado à definição do escore de cálcio coronário, no que obteve sucesso[7]. De acordo com dados não publicados da clínica Grosshaden, em Munique, a quantificação do índice de cálcio coronário pela tomografia por feixe de elétrons e pelo tomógrafo de múltiplos detectores mostrou taxas de variabilidade intra e interobservador bastante semelhantes. Mais tarde, esses autores testaram ambas as técnicas em 100 indivíduos com suspeita clínica de doença arterial coronária e encontraram mais uma vez resultados animadores, com índice de correlação de 0,90[4]. Carr e colaboradores[7] compararam os resultados da



Figura 1. Esquema de funcionamento da tomografia computadorizada por múltiplos detectores. O arco de imagem gira na freqüência de dois ciclos por segundo ao redor do paciente, e a fonte emite raios X que são captados por quatro fileiras de detectores. Paralelamente os dados do eletrocardiograma são adquiridos e armazenados num segundo banco de dados, e serão utilizados para a reconstrução das imagens.

quantificação de cálcio coronário em 36 indivíduos submetidos às duas formas de avaliação. Esses autores encontraram coeficientes de correlação da ordem de 0,96, demonstrando a adequação desse exame para a mensuração do cálcio arterial[7].

A etapa seguinte foi o registro de imagens do coração associadas à injeção de contraste iodado em veia periférica, para se obter a angiotomografia não-invasiva das artérias coronárias. Becker e colaboradores[4] relataram sucesso na identificação de placas não-calcificadas, ressaltando o fato de que pelo menos 10% dos pacientes com doença coronária têm obstruções importantes, a despeito da ausência de calcificação significativa naquele território arterial[4]. Mais tarde, Aschenbach e colaboradores[5] analisaram 25 indivíduos sem estenoses significativas nas artérias coronárias pela angiografia invasiva e por meio da tomografia computadorizada de múltiplos detectores. Eles lograram expor 78% dos segmentos coronários sem a presença de nenhum tipo de artefato e, ao compararem as dimensões arteriais medidas pela tomografia e pela angiografia quantitativa, obtiveram coeficiente de correlação = 0,86[5,6]. Em artigo mais recente, os mesmos autores estudaram 64 pacientes portadores de insuficiência coronária, seguindo o mesmo protocolo do trabalho anterior. Eles relataram sensibilidade de 91% e especificidade de 84% da tomografia para encontrar estenoses significativas, definidas por eles como as que diminuíssem em mais de 75% a luz arterial[5,6]. Os autores afirmaram que o método poderia identificar pacientes com elevado índice de cálcio, mas que identificou, também, casos de obstruções não-calcificadas. Por outro lado, houve certa limitação no estudo de alguns pacientes nos quais a imagem obtida foi considerada subótima e naqueles com calcificação extrema. Neste último subgrupo, os autores afirmaram que por causa dos artefatos provocados pelo cálcio havia importante limitação na visualização da luz arterial[5].

A experiência do grupo alemão foi reproduzida, em parte, por Nieman e colaboradores,[1] que, usando o mesmo equipamento e protocolo em 35 pacientes, identificaram com sucesso 81% das estenoses significativas, assim como 97% dos territórios isentos de estenoses signi-

ficativas[1]. Esses autores apontaram como pontos fortes do exame o fato de identificar a presença de estenoses e estimar a gravidade das mesmas, além de ter eficácia semelhante tanto em coronárias nativas como em pontes de safena e artérias mamárias usadas como enxertos no tratamento de doença obstrutiva. Por outro lado, eles também apontaram os pontos fracos do exame, dentre os quais se destacam os artefatos induzidos por arritmias, particularmente arritmias ventriculares, o fato de que há limitações em se quantificar a luz no interior dos vasos com calcificação extrema, e a maior dificuldade de se visualizar as porções mais distais da artéria circunflexa[1].

Em todos os trabalhos apresentados, o tempo de exame não superou 20 minutos de duração, não houve nenhum tipo de complicação e a visibilização do segmento estudado, bem como a identificação das estenoses, foram feitas com igual sucesso tanto em artérias coronárias como em pontes de veia safena[1, 4-6]. Todos os autores, porém, citaram que a avaliação de stents coronários era limitada, por causa dos artefatos produzidos pela presença do metal em artérias com diâmetro menor que 5 mm, como ocorre com as artérias coronárias[1, 4-6].

Endopróteses em artérias de maiores dimensões, tais como as carótidas, as ilíacas e a aorta, não sofreriam essa limitação pela maior distância entre as hastes da prótese[1, 8]. O único relato publicado até o momento que anuncia um sucesso relativo na avaliação não-invasiva de stents é o de Mohlenkamp e colaboradores[8]. Esses autores estudaram 44 pacientes submetidos a implante de 86 stents, com a finalidade de avaliar a eficácia do método na detecção de proliferação miointimal no interior das endopróteses. Esse grupo mostrou taxas de sensibilidade de 65%, especificidade de 84%, acompanhados de valor preditivo negativo de 69% e valor preditivo positivo de 82%[2, 4]. Nieman e colaboradores,[1] no mesmo trabalho mencionado anteriormente, limitaram-se a inferir que as endopróteses se encontravam patentes a partir da avaliação do fluxo arterial no segmento distal aos stents, mas afirmaram ter avaliado com sucesso a patência dos casos incluídos em seu trabalho. Assim, permaneceu em debate a capacidade de a tomografia computadorizada de múltiplos detectores revelar a patência das endopróteses[1].

TOMOGRAFIA COMPUTADORIZADA POR MÚLTIPLOS DETECTORES NO DIAGNÓSTICO DE OBSTRUÇÕES ARTERIAIS CORONÁRIAS: A EXPERIÊNCIA DO HOSPITAL DO CORAÇÃO

No Hospital do Coração, o sistema encontra-se disponível desde abril de 2000 e atualmente empregamos protocolo que inclui o cálculo do escore de cálcio e a angiografia não-invasiva das artérias coronárias. Nossa experiência chegou a 1.800 casos, sendo 1.050 para a avaliação das artérias coronárias nativas e 750 para estudo de enxertos usados na cirurgia de revascularização do miocárdio.

Dos 1.050 casos em que o objetivo era o imageamento das artérias coronárias, o exame foi sempre realizado de modo eletivo. Havia 441 (58%) pacientes assintomáticos e 105 (10%) pacientes na fase de recuperação de infarto do miocárdio. Quanto às características demográficas, 609 (58%) eram homens e a média de idade era de 49,6 anos. O objetivo do exame foi a determinação do risco em 57% dos casos e a confirmação diagnóstica nos outros 43%. Deste último grupo faziam parte os casos de impossibilidade de realizar exercício físico, pacientes com exames funcionais conflitantes (discordância acentuada entre teste de esforço e testes perfusionais ou resultados conflitantes entre os exames de medicina nuclear e Doppler-ecocardiografia de estresse) (Figs. 2 a 7).

O protocolo descrito foi o mesmo aplicado em nosso Serviço e a qualidade da imagem foi considerada ótima em 819 (78%) casos. Em outros 126 (12%) havia artefatos, mas estes não prejudicaram a interpretação dos resultados e o exame foi considerado de qualidade diagnóstica. Dessa forma, em apenas 105 (10%) dos casos os artefatos reduziam a precisão da imagem. Esses artefatos ocorreram especialmente no início da curva de aprendizado e resultaram da presença de importantes arritmias ventriculares ou da falta de cooperação dos pacientes, que se movimentaram durante o tempo de aquisição das imagens.

Dentre esses casos, houve correlação com o cateterismo cardíaco em 90 casos, com grande concordância entre os achados dos dois exames (Fig. 8). Não houve qualquer discordância nos casos de coronárias normais ou quando havia oclusão arterial. Por outro lado, se a estenose reduzia, angiograficamente, entre 40% e

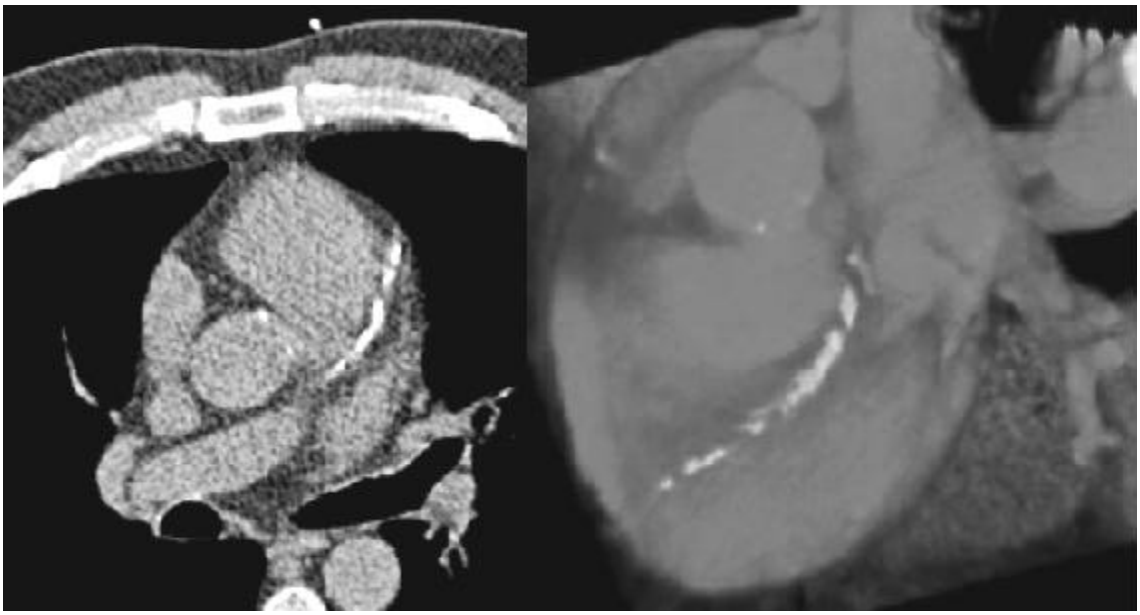

Figura 2. Reconstrução tridimensional do coração, obtida sem injeção de contraste, revelando extensa calcificação coronária, interessando sobretudo a área da artéria descendente anterior.

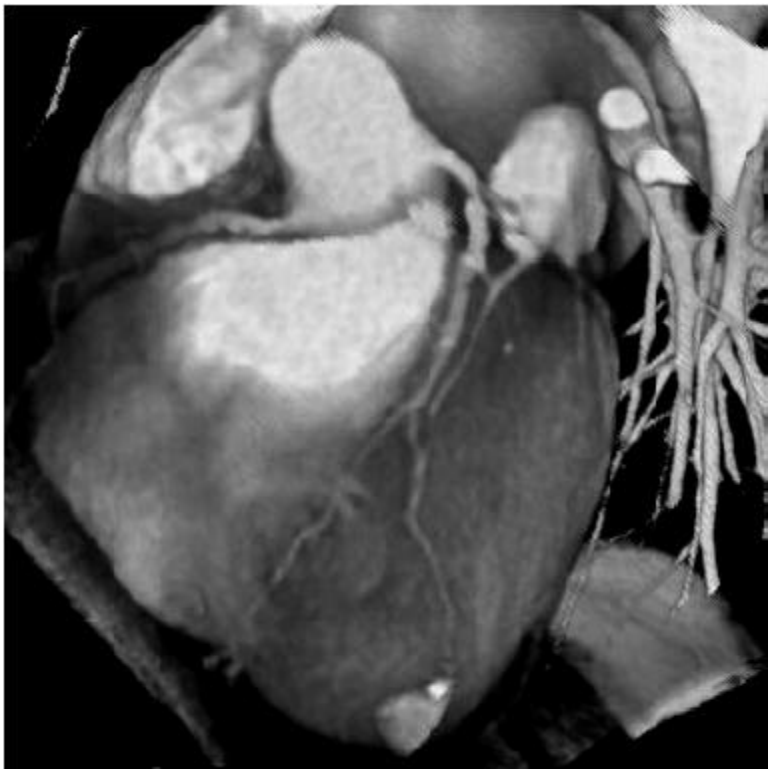

Figura 3. Reconstrução tridimensional de árvore arterial coronária sem obstruções significativas em imagem considerada de boa qualidade.

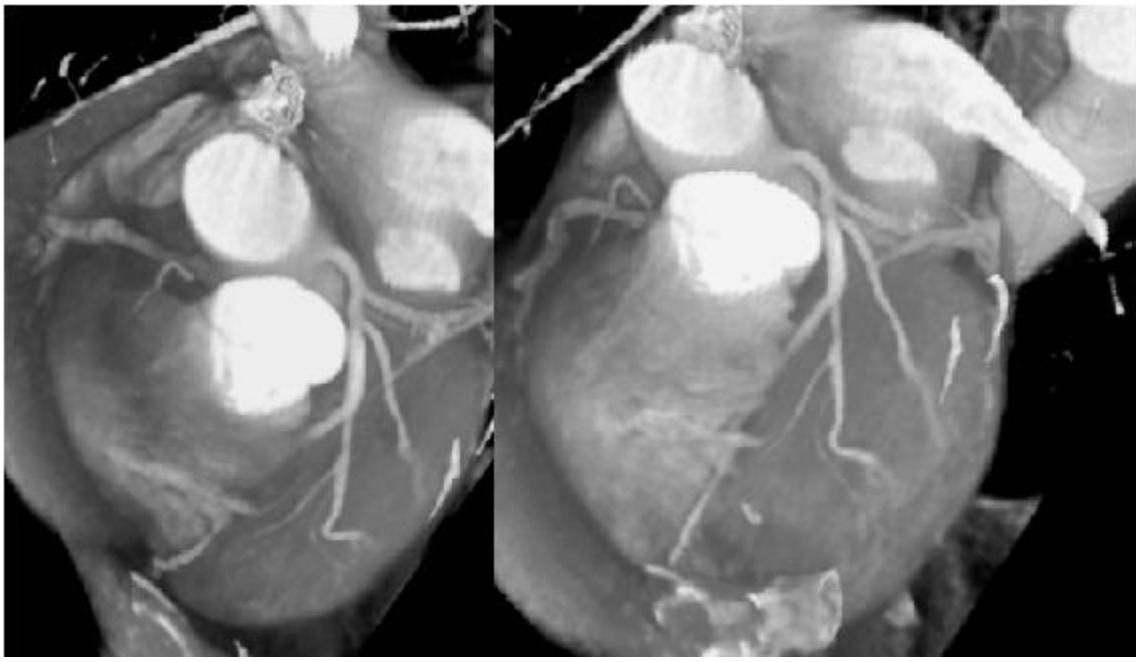

Figura 4. Reconstrução tridimensional de paciente com artérias coronárias normais.

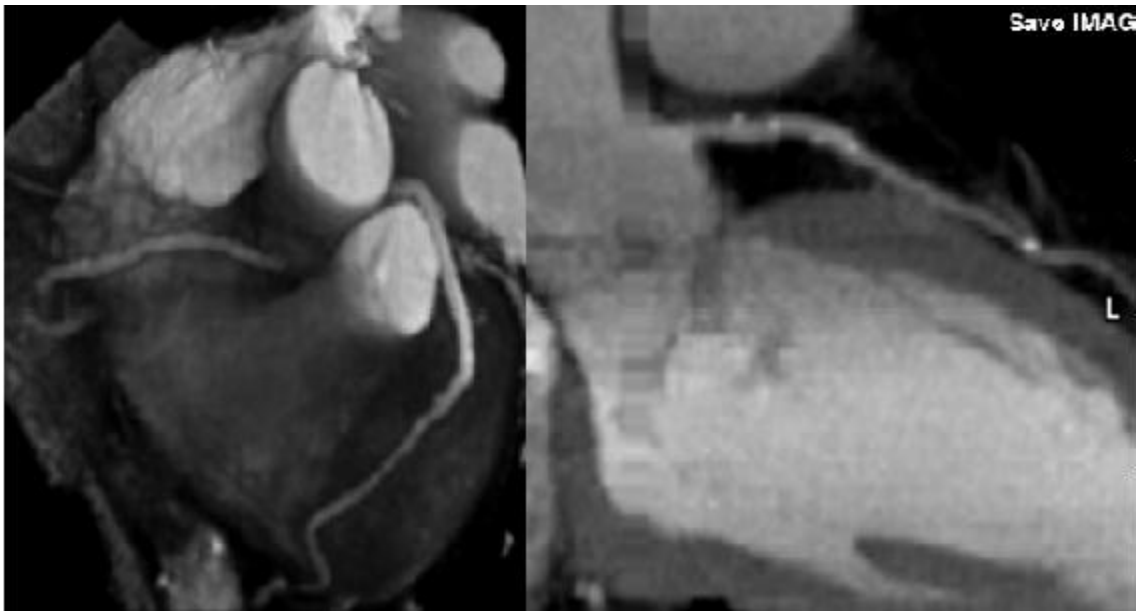

Figura 5. Reconstrução tridimensional e reformatação longitudinal de paciente exibindo pontos de calcificação na artéria descendente anterior, mas sem obstruções coronárias.

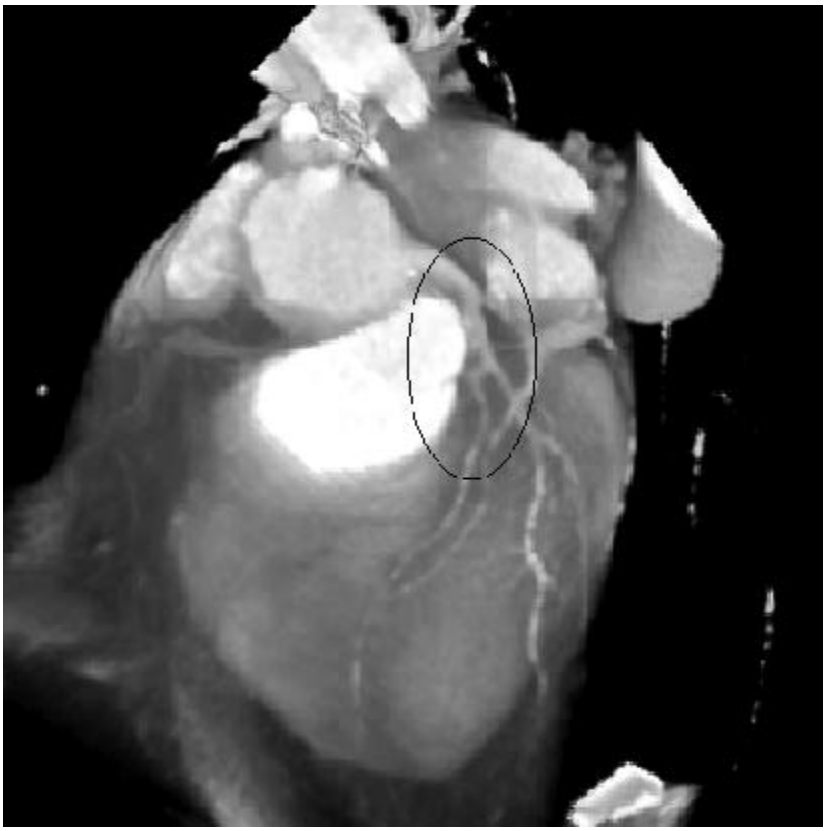

Figura 6. Reconstrução tridimensional de paciente com importante obstrução na artéria descendente anterior.

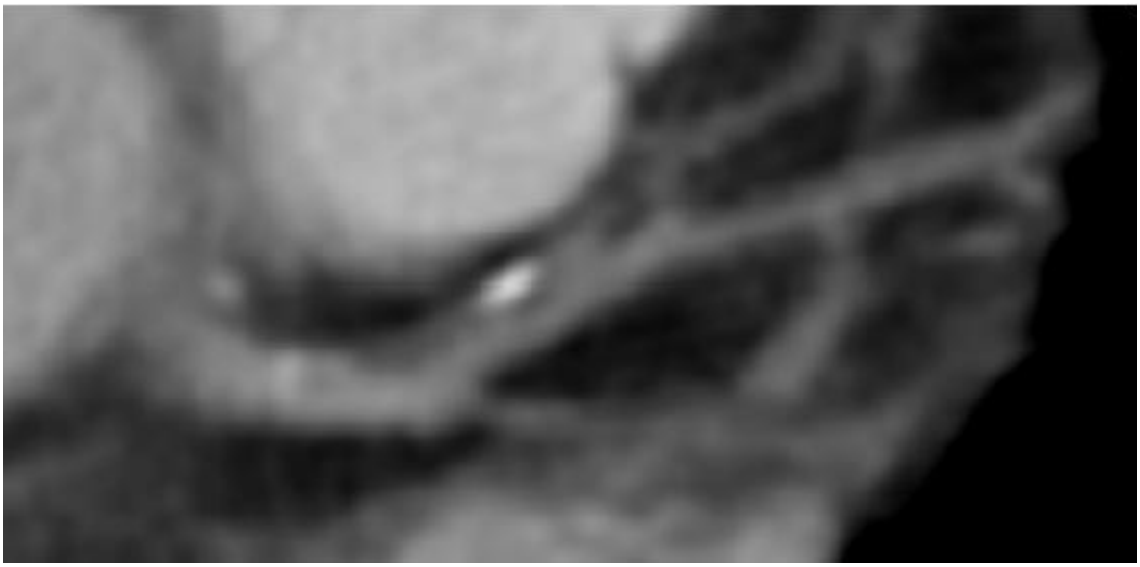

Figura 7. Reformatação tridimensional de placa obstrutiva na artéria descendente anterior de paciente com angina instável, observando-se grande quantidade de material não-calcificado compondo a obstrução.

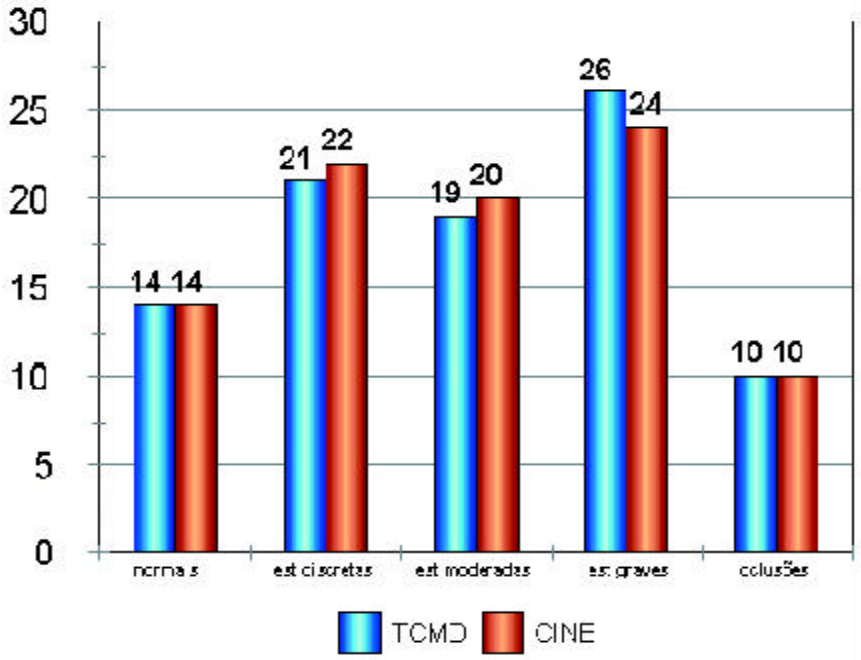

Figura 8. Comparação dos resultados obtidos em 90 pacientes submetidos a tomografia computadorizada de múltiplos detectores (TCMD) e a cinecoronariografia (CINE), revelando boa correlação entre os dois exames.

70% a luz arterial, poderiam existir discordâncias entre o exame não-invasivo e a angiografia convencional. Isso decorre do fato de que a cinecoronariografia ainda apresenta resolução espacial superior à dos métodos incruentos. Havia, conforme pode ser observado na figura, certa tendência de a tomografia superestimar a gravidade da obstrução. Por outro lado, havia boa correlação entre os diâmetros arteriais medidos pela tomografia computadorizada e pela angiografia invasiva (r = 0,92).

Um grupo de particular interesse é aquele composto por pacientes que apresentem stents nas artérias coronárias. Conduzimos um estudo piloto com 10 pacientes submetidos a implante de 10 stents e que foram avaliados previamente pela angiografia quantitativa. Foi possível demonstrar, com sucesso, que 8 pacientes não exibiam alteração significativa da luz arterial, um paciente exibia proliferação miointimal com reestenose, e outro exibia oclusão da endoprótese. Em 7 dos 10 pacientes, o diâmetro mínimo medido pela tomografia não diferiu de forma significativa daquele obtido pela angiografia quantitativa (2,76 mm ± 0,9 mm pela tomografia "versus" 2,84 mm ± 0,4 mm pela angiografia, p = NS). Esses achados nos fizeram ampliar o uso do método como forma de estudar pacientes com stents coronários. No total, aplicamos o exame em 45 casos, tendo sido observada boa correlação entre o exame angiográfico e a tomografia. Nos 37 casos em que a angiografia não mostrou reestenose, estas também não foram sugeridas pela tomografia. Contudo, dois casos que foram interpretados como normais pela tomografia exibiam perda do resultado angiográfico. Além disso, havia certa tendência de a tomografia subestimar a gravidade do processo de reparação dos stents (Fig. 9).

Outra característica importante da tomografia foi sugerir o tipo de composição da placa. Embora inferior à ressonância magnética para diferenciar tecidos de natureza distinta, a tomografia mostrou que o coeficiente de atenuação das placas de pacientes com angina estável diferia daquele dos pacientes com angina instável. Assim, faziam parte desse material 80 pacientes com doença coronária confirmada pelo

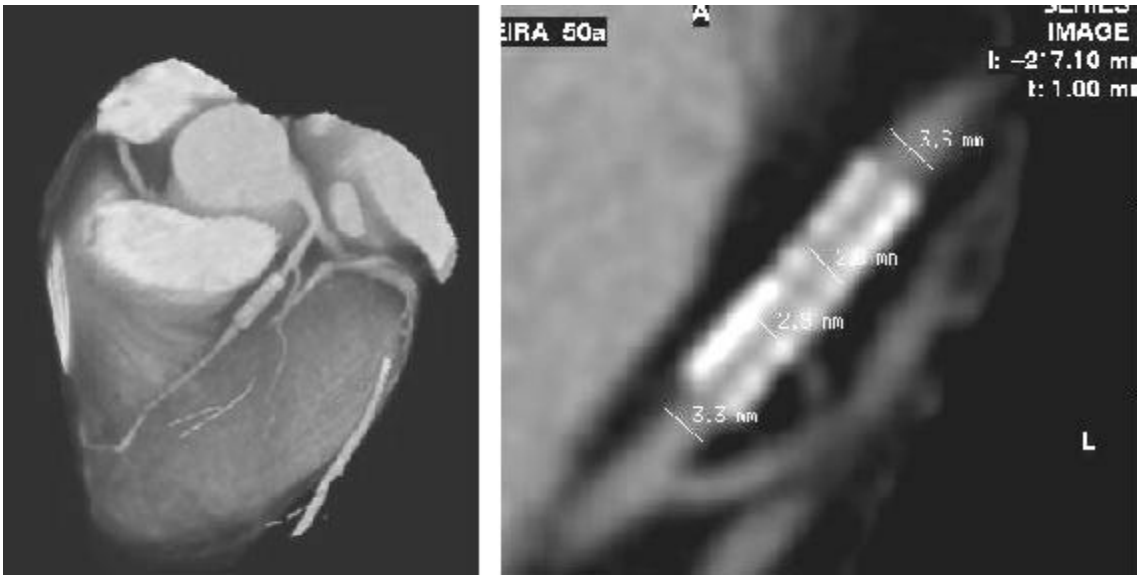

Figura 9. Reconstrução tridimensional do coração (A), que permite identificar a localização e a patência do stent. Na mesma figura, vê-se uma reformatação longitudinal (B), que possibilita a quantificação dos diâmetros arteriais.

cateterismo cardíaco e com angina estável (grau funcional 2). Por outro lado, em 60 pacientes também com doença coronária confirmada pela cineangiocoronariografia, a apresentação clínica era de angina instável. De acordo com a tomografia e com o cateterismo, não havia diferenças significativas no diâmetro arterial médio ou na gravidade das obstruções dos vasos comprometidos. A tomografia, porém, revelou algumas diferenças entre os dois grupos. Os pacientes com angina estável mostravam tendência de redução do diâmetro arterial externo no segmento comprometido e também exibiam coeficientes de atenuação radiológica mais altos nos trechos com as estenoses. Isso provavelmente se deve ao fato de que esses pacientes têm maior taxa de calcificação e fibrose nas placas de ateroma que reduzem a luz arterial. Por outro lado, os pacientes com angina instável exibiam remodelamento positivo (maior diâmetro externo) no local obstruído e as placas que provocavam a redução do fluxo de sangue exibiam menor coeficiente de atenuação radiológico. Isso provavelmente se deve ao fato de que pacientes com angina instável mostram mais freqüentemente trombo e material não-calcificado como elementos que compõem a placa obstrutiva. Esses achados carecem de confirmação em estudos de maior porte, mas sugerem que a tomografia pode ter um papel no sentido de identificar indivíduos de maior risco para instabilização do quadro clínico. Havia associação entre escore de cálcio elevado e presença de obstruções coronárias, que se manifestava especialmente nos casos em que a taxa de calcificação arterial ultrapassava valores de 450. Contudo, em 18 dos 44 casos de obstrução significativa das artérias coronárias confirmadas angiograficamente, os valores da calcificação angiográfica eram inferiores a 10. Esses índices de calcificação arterial foram obtidos em outros serviços e esses pacientes pertenciam ao grupo dos que apresentavam angina instável, tendo dois deles evoluído com infarto sem onda Q ao eletrocardiograma (Fig. 7).

A calcificação extrema também pode limitar a avaliação adequada da luz arterial, mas isso acontece nos casos em que o depósito de cálcio é circunferencial e ocupa todo o perímetro arterial. Na maior parte de nossos casos o cálcio depositou-se em grumos na parede arterial ou no interior da placa e não impediu a avaliação precisa da luz do vaso.

No grupo de 750 pacientes em que o exame foi realizado para acompanhar o resultado de intervenções coronárias, os resultados foram ain-

da mais expressivos (Figs. 10 e 11). A qualidade da imagem foi considerada ótima em 630 (84%) pacientes. Em outros 105 (14%) havia artefatos, mas estes não prejudicavam a análise das imagens; e em apenas 15 (2%) os artefatos impediram a análise precisa das artérias coronárias. A Figura 12 mostra a comparação entre os resultados do cateterismo cardíaco e da tomografia computadorizada nos 60 pacientes que foram submetidos aos dois exames, mostrando resultados ainda melhores que aqueles encontrados na avaliação de artérias nativas. Houve maior precisão da tomografia na estimativa do grau de estenose e a qualidade dos resultados se mantinha, tanto na avaliação das pontes de veia safena como na aferição do estado dos enxertos arteriais, fossem estes mamárias ou artérias radiais.

Dos pacientes estudados pela tomografia, 465 (62%) eram assintomáticos, mas, destes, 181 (39%) mostravam oclusão de pelo menos um enxerto utilizado na cirurgia. De acordo com o exame não-invasivo, a obstrução da artéria nativa relacionada ao enxerto ocluído não era importante em 84 (46%) desses pacientes, enquanto nos demais 97 (54%) havia circulação colateral para a área nutrida pelo enxerto ocluído. Em 32 desses casos houve confirmação angiográfica desses resultados.

Também deve ser mencionado que as diferenças na composição das placas obstrutivas que acompanhavam a manifestação clínica nos pacientes não operados não foram encontradas neste segundo grupo de pacientes. As placas que promoviam redução da luz do enxerto apresentavam coeficientes de atenuação bastante reduzidos, qualquer que fosse a manifestação clínica dos pacientes estudados. Isso possivelmente está associado aos mecanismos fisiopatológicos distintos envolvidos com o desenvolvimento de obstruções nas coronárias nativas e nos enxertos.

Não houve dificuldade para a visualização de nenhum tipo de enxerto utilizado na cirurgia, tendo sido possível identificar inclusive as pontes de trajeto retroaórtico. Contudo, em alguns

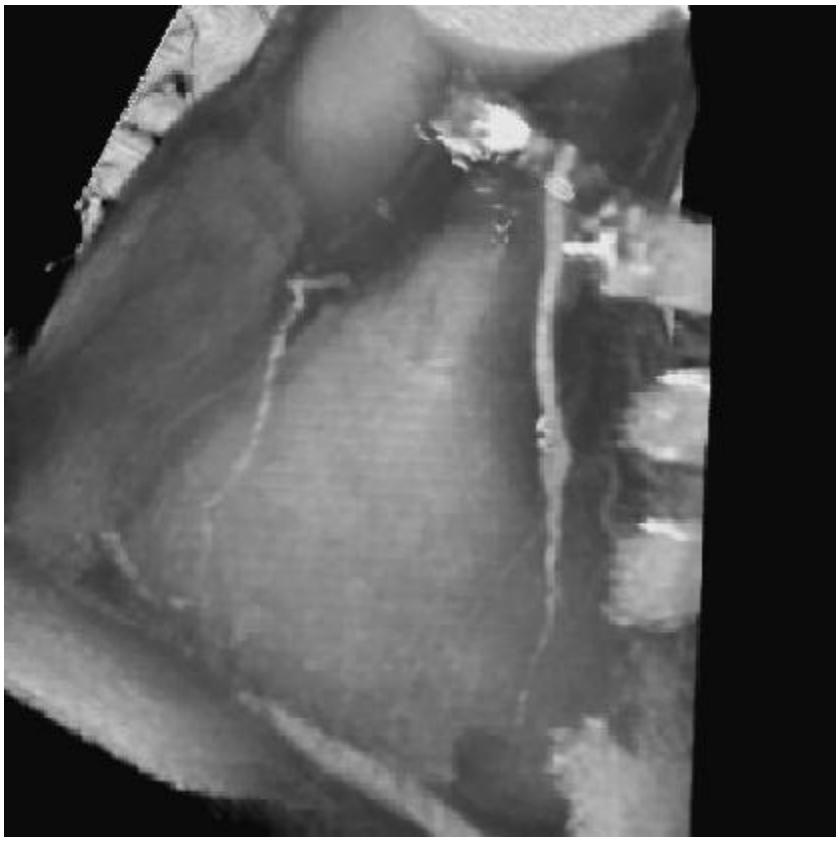

Figura 10. Reconstrução tridimensional revelando oclusão da coronária direita com circulação colateral intracoronária. Também observa-se anastomose pérvia da artéria mamária interna esquerda para a artéria descendente anterior.

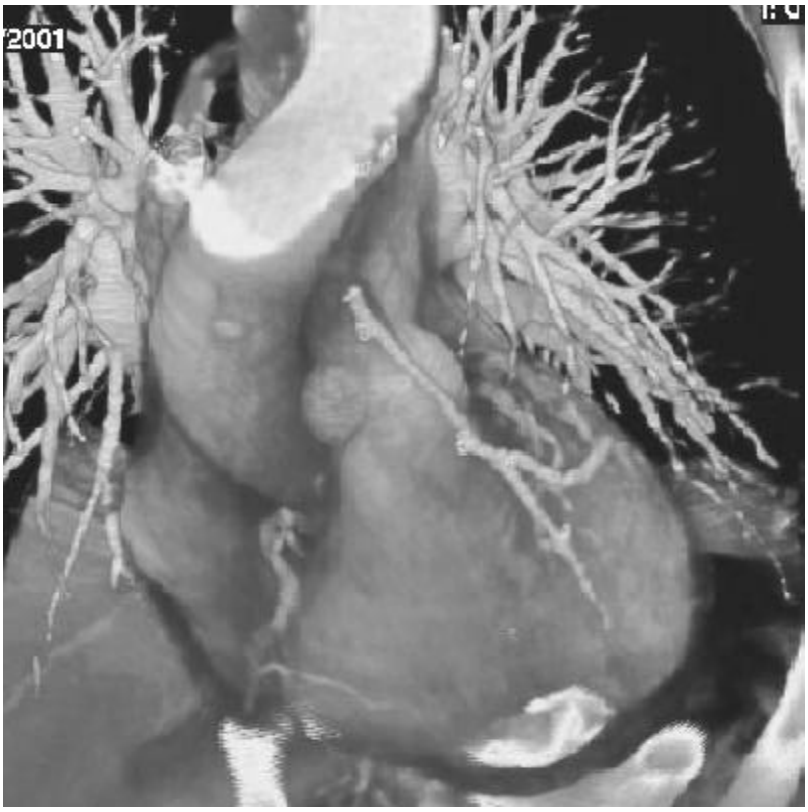

Figura 11. Anastomose arterial em "Y" invertido mamária interna esquerda-descendente anterior e derivação radial — diagonal. A artéria coronária direita mostra ateromatose difusa, sem obstruções críticas.

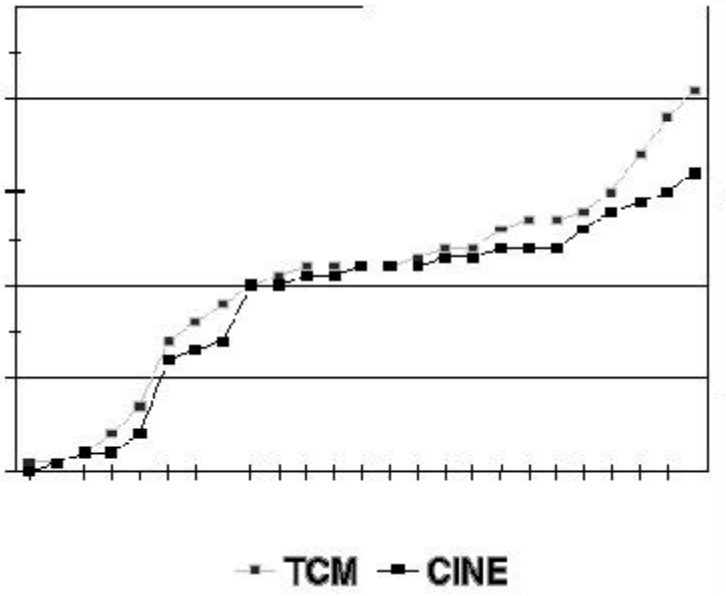

Figura 12. Comparação entre pacientes submetidos a tomografia (TCM) e a cinecoronariografia (CINE), mostrando como a gravidade das obstruções foi medida de forma muito semelhante pelos dois exames.

casos de artérias mamárias era necessário realizar o imageamento em duas etapas, para poder revelar de modo adequado toda a extensão do vaso.

Nas fases iniciais de nossa experiência, houve dificuldade em se demonstrar de forma adequada o trajeto tanto dos enxertos como dos vasos nativos. Todavia, à medida que progressos técnicos foram sendo incorporados ao exame, em particular as novas modalidades de acoplamento eletrocardiográfico, isso passou a ser uma tarefa relativamente simples e hoje é possível avaliar tanto os enxertos como a árvore coronária nativa no mesmo procedimento.

PERSPECTIVAS FUTURAS E CONCLUSÕES

A tecnologia passa por um período de evolução extremamente rápido e progressos são incorporados à prática clínica com grande velocidade. Diferentes fabricantes anunciam o lançamento de tomógrafos ainda mais rápidos que aqueles descritos neste artigo e que poderão adquirir até 40 imagens/segundo, com resolução espacial ainda maior, uma vez que contarão com 16 fileiras de detectores de raios X. Isso possibilitará o imageamento ainda mais preciso das artérias coronárias, ao mesmo tempo que viabilizará a estimativa da função ventricular pela tomografia. Além disso, o protocolo de aquisição de imagens vem sendo aperfeiçoado, com a introdução de manobras que visam a estabilizar o ritmo cardíaco, aumentar o conforto do paciente e tornar ainda melhor o aproveitamento do meio de contraste iodado, de forma a reduzir ainda mais o volume empregado e também aprimorar a resolução de contraste obtida com esses materiais. Finalmente, a experiência crescente dos imaginologistas envolvidos com a realização desse tipo de exame faz com que a interpretação dos resultados seja mais sólida e confiável a cada dia que passa.

Atualmente, mesmo com as limitações discutidas neste trabalho, a tomografia por múltiplos detectores apresenta-se como uma alternativa interessante para a avaliação não-invasiva das artérias coronárias, combinando a estimativa do índice de cálcio com a angiografia não-invasiva daquele território arterial. O objetivo desse exame não é substituir a coronariografia, mas selecionar pacientes com risco de desenvolver insuficiência coronária, acompanhar aqueles submetidos a intervenções terapêuticas, notadamente por cirurgia de revascularização, além de auxiliar na identificação de placas instáveis. Particularmente, se seu uso for combinado a outros métodos não-invasivos de avaliação da perfusão miocárdica, a angiotomografia pode se transformar numa importante ferramenta clínica.

MULTI-SLICE COMPUTED TOMOGRAPHY: A NEW DIAGNOSTIC TECHNIQUE FOR THE DETECTION OF CORONARY ARTERY DISEASE

IBRAIM M. F. PINTO, AMANDA G. M. R. SOUSA, JOSÉ EDUARDO SOUSA, ADIB JATENE

Several techniques aim the non invasive diagnosis of coronary artery disease. The non-invasive imaging of the coronary artery however, remains challenging. Recently, multi-slice computed tomography, which has temporal resolution of up to 125 ms, was presented as an alternative to this end. The international experience with this method is rapidly increasing and at Hospital do Coração, in São Paulo, it is available since April 2000. We have now scanned 1,800 patients, 1,050 for evaluation of the native coronary arteries and 750 for evaluation of grafts implanted during surgical revascularization of the myocardium. We obtained good quality images in more than 85% of the cases and of the 150 patients who underwent cardiac catheterization there was agreement with the computed tomography results in 92%. The major limitations to the test remain ventricular arrhythmias and the utility of the test to evaluate the late results of coronary stents remain controversial. Despite these drawbacks though, the clinical contribution of this exam is swiftly gaining relevance in clinical practice.

Key words: computed tomography, coronary artery disease, risk factors.

(Rev Soc Cardiol Estado de São Paulo 2002;1:63-76)

RSCESP (72594)-1192

REFERÊNCIAS

1. Nieman K, Oudkerk M, Resing BJ, et al. Coronary angiography with multi-slice computed tomography. Lancet 2001;357:599-603.
2. Kim WY, Danias PG, Stuber M, Flamm SD, et al. Coronary magnetic resonance angiography for the detection of coronary stenoses. N Engl J Med 2001;345(26):1863-9.
3. Haberl R, Becker A, Leber A, et al. Correlation of coronary calcification and angiographically documented stenoses in patients with suspected coronary artery disease: results of 1,764 patients. J Am Coll Cardiol 2001;37 (2):451-7.
4. Becker CR, Knez A, Ohnesorge B, et al. Imaging of noncalcified coronary plaques using helical CT with retrospective ECG gating. Am J Roentgenol 2000;174(4):915-21.
5. Achenbach S, Giesler T, Ropers D, et al. Detection of coronary artery stenoses by contrast-enhanced, retrospectively electrocardiographically-gated multislice spiral computed tomography. Circulation 2001;103: 2535-8.
6. Aschenbach S, Ulzheimer S, Baum U, et al. Noninvasive coronary angiography by retrospectively ECG-gated multi-slice spiral CT. Circulation 2000;102:2823-8.
7. Carr JJ, Crouse Jr 3rd, Goff Jr DC, et al. Evaluation of subsecond gated helical CT for quantification of coronary artery calcium and comparison to EBCT. Am J Roentgenol 2000; 174(4):915-21.
8. Mohlenkamp S, Pump H, Baumgart D, et al. Minimally invasive evaluation of coronary stents with electron beam computed tomography. Cathet Cardiovasc Interv 1999;48(1): 39-47.