Suplemento da Revista da
SOCESP
Sociedade de Cardiologia do Estado de São Paulo

PRÓTESE VALVAR STARR-EDWARDS – MEIO SÉCULO DE DURABILIDADE

STARR-EDWARDS VALVE PROSTHESIS – HALF A CENTURY OF DURABILITY

Santiago Rodrigues Dias[1]
Renata Pieratti Bueno[1]
Lucas Lonardoni Crozatti[1]
João Ricardo Cordeiro Fernandes[1]
Tarso Augusto Duenhas Accorsi[1]
Vitor Emer Egypto Rosa[1]
Antonio Sérgio de Santis Andrade Lopes[1]
Flávio Tarasoutchi[1]

1. Instituto do Coração do HCFMUSP -INCOR. São Paulo, SP – Brasil

Correspondência: Santiago Rodrigues Dias. Rua Armando Colaferri, 349 Jundiaí, SP. Brasil.
santidias@hotmail.com

Recebido em 27/10/2018,
Aceito em 30/01/2019

RESUMO

A prótese de Star-Edwards foi a primeira válvula mecânica a ser implantada no mundo, no ano de 1960. Cerca de 200.000 pacientes foram beneficiados com esse modelo, porém, caiu em desuso por suas frequentes complicações como hemólise, anemia e tromboembolismos, apesar de sua notável durabilidade. Neste artigo apresentamos um caso de paciente com a maior durabilidade com manutenção da funcionalidade da prótese S-E, já relatado na literatura. O paciente fez o seguimento cardiológico corretamente, bem como usou a anticoagulação adequada. Apresentou disfunção de outras valvas, porém a prótese S-E manteve-se estável e funcional. Inclusive, necessitou de cirurgia para troca valvar mitral, mas não da prótese de S-E em posição aórtica. Este relato foi realizado através da história clínica do paciente e do levantamento de dados da literatura sobre próteses valvares e sua durabilidade. Existem relatos de durabilidade de próteses valvares com aproximadamente 30 a 40 anos, mas nenhum relato próximo ou igual a este com 49 anos de durabilidade. A importância dos cuidados pós-operatórios, uso correto dos anticoagulantes e o seguimento clínico para controle das possíveis complicações da prótese, foi mostrada neste artigo através do relato desse caso.

Descritores: Implante de Prótese de Val Cardíaca; Próteses valvulares Cardíacas; Valva Aórtica, cirurgia; Estenose da Valva Aórtica, Cirurgia.

ABSTRACT

In 1960, the Starr-Edwards prosthesis became the first mechanical valve to be implanted, worldwide. Roughly 200,000 patients benefited from this model. However, it has now fallen out of use due to its frequent complications, such as hemolysis, anemia and thromboembolisms, despite its noteworthy durability. In this article, we present a case of a patient with the longest durability with maintenance of functionality of the S-E prosthesis reported in the literature. The patient had correctly followed the cardiological follow-up, including adequate use of anti-coagulant medications. The patient presented dysfunction in other valves, but the S-E prosthesis remained stable and functional. The patient even required mitral valve replacement surgery, but not for the S-E prosthesis in the aortic position. This report was based on patient's clinical history and a survey of the literature data on valve prostheses and their durability. There are reports of prostheses remaining stable for approximately 30 to 40 years, but none that came close to this one, which had lasted for 49 years The importance of postoperative care, the correct use of anti-coagulant medicines, and clinical follow-up to minimize the possible complications of the prosthesis, were shown in this article through this case report.

Keywords: *Heart Valve Prothesis Implantation; Aortic Valve; Aortic Valve Stenosis; Surgery.*

INTRODUÇÃO

A prótese valvar de Starr-Edward (S-E) foi a primeira válvula mecânica a ser implantada no mundo, com início em 1960 e auge em 1966, representando uma grande revolução na cirurgia cardíaca. A válvula S-E foi utilizada em cerca de 200.000 pacientes em todo o mundo, até sua extinção em favor de modelos mais modernos e com menos complicações como tromboembolismo e anemia hemolítica, devido à sua mecânica desfavorável.[1] No entanto, uma das características mais notáveis da válvula S-E é a sua durabilidade. Neste artigo, apresentamos o caso de uma paciente, que fora submetida a substituição da válvula aórtica há 49 anos, cuja prótese S-E continua funcionando sem sinais de disfunção. Isto representa o funcionamento mais longo de uma prótese S-E já documentado na literatura.

DESCRIÇÃO

Paciente do sexo masculino de 77 anos de idade foi submetido a substituição da valva aórtica por uma prótese S-E em 1967, aos 28 anos, devido a estenose aórtica importante sintomática secundária a febre reumática. Permaneceu em

 http://dx.doi.org/10.29381/0103-8559/20192902201-2

seguimento clínico assintomático por 47 anos, apenas em consultas rotineira para avaliação clínica e ajuste da anticoagulação. Há dois anos, iniciaram sintomas de dispnéia, ortopnéia e edema de membros inferiores. Ao ecocardiograma evidenciaram-se câmaras esquerdas aumentadas e disfunção sistólica de ventrículo esquerdo às custas de hipocinesia difusa com fração de ejeção (FE) de 37%. A válvula S-E não mostrava sinais de disfunção, apenas discreta regurgitação. Além disso, a válvula mitral apresentava insuficiência moderada com fusão comissural compatível com cardiopatia reumática. Nesse momento, foi iniciado tratamento para insuficiência cardíaca congestiva. Retornou após um ano, com progressão dos sintomas e piora da classe funcional. Um novo ecocardiograma mostrou agravamento da disfunção sistólica (FE: 32%) e da regurgitação mitral, agora definida como anatomicamente importante . Além disso, ainda não havia sinais de disfunção da prótese tendo sido indicado tratamento cirúrgico da insuficiência mitral.

Figura 2. Imagens dos exames do paciente (prontuário - Incor).

DISCUSSÃO

Usada pela primeira vez no campo clínico na década de 60, a válvula de Starr-Edwards (S-E), mostrou uma melhora importante nos resultados cirúrgicos para doenças valvares.[2] Embora a válvula S–E seja durável, proporciona uma hemodinâmica desfavorável em comparação com outras pró teses mecâncas. O desenho da válvula S–E, permite apenas um fluxo lateral, garantindo altos gradientes transvalvulares com importante hemólise e complicações relacionadas.[3,4] Embora a anemia hemolítica e o tromboembolismo sejam complicações bem conhecidas que podem estar relacionadas ao desgaste das válvulas S-E, este desgaste do tecido é difícil de ser diagnosticado pela ecocardiografia devido a artefatos da gaiola de aço inoxidável.[5,6] De acordo com a literatura, não há relatos de durabilidade maior que 40 anos de uma prótese VALVAR S-E."

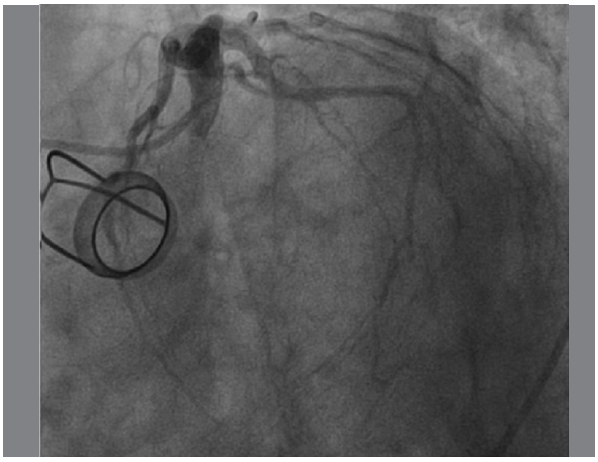
Figura 1. Imagens dos exames do paciente (prontuário - Incor).

CONCLUSÃO

A excelente durabilidade de próteses S-E tem sido reconhecida na literatura há muito tempo, apesar de suas possíveis e frequentes complicações mecânicas e sistêmicas como tromboembolismo, hemólise crônica às custas de desgastes da gaiola e rachadura da bola. Há um grande número de relatos de próteses S-E que continuam funcionando depois de 30 anos e raros relatos de próteses duradouras há mais de 40 anos. Aos 49 anos de uso, este caso representa o mais longo funcionamento de uma prótese Starr-Edwards já documentado na literatura. O paciente manteve-se sob anticoagulação oral e com consultas médicas regulares durante os 49 anos de seguimento pós-operatório. Isto provavelmente desempenhou um papel importante na prevenção de complicações e de disfunção da prótese valvar.

CONFLITOS DE INTERESSE

Os autores declaram não possuir conflitos de interesse na realização deste trabalho.

CONTRIBUIÇÕES DOS AUTORES: Cada autor contribuiu individual e significativamente para o desenvolvimento do manuscrito. SRD e FT foram os principais contribuintes na elaboração do manuscrito. SRD, RPB, LLC seguiram o paciente, reuniram dados clínicos e realizaram a pesquisa bibliográfica. JRCF, TADA, VEER, ASSAL realizaram a revisão do manuscrito e contribuíram para o conceito intelectual do estudo.

REFERÊNCIAS

1. **Ayub B, Guthier J, Wu JK, Martinez MW. Durability, Reliability, Viability: 48 Year-survival of a Starr–Edwards Mitral Valve. Heart Lung Circ. 2014;23(1):96–7.**
2. Starr A, Edwards ML. Mitral replacement: clinical experience with a ball-valve prosthesis. Ann Surg. 1961;154:726–40.
3. Sezai A, Hata M, Niino T, Yoda M, Wakui S, Umeda T, et al. Prophylactic reoperation after mitral valve replacement with the Starr–Edwards ball valve: a report of four cases. Ann Thorac Cardiovasc Surg. 2007;13(5): 316–21.
4. Sezai A, Shiono M, Hata M, Iida M, Yoda M, Wakui S, et al. 40 years experience in mitral valve replacement using Starr–Edwards, St. Jude Medical and ATS valves. Ann Thorac Cardiovasc Surg. 2006;12(4):249–56.
5. Shapira Y, Feinberg MS, Hirsch R, Nili M, Sagie A, et al. Echocardiography can detect cloth cover tears in fully covered Starr–Edwards valves: a long-term clinical and echocardiographic study. Am Heart J. 1997;134(4):665–71.
6. Shiono M, Sezai A, Hata M, Iida M, Negishi N, Sezai Y. Valve dysfunction of the cloth- covered Starr–Edwards ball valve. Circ J. 2005;69(7):844–9.