Cardiomiopatia arritmogênica do ventrículo direito

Dirceu Rodrigues Almeida[1], Rui Felipe M. Viégas[1], José Alexandre Silveira[1], Eduardo Segala[1], Gilberto Szarf[1]

Rev Soc Cardiol Estado de São Paulo. 2009;19(1):67-72
RSCESP (72594)-1760

Cardiomiopatia arritmogênica do ventrículo direito, também conhecida como displasia arritmogênica do ventrículo direito, é uma doença primária do músculo cardíaco, caracterizada por um substrato anatomopatológico composto por substituição do músculo cardíaco por um tecido fibrolipomatoso e com escasso infiltrado inflamatório, afetando predominantemente o ventrículo direito, em particular sua parede livre e via de saída. É clinicamente caracterizada pela associação com arritmia ventricular e morte súbita em jovens, particularmente em atletas e durante a atividade física. A prevalência dessa doença não é totalmente conhecida e varia em diferentes continentes. Estima-se que exista um caso em cada 5 mil indivíduos. O diagnóstico é difícil pelo pouco acometimento da função ventricular e pela presença de alterações eletrocardiográficas muito sutis, que, com frequência, não são percebidas. Assim, o diagnóstico geralmente é feito quando o paciente apresenta algum episódio de arritmia ventricular ou mesmo quando recuperado de morte súbita e mais raramente durante avaliação para atividade física. O tratamento está direcionado para a prevenção de arritmias ventriculares e morte súbita com o uso de betabloqueador, tentativa de ablação por cateter e implante de cardioversor-desfibrilador nos casos considerados de alto risco.

Descritores: Cardiomiopatia arritmogênica ventricular direita. Arritmia ventricular. Morte súbita.

Arrhythmogenic right ventricular cardiomyopathy

Arrhythmogenic right ventricular cardiomyopathy is an uncommon form of probably inheritable heart muscle disease, involves predominantly the right ventricle with progressive loss of myocytes and fatty or fibro fatty tissue replacement, resulting in segmental or global abnormalities usually presenting with ventricular tachyarrhythmias or sudden death. It is recognized as cause of sudden cardiac death in the young during athletic activity. Diagnosis often requires a high index of suspicion and may be difficult because many of the electrocardiographic abnormalities are unspecific. The clinical presentations are syncope, ventricular arrhythmias, or cardiac arrest, as well as global or segmental chamber dilatation or wall motion abnormalities. Noninvasive tests used in the diagnosis include 12-lead electrocardiography, echocardiography, cardiac magnetic resonance imaging, and endomyocardial biopsy. Treatment is addressed to prevent life-threatening cardiac arrhythmias with beta-blockers and the use of implantable defibrillators.

Key words: Arrhythmogenic right ventricular cardiomyopathy. Ventricular tachyarrhythmia. Death, sudden.

[1] Disciplina de Cardiologia – Setor de Miocardiopatias – Universidade Federal de São Paulo (UNIFESP) – São Paulo, SP.
Endereço para correspondência:
Dirceu Rodrigues Almeida – Rua Alberto Hodge, 472 – Alto da Boa Vista – São Paulo, SP – CEP 04740-020

INTRODUÇÃO

A cardiomiopatia arritmogênica do ventrículo direito, uma doença específica do músculo cardíaco que afeta primária e predominantemente o ventrículo direito, é caracterizada histologicamente pela presença de tecido fibroadiposo, que substitui os miócitos.[1,2] Essa entidade é reconhecida como causa importante de morte súbita em jovens, ocorrendo particularmente durante atividade física. Na Itália, é reconhecida como a principal causa de morte súbita em jovens atletas.[3,4] Sua prevalência real não é conhecida e sua etiologia não está definida, sendo atualmente considerada uma doença genética em vários casos.[5-7]

DEFINIÇÃO

O envolvimento localizado do ventrículo direito foi muito enfatizado nas primeiras descrições da doença. Hoje existe um consenso de que a doença pode envolver difusamente o ventrículo direito, acometer também o ventrículo esquerdo e resultar em disfunção biventricular. Nesse estágio pode ser difícil a distinção com a cardiomiopatia dilatada. A primeira denominação proposta, displasia arritmogênica do ventrículo direito, foi baseada nos achados histológicos de séries de necropsias.[1,3] Posteriormente foi adotada a denominação de cardiomiopatia arritmogênica do ventrículo direito, reforçando sua associação com a presença de morte súbita por arritmia ventricular. Na classificação atual das cardiomiopatias, vem classificada como uma doença genética.[8]

ETIOPATOGÊNESE

Estimativas sugerem que a prevalência de cardiomiopatia arritmogênica do ventrículo direito seria de 1 caso em cada 5 mil indivíduos e que a baixa incidência no cenário clínico decorreria da ausência de sintomas na maioria dos casos e da dificuldade em se realizar o diagnóstico, pela sua natureza focal, pela pouca disfunção ventricular e pelas alterações sutis no eletrocardiograma. Histologicamente a doença é caracterizada pela presença de substituição do miocárdio por tecido adiposo, associado a fibrose e pouca infiltração linfocitária. As alterações morfológicas envolvem mais frequentemente as regiões de via de entrada, ápex e região infundibular ("triângulo da displasia").[1-3,5,6] As alterações predominam no subepicárdio e no mesocárdio, na maioria dos casos focais e mais raramente difusas. O envolvimento ventricular esquerdo é descrito em aproximadamente 30% a 70% dos casos em séries de necropsias, geralmente em menor proporção que o envolvimento ventricular direito, predominando nas regiões septal e de parede livre.[2,3,5,6] Mais raramente, em fases avançadas da doença, o envolvimento pode se tornar difuso. A etiologia da cardiomiopatia arritmogênica do ventrículo direito não está esclarecida e várias teorias são consideradas. É bem aceito, atualmente, que em muitos casos de cardiomiopatia arritmogênica do ventrículo direito existe uma base genética para a doença, com padrão de transmissão autossômica dominante e com grau de penetrância variável[6,7]. Além da possível etiologia genética, outras teorias têm sido consideradas como causa ou facilitador da expressão gênica. A teoria inflamatória tem sido aventada pela frequente presença de infiltrado inflamatório em associação a infiltração lipomatosa. A presença de apoptose também tem sido descrita.[1,2,3,5.]

QUADRO CLÍNICO

A cardiomiopatia arritmogênica do ventrículo direito tem sido descrita classicamente como uma doença predominantemente do adulto jovem do sexo masculino, em que 70% a 80% dos casos são diagnosticados em pacientes com idade inferior a 40 anos.[1,3,5] A história clínica mais frequentemente encontrada é a de um paciente jovem, apresentando-se com síncope, taquicardia ventricular ou morte súbita recuperada, e, mais raramente, com quadro de insuficiência cardíaca e grave disfunção ventricular direita. A taquicardia ventricular geralmente é monomórfica, com morfologia de bloqueio de ramo esquerdo (origem no ventrículo direito).[4,5] A morte súbita é manifestação da doença e geralmente ocorre em atletas com idade inferior a 35 anos. Nos Estados Unidos, a cardiomiopatia arritmogênica do ventrículo direito é responsável por 4% das mortes que acometem atletas durante a atividade física. Na Itália, essa entidade é a principal responsável por morte súbita em atletas, com taxas de 25% a 35% dos casos em algumas regiões.[2,5] Déficits segmentares do ventrículo direito ou dilatação ventricular estão associados a maior risco de morte súbita. A insuficiência cardíaca é uma manifestação mais tardia da doença, que acomete maior número de indivíduos na quinta década de vida, em que predomina disfunção ventricular direita e ausência de hipertensão pulmonar. Mais raramente pode-se encontrar disfunção biventricular e quadro de insuficiência cardíaca global mimetizando um quadro de cardiomiopatia dilatada.[5,8]

DIAGNÓSTICO

O diagnóstico da cardiomiopatia arritmogênica do ventrículo direito depende de um elevado índice de suspeita clínica e deve sempre ser considerado em pacientes jovens que

apresentam quadro de síncope, arritmia ventricular, morte súbita recuperada, principalmente quando ocorre durante atividade física, e insuficiência cardíaca com disfunção ventricular direita predominante. O diagnóstico de certeza dessa entidade é difícil e requer a combinação de dados clínicos e eletrocardiográficos, métodos de imagem e alterações histológicas. Com essa finalidade, foram propostos critérios clínicos e laboratoriais.[5,8-11] Para auxiliar no diagnóstico, a Sociedade Europeia de Cardiologia propõe vários critérios diagnósticos que devem ser procurados (Tabela 1)[12].

Tabela 1 - Critérios para diagnóstico da cardiomiopatia arritmogênica do ventrículo direito[12]

I - Disfunção global ou regional e alterações estruturais
– Dilatação e disfunção do ventrículo direito significativas e morfologia normal do ventrículo esquerdo.
– Áreas acinéticas, discinéticas ou aneurismas localizados no ventrículo direito.
– Dilatação segmentar grave no ventrículo direito.
II - Alterações histológicas na biópsia endomiocárdica
– Infiltração lipomatosa e fibrose substituindo o miocárdio normal.
III - Alterações eletrocardiográficas
– Inversão da onda T de V1-V3 na ausência de bloqueio de ramo direito e em pacientes com mais de 12 anos de idade.
– Alargamento do QRS de V1-V3 e presença de onda épsilon.
IV - História familiar
– Doença familiar confirmada por necropsia ou cirurgia.
– História familiar de morte súbita com menos de 35 anos de idade, supostamente decorrente de cardiomiopatia arritmogênica do ventrículo direito.

O eletrocardiograma é extremamente útil para se fazer a suspeita diagnóstica, a despeito de as alterações mais típicas não estarem presentes na maioria dos casos e não serem patognomônicas.[12,13] O achado mais sugestivo é a alteração de repolarização com inversão da onda T de V1 a V3 na ausência de bloqueio completo do ramo direito, que está presente em aproximadamente 50% dos casos, sendo considerado critério diagnóstico menor. Cabe ressaltar que essas alterações podem ser encontradas com frequência em crianças com menos de 12 anos de idade na ausência de qualquer cardiopatia estrutural. Outros sinais menos específicos podem ser encontrados, como bloqueios completo ou incompleto do ramo direito, alterações difusas da repolarização nas precordiais, baixa voltagem e alargamento de QRS em V1 a V3, e sobrecarga atrial direita. A presença de onda épsilon (onda de "pós-excitação", que ocorre no final do QRS) de V1 a V3 é mais específica, sendo considerada critério eletrocardiográfico maior, e está presente em 15% a 30% dos casos.[12-14] É digno de nota que a presença de alterações eletrocardiográficas marcantes, bem como eletrocardiograma de alta resolução alterado, indicam pacientes com potencial para pior prognóstico. O ecocardiograma pode ser normal nas fases precoces da doença e algumas alterações segmentares de contratilidades podem passar despercebidas.[14] Os achados mais chamativos para a doença são dilatação e hipocontratilidade do ventrículo direito na ausência de hipertensão pulmonar e de disfunção ventricular esquerda, dilatações aneurismáticas localizadas e discinesia ínfero-basal (Figura 1). Tem sido bem valorizada a relação diâmetro diastólico ventricular direito/diâmetro diastólico ventricular esquerdo; quando essa taxa for superior a 0,5, existe razoável valor preditivo positivo para diagnóstico de cardiomiopatia arritmogênica do ventrículo direito. É possível que a ecocardiografia tridimensional possa melhorar a acurácia diagnóstica das alterações segmentares do ventrículo direito. A ventriculografia contrastada do ventrículo direito em duas projeções pode demonstrar sinais sugestivos, como dilatação de via de saída, falhas de enchimentos, trabeculações ventriculares grosseiras, lesões tipo "saca bocados" e aneurismas (Figura 2). A ressonância magnética e a tomografia computadorizada têm emergido como métodos de imagem com maior potencial para diagnóstico da cardiomiopatia arritmogênica do ventrículo direito, pela capacidade de diferenciar músculo de tecido adiposo.[14,15] Na ressonância é importante a presença de dilatação da via de saída do ventrículo direito, irregularidades dos bordos do miocárdio e aumento da espessura de tecido adiposo na parede e, principalmente, no mesocárdio (Figuras 3 e 4). Entretanto, a pouca espessura da parede do ventrículo direito e a presença de gordura epicárdica e pericárdica podem gerar dificuldades no diagnóstico e re-

sultados falsos positivos.[15] Para o diagnóstico definitivo da doença é necessária a demonstração das alterações histológicas típicas da doença. Diante de alterações suspeitas nos métodos de imagem, pode-se recorrer ao recurso da biópsia endomiocárdica, de preferência guiada pela ecocardiografia, para realização de biópsia em áreas de maior interesse.[16] As alterações histológicas típicas seriam presença de substituição do miocárdio pelo tecido adiposo, associada a fibrose e escasso infiltrado inflamatório.[2,3,16.]

TRATAMENTO

O tratamento da cardiomiopatia arritmogênica do ventrículo direito tem como objetivo, na maioria dos casos, evitar ou controlar as arritmias ventriculares e reduzir o risco de morte súbita.[5,17] Cabe ressaltar que as estratégias de tratamento são absolutamente empíricas, pois não existem estudos randomizados e as recomendações são baseadas em séries de casos. Em decorrência da forte influência da atividade adrenérgica na gênese e no comportamento da arritmia ventricular, a utilização de betabloqueadores adrenérgicos tem sido recomendada para todos os pacientes, inclusive para os assintomáticos.[14] Em uma pequena série de casos, o sotalol suprimiu a indução de taquicardia ventricular com estimulação ventricular programada em 68% dos casos. Da mesma forma, a amiodarona foi avaliada em uma pequena série de casos e também foi capaz de suprimir a indução de taquicardia ventricular.[5,9,14] A associação das duas drogas também pode ser considerada em pacientes de maior risco e com recorrência de taquicardia ventricular. A tentativa de ablação com radiofrequência tem sido considerada nos pacientes não responsivos às drogas, com baixas taxas de sucesso e com altas taxas de recorrência.[4,18] O insucesso da ablação decorre de vários fatores, como a natureza progressiva e difusa da doença, com potencial para novos e múltiplos focos arritmogênicos. O implante de cardioversor-desfibrilador deve ser considerado para os pacientes de alto risco de morte súbita, como recuperados de parada cardiorrespiratória, portadores de taquicardia ventricular sustentada e pacientes com disfunção ventricular direita ou biventricular acentuada.[19,20] Na presença de disfunção ventricular com sintomas de insuficiência cardíaca, o tratamento deve ser otimizado com betabloqueador, inibidor do sistema renina-angiotensina e antagonista de aldosterona.

Figura 1. Cardiomiopatia arritmogênica do ventrículo direito com formação aneurismática localizada.

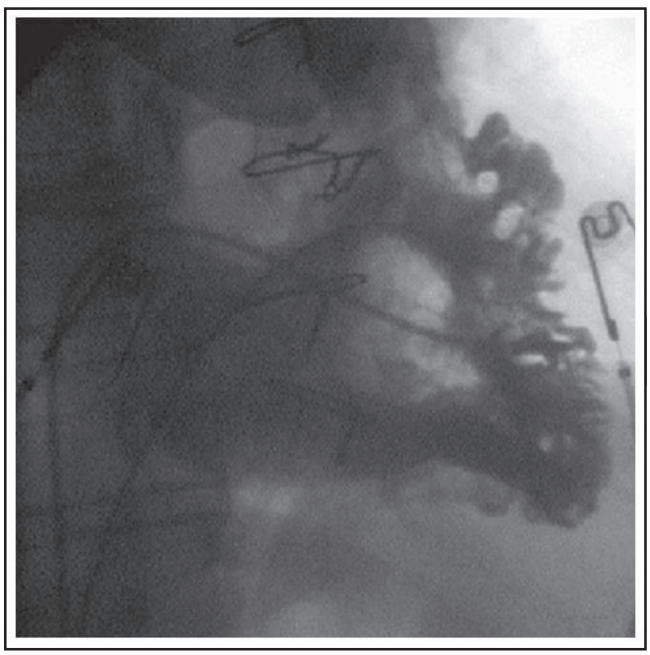

Figura 2. Ventriculografia com aspecto típico de cardiomiopatia arritmogênica do ventrículo direito (lesões em "saca bocados") e trabeculações grosseiras.

CONCLUSÃO

É de grande importância, na prática clínica e na esfera da medicina esportiva, a associação de cardiomiopatia arritmogênica do ventrículo direito e morte súbita em atividades físicas competitivas.[3,5,19,21] Na Itália, essa afecção é responsável por cerca de 20% a 25% dos casos de parada cardíaca ou morte súbita em atletas. Todos esses eventos ocorrem durante a atividade física, reforçando a forte associação desses eventos com a estimulação adrenérgica. Há consenso geral de que todo atleta portador dessa doença deve ser sistematicamente proibido de realizar atividade física competitiva.[22.]

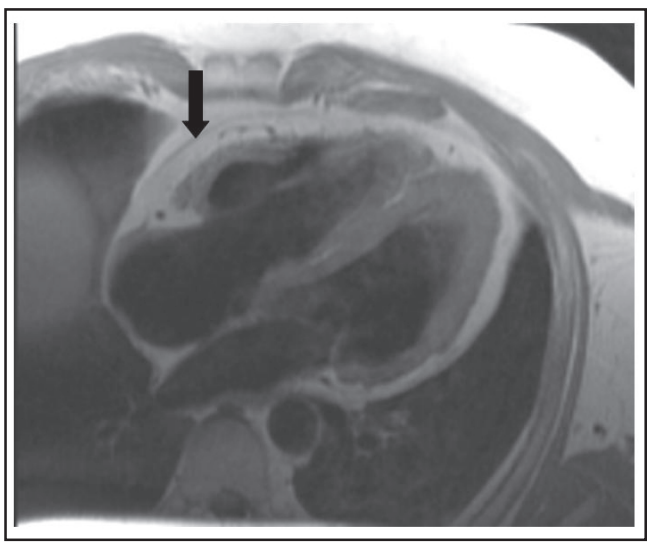

Figura 3. Ressonância magnética demonstrando infiltração lipomatosa na parede do ventrículo direito na cardiomiopatia arritmogênica. (Imagem cedida por Gilberto Zarf.)

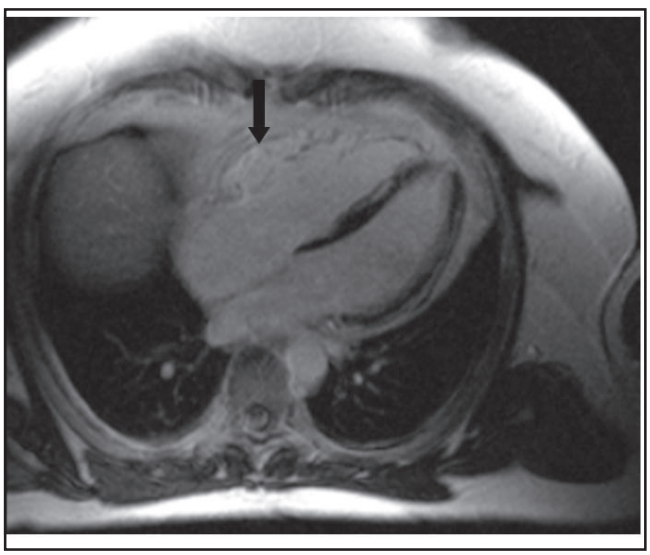

Figura 4. Ressonância magnética demonstrando infiltração lipomatosa do ventrículo direito na cardiomiopatia arritmogênica. (Imagem cedida por Gilberto Zarf.)

REFERÊNCIAS

1. Fontaine G, Fontakiran F, Herbert JL, et al. Arrhythmogenic right ventricular dysplasia. Ann Rev Med. 1999;50:17-35.
2. Thiene G, Nava A, Conrado D, Rossi L, Penneli N. Right ventricular cardiomyopathy and sudden death in young people. N Engl J Med. 1988;318:129-33.
3. Wynne J, Braunwald E. The cardiomyopathies. In: Braunwald E. Heart disease: a textbook of cardiovascular medicine. 7ed. Philadelphia: Elsevier Saunders; 2005. p. 1659.
4. Maron JB, Towbin JA, Thiene G, et al. AHA – Contemporary definitions e classification of the cardiomyopathies. Circulation. 2006;113:1807-16.
5. Germaiel C, Pellicia A, Thompson PD. Arrhythmogenic right ventricular cardiomyopathy. J Am Coll Cardiol. 2001;38:1773-81.
6. Srijita SC, Syrris P, Ward D, Asimaki A, Sevdalis E, McKenna WJ. Clinical and genetic characterization of families with arrhythmogenic right ventricular dysplasia/cardiomyopathy provides novel insights into patterns of disease expression. Circulation. 2007;115:1710-20.
7. Marcus PI, Fontaine GH, Guiraudon G, et al. Right ventricuar dysplasia: a report of 24 adult cases. Circulation. 1982;65:384-98.
8. Conrado D, Basso C, Thiene G. Arrhythmogenic right ventricular cardiomyopathy: diagnosis, prognosis, and treatment. Heart. 2000;83:588-95.
9. Marcus PI, Fontaine GH. Arrhythmogenic right ventricular dysplasia: a review. Pacing Clin Electrophysiol. 1995;18:1298-314.
10. Almeida DR, Carvalho AC, Azevedo JE, et al. Dificuldades no diagnóstico das miocardiopatias. Arq Bras Cardiol. 1994;62:131-7.
11. Keren A, Popp RL. Assignment of patients into the classification of cardiomyopathies. Circulation. 1992;86:1622-33.
12. McKena WJ, Thiene G, Nava A, et al. Diagnosis of arrhythmogenic right ventricular dysplasia/cardiomyopathy task force of the working group myocardial and pericardial

disease of the European Society of Cardiology. Br Heart J. 1994;71:215-8.
13. Jaoude SA, Leclerq JF, Coumel P. Progressive ECG changes in arrhythmogenic right ventricular disease: evidence for an evolving disease. Eur Heart J. 1996;17:1717-22.
14. Manyari DE, Duff HJ, Kostuk WJ, et al. Usefulness of noninvasive studies for diagnosis of right ventricular dysplasia. Am J Cardiol. 1986;57:1147-53.
15. Maintz D, Juergens KU, Grude M, Ozum M, Fischbach R, Wiehter T. Magnetic resonance imaging and computed tomography findings in arrhythmogenic right ventricular cardiomyopathy. Circulation. 2006;113:673-5.
16. Angelini A, Thiene G, Boffa GM, et al. Endomyocardial biopsy in right ventricular cardiomyopathy. Int J Cardiol. 1993;40:273-82.
17. Corrado D, Buja G, Basso C, Thiene G. Clinical diagnosis and management strategies in arrhythmogenic right ventricular cardiomyopathy. J Electrocardiol. 2000;33:49-55.
18. Leclerq JF, Potenza S, Maison-Blanche P, Chastang C, Coumel P. Determinants of spontaneous occurrence of sustained monomorphic ventricular tachycardia in right ventricular dysplasia. J Am Coll Cardiol. 1996;28:270-4.
19. Fontaine GH, Tner J, Gallais Y, et al. Ventricular tachycardia catheter ablation in arrhythmogenic right ventricular dysplasia: a 16 year experience. Curr Cardiol Rep. 2000;2:498-506.
20. Fontaine GH. The use of ICDs for the treatment of patients with arrhythmogenic right ventricular dysplasia. J Interv Card Electrophysiol. 1997;1:329-30.
21. Furlenello F, Bertoldi A, Dallago M, et al. Cardiac arrest and sudden death in competitive athletes with arrhythmogenic right ventricular dysplasia. Pacing Clin Electrophysiol. 1998;21:331-5.
22. Maron BJ, Thompson PD, Ackerman MJ, Balady G, Berger S, Cohen D. Recommendations and considerations related to preparticipation screening for cardiovascular abnormalities in competitive athletes: 2007 update. Circulation. 2007;115:1643-55.