Manifestações bucais decorrentes do uso de medicamentos anti-hipertensivos

Marcela Alves dos Santos
Tânia Cristina Pedroso Montano
Cíntia Maria de Alencar de Carvalho
Itamara Lucia Itagiba Neves
Ricardo Simões Neves

Unidade de Odontologia – HC-FMUSP

Endereço para correspondência:
Av. Dr. Enéas Carvalho de Aguiar, 44 – Cerqueira César – CEP 05403-000 – São Paulo – SP

A hipertensão arterial sistêmica é responsável por 40% das mortes por acidente vascular cerebral e por 25% por doença coronariana no Brasil; portanto, o diagnóstico precoce e o controle da pressão arterial são fundamentais. Muitas entre as diversas classes de medicamentos anti-hipertensivos causam alterações na cavidade bucal. A xerostomia é a mais prevalente, sendo relatada por pacientes tratados com diuréticos, inibidores adrenérgicos de ação central e inibidores da enzima de conversão de angiotensina. Outra manifestação comum é a hiperplasia gengival induzida pelos bloqueadores de canais de cálcio.
Este estudo pretendeu abordar a relação existente entre a terapia medicamentosa da hipertensão e as manifestações bucais decorrentes de seu uso, sugerindo medidas para amenizá-las e, assim, aumentar a aderência ao tratamento médico.

Palavras-chave: anti-hipertensivos, odontologia, xerostomia, hiperplasia gengival.

(Rev Soc Cardiol Estado de São Paulo. 2007;2 Supl A:14-7)
RSCESP (72594)-1642

INTRODUÇÃO

A hipertensão arterial sistêmica, chamada de doença silenciosa por causar danos em órgãos como rins, coração, cérebro e olhos, sem que o paciente tenha sintomas, é uma afecção de difícil diagnóstico e tratamento. Existem seis classes de anti-hipertensivos utilizados no Brasil: diuréticos, inibidores adrenérgicos, bloqueadores de canais de cálcio, inibidores da enzima de conversão de angiotensina, antagonistas do receptor AT1 da angiotensina II e vasodilatadores diretos[1]. Esses medicamentos podem causar manifestações bucais, sendo a xerostomia e a hiperplasia gengival as mais comuns. Os cirurgiões-dentistas devem reconhecer e tratar essas manifestações, que podem causar desconforto, melhorando a qualidade de vida dos doentes e evitando a suspensão do medicamento.

MANIFESTAÇÕES BUCAIS

Xerostomia

Muitas drogas são xerostômicas, outras causam hiposalivação, mas poucas drogas têm sido submetidas a pesquisas científicas criteriosas[2]. É

importante diferenciar xerostomia de hipossalivação: enquanto xerostomia é a sensação subjetiva de boca seca, a hipossalivação é o achado real de uma redução do fluxo salivar.

Xerostomia associada ao uso de diuréticos

Nederfors e cols.[3] realizaram um estudo em que avaliaram o fluxo e a composição salivar com o uso de bendroflumetiazida e placebo em 34 voluntários saudáveis. Esses autores observaram que não houve diferença na secreção salivar não-estimulada, mas sim diminuição de 10% na secreção estimulada de saliva nos pacientes em uso do tiazídico. Verificaram, também, diminuição da concentração de sódio, tanto na secreção estimulada (29%) como na não-estimulada (40%), nos indivíduos que usaram o tiazídico durante uma semana. Atkinson e cols.[4] observaram que a queixa subjetiva de xerostomia foi 10 vezes mais freqüente após a ingestão do diurético tiazídico comparado ao placebo, mas a análise da secreção salivar indicou que não houve diferença significante no fluxo e na concentração de proteínas, sódio, potássio ou cloreto nas amostras de saliva dos pacientes em uso de furosemida e placebo, sugerindo que a sensação de boca seca não acontece somente em função da quantidade de saliva. São necessários mais estudos para esclarecer esse mecanismo de inibição da secreção salivar[3].

Xerostomia associada ao uso de betabloqueadores

Nederfors e cols.[5] demonstraram que, uma semana após a introdução do betabloqueador, ocorre alteração na concentração de proteínas da saliva. O mecanismo pelo qual esses medicamentos alteram a composição da saliva também não foi determinado.

Xerostomia associada ao uso de inibidores da enzima de conversão de angiotensina

Streckfus[6] descreveu um caso na literatura em que o paciente iniciou o tratamento com lisinopril, recebendo uma dose inicial de 5 mg. Após uma semana de tratamento houve redução de 50% do fluxo salivar total e da glândula parótida estimulada. Mangrella e cols.[7] realizaram um estudo com 105 pacientes em uso de captopril, enalapril ou lisinopril e a xerostomia foi observada em 8% desses pacientes, dos quais 4,3% estavam em uso do lisinopril.

Xerostomia associada ao uso de outros anti-hipertensivos

Foi observado que o minoxidil, um vasodilatador direto, causa xerostomia em 10% dos pacientes, porcentagem significantemente inferior se comparada a outros anti-hipertensivos[8]. A clonidina é um agonista do receptor alfa-2 adrenérgico, que, por atuar diretamente inibindo o sistema simpático periférico, pode ser responsável pela produção de saliva espessa e, assim, sensação de boca seca[6].

Tratamento

A xerostomia pode se manifestar por meio de dificuldades na mastigação, na deglutição e na fala, sensação de queimação na boca e na língua, alteração do paladar, mucosite, alto índice de cárie cervical, presença de candidose e até ulcerações[2]. O profissional deve contatar o médico para consultar sobre a possibilidade de substituição da medicação. Se não for possível, o cirurgião-dentista deve aliviar os sintomas para melhorar a qualidade de vida do paciente e minimizar as complicações bucais decorrentes da xerostomia[9,10]. Uma abordagem básica para tratamento dos pacientes com xerostomia é instruir o aumento de ingestão de água ou prescrever saliva artificial[9]. Para prevenir complicações decorrentes da xerostomia deve-se aplicar flúor tópico, orientar quanto ao uso de bochechos e, havendo candidose, prescrever antifúngicos[10]. O uso de pilocarpina pode estimular a secreção salivar, mas tem sido associada a vários efeitos adversos que limitam sua utilização, como elevação da pressão arterial[10].

Hiperplasia gengival medicamentosa

Bloqueadores de canais de cálcio são usados no controle da hipertensão. Foi observado que 30% a 40% dos pacientes em uso de nifedipina desenvolvem hiperplasia gengival (Fig. 1)[11]. O mecanismo de ação desse medicamento pode estar associado ao aparecimento dessa lesão, pois causa alteração no influxo de cálcio através das membranas plasmáticas, diminuindo a atividade da colagenase, o que resulta em excesso de síntese de colágeno e proliferação fibroblástica no interior da gengiva[8]. A ocorrência de inflamação gengival pela presença do biofilme bacteriano pode ser um fator importante no aparecimento da hiperplasia gengival[11], que ocorre geralmente um a dois meses após o início da terapia, e o tecido pode ser firme, indolor, geralmente associado a inflamação crônica eritematosa e é mais comum na gengiva vestibular dos dentes anteriores, nunca ocorrendo em pacientes desdentados. O paciente pode relatar dor, sangramento gengival e dificuldade de mastigação. Na maioria dos casos, mesmo com a substituição da droga, é necessária remoção cirúrgica do tecido hiperplásico remanescente[12]. O minucioso controle do biofilme após a remoção da lesão é fundamental para prevenir a recorrência em pacientes que necessitam continuar o tratamento com nifedipina[12].

Manifestações bucais menos comuns

Alguns medicamentos anti-hipertensivos podem provocar lesões na mucosa bucal,

inflamação ou descoloração dos tecidos moles[8]. As lesões liquenóides são descritas nos pacientes que usam furosemida, hidroclorotiazida, metildopa, propranolol, labetalol e inibidores da enzima de conversão de angiotensina[8,11]. Os inibidores da enzima de conversão de angiotensina podem causar gosto metálico[7], alterações do paladar, retardo na cicatrização e sangramento gengival por neutropenia[8], além de angioedema em pacientes suscetíveis, podendo afetar lábios, face ou língua. O captopril também foi relacionado ao aparecimento de glossite e de úlceras na cavidade bucal[12].

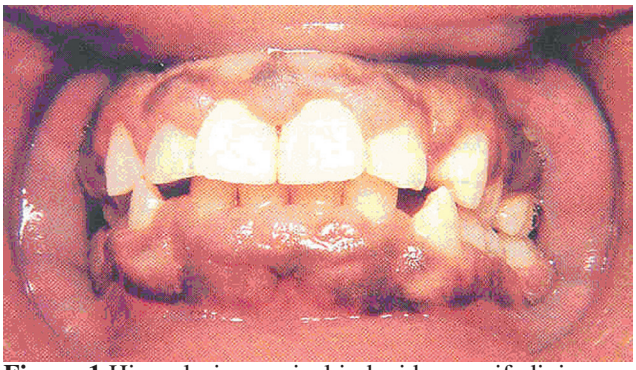

Figura 1 Hiperplasia gengival induzida por nifedipina.

CONCLUSÕES

Por meio da revisão da literatura, foi possível concluir que:

1) O uso de medicamentos anti-hipertensivos está associado à ocorrência de manifestações bucais, que podem causar desconforto aos pacientes, sendo as mais freqüentes a xerostomia e a hiperplasia gengival.

2) Estudos são necessários para demonstrar o mecanismo de ação responsável por essas manifestações bucais.

3) Os cirurgiões-dentistas devem estar familiarizados com esses medicamentos e treinados para o diagnóstico e o tratamento das manifestações bucais, favorecendo a aderência ao tratamento medicamentoso e melhorando a qualidade de vida desses pacientes.

ORAL MANIFESTATIONS OF THE ANTIHYPERTENSIVE DRUGS: LITERATURE REVIEW

MARCELA ALVES DOS SANTOS
TÂNIA CRISTINA PEDROSO MONTANO
CÍNTIA MARIA DE ALENCAR DE CARVALHO
ITAMARA LUCIA ITAGIBA NEVES
RICARDO SIMÕES NEVES

Hypertension is responsible for 40% of the deaths due to stroke and 25% due to coronary diseases in Brazil. The diagnosis and control of blood pressure levels are very important conditions to avoid complications. There are several classes of antihypertensive agents and some of them may cause oral side effects. Xerostomia is the most prevalent and has been associated to diuretics, central sympatholytics and angiotensin-converting enzyme inhibitors. Other common manifestation is the gingival hyperplasia related with calcium channel blockers. The aim of the present study is to review the association between hypertensive pharmacological therapy and oral manifestations, suggesting adequate therapy which can improve the adherence to the medical treatment.

Key words: antihypertensive drugs, odontology, xerostomia, gingival hyperplasia.

(Rev Soc Cardiol Estado de São Paulo. 2007;2 Supl A:14-7)
RSCESP (72594)-1642

REFERÊNCIAS

1. IV Diretrizes Brasileiras de Hipertensão Arterial, Sociedade Brasileira de Cardiologia e Sociedade Brasileira de Nefrologia – Campos do Jordão, Fevereiro 1-3, 2002. p.1-40.
2. Scully C. Drug effects on salivary glands: dry mouth. Oral Dis. 2003;9(4):165-76.
3. Nederfors T, Twetman S, Dahlof C. Effects of the thiazide diuretic bendroflumethiazide on salivary flow rate and composition. Scand J Dent Res. 1989;97(6):520-7.
4. Atkinson JC, Shiroky JB, Macynski A, Fox PC. Effects of furosemide on the oral cavity. Gerodontology. 1989;8:23-6.
5. Nederfors T, Dahlof C, Twetman S. Effects of the beta-adrenoceptor antagonists atenolol and propranolol on human unstimulated whole saliva flow rate and protein composition. Scand J Dent Res. 1994;102(4):235-7.
6. Streckfus CF. Salivary function and hypertension: a review of the literature and a case report. JADA. 1995;126(7-9):1012-6.
7. Mangrella M, Motola G, Russo F. Hospital intensive monitoring of adverse reactions of ACE inhibitors. Minerva Med. 1998;89:91-7.
8. Felder RS, Millar SB, Henry RH. Oral manifestation of drug therapy. Spec Care Dent. 1988;8:119-24.
9. Fox PC. Management of dry mouth. Dent Clin North Am. 1994;41(4):863-75.
10. Guggenheimer J, Moore PA. Xerostomia: etiology, recognition and treatment. J Am Dent Assoc. 2003;134(1):61-9; quiz 118-9.
11. Florio O, Tfouni M, Almeida JD. Aumentos gengivais induzidos por medicamentos – Revisão da literatura. Rev APCD. 2004; 58(1):25-7.
12. Loureiro CCS, Adde CA, Perez FEG, Penha SS. Efeitos adversos de medicamentos tópicos e sistêmicos na mucosa bucal. Rev Bras Otorrinolaringol. 2004;70(1):106-11.