Femina
RELATO DE CASO

# Histerectomia radical após parto cesáreo por adenocarcinoma de colo uterino: relato de caso

## *Radical hysterectomy after c-section in cervical adenocarcinoma: a case report*

Amanda Pereira Labadessa[1], Marina Martinelli Sonnenfeld[1], Fábio Nogueira Liguori Alves[1], Milucci Messias de Gatti Mello[1], César Eduardo Fernandes[1], Caetano da Silva Cardial[1]

**Descritores**

Neoplasia intraepitelial cervical; Rastreamento com citologia e testes de DNA-HPV; Abordagem por estimativas de risco; Colposcopia; Cirurgia de alta frequência

**Keywords**

Cervical intraepithelial neoplasm; Citology screening and HPV-DNA testing; Risk estimation approach; Colposcopy; Loop electrosurgical excision procedure

**Submetido**
08/04/2021

**Aceito**
30/05/2022

1. Centro Universitário Saúde ABC, Santo André, SP, Brasil.

**Conflitos de interesse:**
Nada a declarar.

**Autor correspondente:**
Amanda Pereira Labadessa
amanda.labadessa@hotmail.com

**Como citar:**
Labadessa AP, Sonnenfeld MM, Alves FN, Mello MM, Fernandes CE, Cardial CS. Histerectomia radical após parto cesáreo por adenocarcinoma de colo uterino: relato de caso. Femina. 2022;50(7):444-8.

**RESUMO**

Mundialmente, o câncer de colo uterino ocupa o quarto lugar das neoplasias em mulheres, porém, nos países em desenvolvimento, as taxas de incidência superam de forma impactante os casos de países desenvolvidos. Apesar de ser um evento incomum durante a gestação, é cada vez mais observado, o que talvez possa ser atribuído às gestações programadas em idades mais avançadas. O caso descrito refere-se a uma paciente de 32 anos de idade, diagnosticada no terceiro trimestre da gestação com adenocarcinoma de origem endocervical com estadiamento anatomopatológico final (FIGO 2018) 1B2. Ela foi submetida à abordagem cirúrgica como tratamento inicial. Foi adotada como conduta a resolução da gestação, com boa vitalidade fetal, ao final da 34ª semana, após corticoterapia para maturação pulmonar fetal. Foi realizado parto cesariano seguido de histerectomia radical tipo C1 na classificação de Querleu e Morrow associado a linfadenectomia pélvica, no mesmo ato operatório.

**ABSTRACT**

*Worldwide, cervical cancer ranks fourth in female cancers, but when assessing data from developing countries, incidence rates are significantly higher than in developed countries. Although it is an uncommon event during pregnancy, it is increasingly observed, which may perhaps be justified due to pregnancies postponed at older ages. The case described relates to a 32-year-old woman diagnosed in the third trimester of pregnancy with endocervical adenocarcinoma, whose final anatomopathological staging (FIGO 2018) was IB2. The same was submitted to the surgical approach as an initial treatment. It was adopted as a conduct, the resolution of pregnancy, with good fetal viability, at the end of the 34th week, after corticosteroid therapy for fetal lung maturation. The patient underwent cesarean section followed by radical type C1 hysterectomy in the classification of Querleu and Morrow associated with pelvic lymphadenectomy in the same surgery.*

## INTRODUÇÃO

No mundo, quase a totalidade das neoplasias cervicais está associada à infecção causada pelo papilomavírus humano (HPV). Entre as mulheres afetadas pelo câncer do colo do útero, cerca de 3% são diagnosticadas no período da gestação ou puerpério. Tratar uma gestante com a doença é uma situação de manejo clínico desafiador, devendo-se equilibrar o melhor desfecho do tratamento para a mãe enquanto se minimizam os danos ao feto.[1-3]

Graças ao advento da colpocitologia oncótica, a doença tem sido encontrada em sua forma inicial na maioria das pacientes. Considerando o câncer de colo uterino propriamente dito, o estadiamento será eminentemente clínico, sendo considerado de acordo com a classificação da Federação Internacional de Ginecologia e Obstetrícia (FIGO) de 2018. É considerado estádio IA1 o carcinoma restrito ao colo, menor do que 3 mm, que poderá ser tratado, preservando a fertilidade, com conização. No caso do estadiamento IA2, entre 3 mm e 5 cm de profundidade, o tratamento conservador poderá ser de conização com margens negativas, associada a linfadenectomia, ou traquelectomia radial com linfadenectomia. Para tumores IB1, entre 5 mm e 2 cm no maior diâmetro, e IB2, entre 2 cm e menos de 4 cm, o tratamento será a histerectomia tipo C de Querleu e Morrow, assim como para tumores IIA1, menores do que 4 cm, acometendo os 2/3 superiores da vagina, sem comprometimento de paramétrios. Tumores IB3, maiores do que 4 cm, e os demais deverão ser tratados com quimioirradiação. Exames de imagem podem ser usados para acessar acometimento linfonodal retroperitoneal, sendo considerado IIIC1 se estiverem positivos apenas linfonodos pélvicos e IIIC2 se linfonodos paraórticos estiverem acometidos.[4]

No caso da paciente gestante, o estadiamento e, principalmente, a idade gestacional em que o diagnóstico é realizado vão definir a proposta terapêutica. Tanto a cirurgia como a quimioterapia (esquemas não teratogênicos) são relativamente seguras durante a gravidez, diferentemente do tratamento radioterápico. Enfatiza-se que a prematuridade iatrogênica é a complicação mais comum da gravidez, visando ao benefício materno. O estadiamento deverá seguir o mesmo padrão de abordagem da FIGO[4] para não gestantes, o que inclui o exame físico pélvico (exame especular, toque vaginal, toque retal) e a avaliação da extensão locorregional da doença, podendo-se lançar mão de exames complementares, como ultrassonografia e ressonância nuclear magnética (RNM).[3-6]

O tratamento proposto deve ser individualizado e ético, levando em consideração o desejo materno, o estágio da doença e a idade gestacional. Nesse sentido, uma discussão multidisciplinar agrega, de forma balanceada, os pontos positivos e negativos de cada decisão. As possíveis terapias para pacientes diagnosticadas no terceiro trimestre da gestação – o que inclui um feto viável – preveem um tratamento após a resolução da gestação.[3]

Quando indicado o tratamento cirúrgico, a resolução da gestação, seguida da histerectomia radical, pode ser realizada no mesmo tempo cirúrgico ou em dois tempos, e, quando optado por conduta não cirúrgica, deve-se avaliar no pós-parto o tratamento adjuvante com radioterapia, braquiterapia e quimioterapia.[3]

## DESCRIÇÃO DO CASO

Paciente de 32 anos de idade, gestante, com idade gestacional de 29 semanas, foi admitida em pronto atendimento obstétrico com sangramento vaginal intermitente de início há quatro dias. Condições relacionadas à gestação, como inserção placentária anômala, placenta prévia e sangramentos relacionados ao terceiro trimestre, foram excluídas. Paciente com rotina ginecológica em dia e exame de citologia oncótica de 2018 apenas com alterações reativas reparativas.

No exame ginecológico, foi identificada formação polipoide se exteriorizando através do canal cervical, de consistência friável, vascularizada e sangrante. A massa apresentava cerca de 4 cm, sendo possível identificar estrutura pedicular oriunda do canal endocervical, o qual se encontrava entreaberto. O toque retal não identificou comprometimento de paramétrios. Foi realizada biópsia do material, enviado para análise, a qual diagnosticou adenocarcinoma mucinoso de endocérvice, sendo informado o diagnóstico da neoplasia para a paciente na 31ª semana de gestação.

A paciente foi encaminhada para seguimento com equipe de oncologia pélvica e pré-natal de alto risco do Centro de Atenção Integral à Saúde da Mulher de São Bernardo do Campo (CAISM-SBC), onde foram realizados exames complementares para definição de conduta. A RNM (realizada em fevereiro de 2019) evidenciou feto único, vivo, longitudinal e cefálico, com placenta anterolateral direita. Presença de lesão expansiva vegetante com sinal intermediário em T2, emergindo do colo uterino das 10 às 2 horas, ocupando o fórnice posterior da vagina, mantendo estreito contato com a parede vaginal, sem evidências de extensão parametrial, medindo 40 x 22 x 17 mm. Ausência de linfonodomegalias (Figura 1). O tumor foi classificado, de acordo com o último estadiamento da FIGO para neoplasia cervical (2018),[4] em IB3: tumor maior ou igual a 4 cm, restrito ao colo uterino.

O caso foi abordado pela equipe multidisciplinar de oncoginecologistas, radiologistas, obstetras e neonatologistas para discutir as opções de tratamento que seriam propostas para a paciente, sendo, em cada uma delas, expostos os riscos e possíveis desfechos para a paciente, o feto e a neoplasia cervical.

A decisão tomada, em conjunto com a paciente, foi de resolução cirúrgica logo após completar 34 semanas, levando-se em consideração o diagnóstico realizado no terceiro trimestre da gestação, o estadiamento clínico 1B3 e o desejo materno de desfecho fetal favorável, para minimização de complicações neonatais. Foi realizada corticoterapia (um ciclo de betametasona) para maturação pulmonar fetal ao final da 33ª semana, já em regime hospitalar de internação.

O tratamento cirúrgico para os casos que são enquadrados nos estadiamentos IB1, IB2 e IIA1 é a modalidade preferida, mas o recurso da radioterapia pode ser escolhido dependendo de fatores relacionados à paciente e aos recursos locais, o que seria contraindicado como modalidade de tratamento durante a gestação. Já nos estadiamentos IB3 e IIA2, pelo fato de o tamanho tumoral ser maior ou igual a 40 mm, a possibilidade de

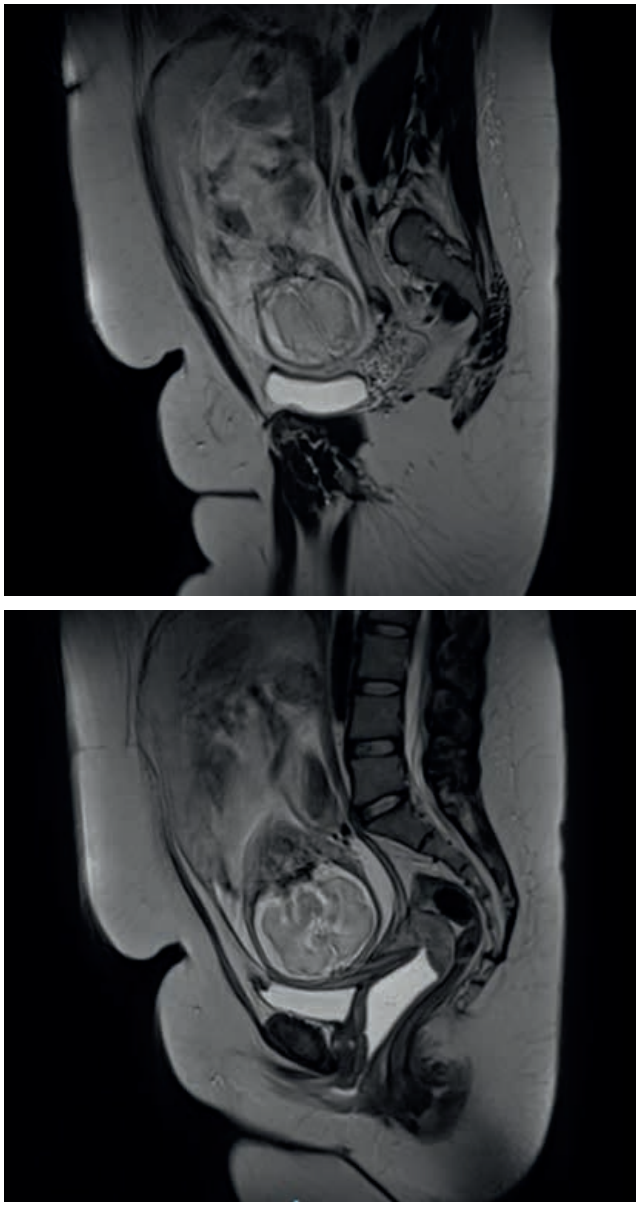

**Figura 1.** Ressonância nuclear magnética abdominopélvica. Feto em posição longitudinal, polo cefálico rechaçando posteriormente lesão expansiva cervical com sinal intermediário em T2, emergindo do colo uterino

fatores de alto risco estarem presentes, como linfonodos positivos, comprometimento dos paramétrios e margens cirúrgicas comprometidas, é maior. A modalidade de tratamento inicial eleita é a radioterapia associada a quimioterapia (individualizando cada caso), evitando-se, assim, a possibilidade de soma de morbidades dos tratamentos (cirúrgico e radioterápico).[4]

O fato de o tumor ser classificado pela RNM como 40 mm exatos em sua maior extensão gerou a dúvida sobre a forma de tratamento a ser proposto. Primeiramente, o fato de a paciente estar gestante contraindicaria o tratamento radioterápico, que só poderia ser iniciado após a resolução da gestação, e este postergaria algumas semanas no início do tratamento. Em segundo lugar, a resolução da gestação seria via cesariana, indubitavelmente, o que levaria a paciente a já ser submetida a uma morbidade cirúrgica e necessidade de recuperação e cicatrização para início de adjuvância. Terceiro, a idade da paciente e o tipo histológico do tumor levaram a equipe a considerar a qualidade de vida pós-operatória, preservando qualidade e funcionalidade sexual, que apresenta melhor resultado no tratamento cirúrgico. Por fim, a paciente havia sido estadiada da melhor forma possível, não se evidenciando comprometimento parametrial em exames de imagem nem no exame físico, com ausência de linfonodomegalias, sendo o único ponto limitante o tamanho tumoral. Todos esses fatores foram analisados e a abordagem cirúrgica foi eleita.

A paciente foi submetida a cirurgia de parto cesáreo seguida de histerectomia radical tipo C1 de Querleu e Morrow, associada a salpingo-oforectomia bilateral e linfadenectomia pélvica (Figura 2), por meio de incisão laparotômica a Cherney. O procedimento transcorreu sem intercorrências com perda sanguínea estimada de 500 a 1.000 mL.

Foi previamente discutido com a paciente sobre a remoção dos ovários devido à incerteza da taxa de metástases ovarianas na histologia de adenocarcinoma cervical, sabendo-se que os valores podem variar de 0-12% nos diferentes relatos, sendo realizada decisão em conjunto com a equipe para realizar salpingo-oforectomia bilateral.[7]

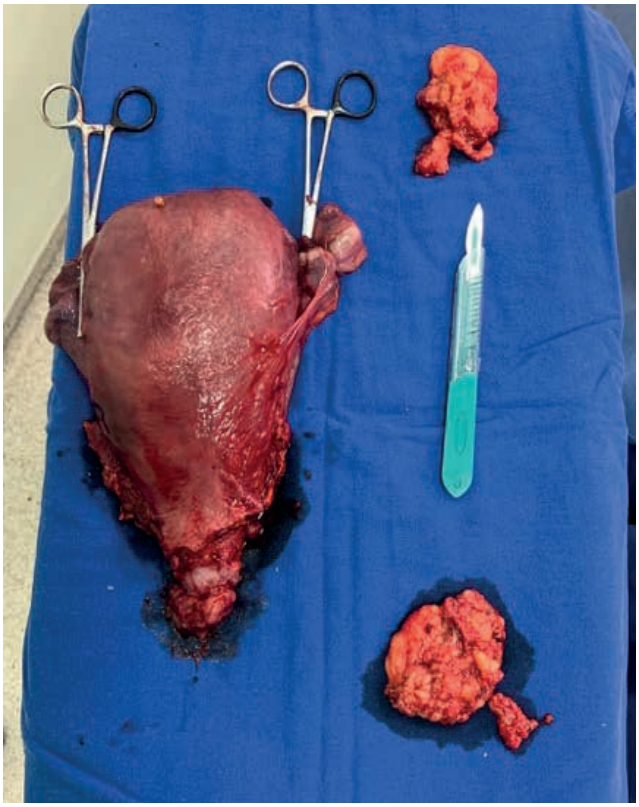

**Figura 2.** Produto da histerectomia C1 de Querleu e Morrow, associada a salpingo-oforectomia bilateral e a linfadenectomia pélvica

O recém-nascido encontrava-se vigoroso e saudável no momento do parto, sendo encaminhado ao berçário nas primeiras horas de vida por desconforto respiratório transitório, não sendo necessárias medidas invasivas.

A paciente apresentou boa recuperação pós-operatória, em enfermaria, sendo retirada a sonda vesical após 48 horas, sem intercorrências. Realizada profilaxia para trombose venosa profunda e mantida antibioticoterapia durante a internação, devido à manipulação cirúrgica associada ao parto no mesmo tempo operatório e devido às condições de biotipo da paciente (obesidade e abdômen em avental). Ambos, mãe e bebê, receberam alta no terceiro dia pós-operatório.

O resultado anatomopatológico revelou: adenocarcinoma mucinoso da endocérvice, moderadamente diferenciado, exofítico e ulcerado, exteriorizando-se pelo canal endocervical, medindo 2,5 x 2,5 x 2,5 cm. Ausência de embolização angiolinfática e ausência de comprometimento perineural. Istmo livre de comprometimento neoplásico. Endométrio autolizado e parametrios livres de comprometimento. Produto de linfadenectomia pélvica, com 25 linfonodos livres de comprometimento e margens vaginais livres de comprometimento. Estadiamento final IB2 (FIGO 2018).[4]

No sétimo dia pós-operatório, a paciente deu entrada no serviço com secreção exteriorizada pela ferida operatória. No exame físico, à palpação, foi evidenciada deiscência de aponeurose em terço distal esquerdo, sendo necessária nova abordagem cirúrgica com ressutura de parede abdominal, sem intercorrências, com alta após dois dias.

Devido ao resultado anatomopatológico, não foi indicada nenhuma terapia adjuvante para o caso.

## DISCUSSÃO

Devido ao pequeno número de casos na literatura de gestantes com neoplasia de colo uterino, não existe conduta definida protocolada, devendo-se individualizar cada caso. Nos casos em que o diagnóstico ocorre mais tardiamente, a viabilidade do feto deve ser levada em consideração, para que o desfecho fetal seja o melhor possível.

A literatura sugere que quanto mais precocemente o tratamento for instituído, melhor o desfecho em relação à doença, principalmente relacionado à disseminação locorregional. Porém, nesses casos, as condições fetais devem ser consideradas, enfatizando-se que partos abaixo de 27 semanas estão associados a paralisia cerebral, disfunções auditivas e visuais, bem como ao desenvolvimento cognitivo da criança ao longo da vida. Assim, o início ou atraso do tratamento deve ser discutido exaustivamente com a gestante, devendo-se explicar os riscos, em uma decisão compartilhada, pois pode estar envolvida uma diminuição das chances de cura e/ou sobrevida da mãe.[6]

O uso de quimioterapia durante a gestação pode ser uma opção para casos em que a idade gestacional é inicial, o que proporcionaria melhor controle locorregional e, por vezes, diminuição da carga tumoral, com possibilidade de conduta cirúrgica no pós-parto. Nos casos em que a doença é diagnosticada em fases iniciais da gestação, principalmente no primeiro trimestre, também deve ser considerada e discutida com a mãe e a comissão ética da instituição a possibilidade de interrupção da gestação e tratamento completo.

Os casos devem ser individualizados e conduzidos de acordo com o tratamento proposto. Em casos em que a cirurgia pode ser proposta, principalmente em pacientes jovens, devem ser esclarecidos os riscos de ela ser realizada imediatamente pós-parto (risco de infeção e de sangramento) ou em segundo tempo, após recuperação breve da cesariana (porém com mais tempo de evolução da doença).

A recuperação cirúrgica, em pacientes jovens, parece apresentar melhor desfecho em termos de qualidade de vida, visto que os efeitos radioterápicos podem trazer grandes consequências do ponto de vista sexual (atrofia vaginal e secura).[7]

No caso descrito, optou-se pela realização da histerectomia tipo C e Querleu e Morrow, considerando a idade gestacional do diagnóstico, de 31 semanas, além do estadiamento clínico IB3, e, após acompanhamento multidisciplinar de acordo, foi uma proposta aceita pela paciente, considerando o risco-benefício da mãe e do feto. Nesse caso, optou-se pela remoção dos ovários devido ao tipo histológico e sua chance maior de recidiva, o que levou a paciente a uma indução cirúrgica de menopausa precoce. Em um segundo momento, quando da recuperação completa da cirurgia, será discutida a possibilidade de terapia de reposição hormonal, se necessária, para que a paciente não curse com aumento de chances de doenças cardiovasculares ou disfunções ósseas, cognitivas e sexuais decorrentes de hipoestrogenismo.[7]

A terapia adjuvante deve ser indicada para pacientes com fatores patológicos adversos, tais como linfonodos pélvicos positivos, infiltração parametrial, margens positivas ou invasão estromal profunda. De acordo com fatores prognósticos, as pacientes são classificadas como de alto risco, risco intermediário e baixo risco para recidiva. As pacientes de alto risco apresentam margens cirúrgicas positivas e acometimento de parametrio, devendo-se oferecer a elas a radioquimioterapia pós-operatória. No caso das pacientes de risco intermediário, que apresentam dois de três fatores (tumor acima de 4 cm, invasão linfovascular ou invasão estromal profunda), a radioterapia isoladamente deverá ser aplicada. Por fim, tal como no caso da paciente descrita, para pacientes classificadas como de baixo risco, que não preenchem os outros critérios, não é considerado necessário tratamento adjuvante.[4]

## CONSIDERAÇÕES FINAIS

A discussão multidisciplinar é o que pode agregar o maior benefício e segurança para a paciente. Individualizar a idade gestacional e o momento do diagnóstico dita a conduta inicial a ser abordada. Apesar de muitas vezes ser imperativo o desejo materno, o tratamento do câncer deve ser aventado, sendo possível o uso de quimioterápico durante a gestação até que se atinja uma mínima viabilidade fetal. Para todas as pacientes, deve-se considerar evitar a soma de morbidades de múltiplas modalidades de tratamento sem acréscimo de sobrevida, porém casos limítrofes devem ser individualizados para uma melhor proposta terapêutica.

## AGRADECIMENTOS

Agradecemos à Faculdade de Medicina do ABC por toda a ajuda oferecida na execução do estudo, sem a qual este projeto não seria possível.

## REFERÊNCIAS

1. Halaska MJ, Uzan C, Han SN, Fruscio R, Dahl Steffensen K, Van Calster B, et al. Characteristics of patients with cervical cancer during pregnancy: a multicenter matched cohort study. An initiative from the International Network on Cancer, Infertility and Pregnancy. Int J Gynecol Cancer. 2019 Mar 20. doi: 10.1136/ijgc-2018-000103. [ahead of print].
2. Yoshihara K, Ishiguro T, Chihara M, Shima E, Adachi S, Isobe M, et al. The safety and effectiveness of abdominal radical trachelectomy for early-stage cervical cancer during pregnancy. Int J Gynecol Cancer. 2018;28(4):782-7. doi: 10.1097/IGC.0000000000001218
3. Ricci C, Scambia G, De Vincenzo R. Locally advanced cervical cancer in pregnancy: overcoming the challenge. A case series and review of the literature. Int J Gynecol Cancer. 2016;26(8):1490-6. doi: 10.1097/IGC.0000000000000795
4. Bhatla N, Aoki D, Sharma DN, Sankaranarayanan R. Cancer of the cervix uteri. Int J Gynaecol Obstet. 2018;143 Suppl 2:22-36. doi: 10.1002/ijgo.12611
5. Albright CM, Wenstrom KD. Malignancies in pregnancy. Best Pract Res Clin Obstet Gynaecol. 2016;33:2-18. doi: 10.1016/j.bpobgyn.2015.10.004
6. Perrone AM, Bovicelli A, D'Andrilli G, Borghese G, Giordano A, De Iaco P. Cervical cancer in pregnancy: analysis of the literature and innovative approaches. J Cell Physiol. 2019;234(9):14975-90. doi: 10.1002/jcp.28340
7. Hu J, Jiao X, Yang Z, Cui H, Guo H, Wu Y, et al. Should ovaries be removed or not in early-stage cervical adenocarcinoma: a multicenter retrospective study of 105 patients. J Obstet Gynaecol. 2017;37(8):1065-9. doi: 10.1080/01443615.2017.1323198