GUÍA CLÍNICA DE DISPLASIA DEL DESARROLLO DE CADERA

Dr. Oscar Diego Bascopé Cañipa, *. Dr. Pedro Yaksic Feraudy **, Dra. Ana Liz Colomo Padilla ***
Ortopedia Pediátrica* Pediatra Neonatólogo** Radióloga Pediátra***

Objetivos Generales:

- Orientar la detección y tratamiento precoz de la DDC en el lactante, particularmente en aquellos que presentan factores de riesgo.
- Orientar la búsqueda activa de factores de riesgo en el recién nacido.
- Mejorar el diagnóstico precoz.
- Unificar criterios para estudios diagnósticos y de derivación.
- Disminuir los tiempos de acceso al especialista de los lactantes con sospecha diagnóstica.
- Orientar el seguimiento de los lactantes que han sido tratados por una DDC.
- Reducir la necesidad de cirugías a largo plazo.

Factores de riesgo

Anamnesis:

- Antecedente de DDC en familiares de primer y segundo grado.
- Presentación podálica (nalgas) y transversa.
- Primíparas.
- Forma de envolver miembros pélvicos que limitan la abducción.

Examen físico

- Ortolani y Barlow positivo hasta los 3 meses de edad.
- Abducción limitada a cualquier edad.
- Otras deformidades congénitas (Pie talo, pie bot, torticolis, etc.)

Métodos diagnósticos

Ante sospecha de DDC, los métodos diagnósticos utilizados pueden ser:

Ultrasonido:

Se puede solicitar ultrasonido cuando el paciente cumpla los siguientes criterios:

- Mujer, primogénita, examen físico dudoso: ultrasonido a las 2 – 6 semanas
- Mujer, historia familiar de DDC, examen físico normal: ultrasonido a las 6 semanas
- Mujer, presentación podálica y/o transversa, examen físico normal: ultrasonido a las 4 – 6 semanas.
- Mujer o varón, podálico, examen físico anormal: ultrasonido a las 6 semanas.
- Todos los pacientes examinados al nacimiento, con examen físico dudoso, deben ser reevaluados a las 4 semanas para decidir la realización de ultrasonido.
- Posterior a la ecografía el seguimiento de evolución a partir de los 3 meses es con radiografía.

Radiografía:

- Control a los 3 meses a todos los pacientes con o sin antecedentes.
- Control para evolución a los 6 meses.
- Los núcleos de crecimiento pueden ser no ser visibles hasta los 8 – 10 meses.
- La asimetría en la aparición de los núcleos de osificación no denota patología, requiere seguimiento.

Valores de interpretación de radiografía (Anteroposterior en decúbito dorsal):

- 3 meses: menor a 28°
- 6 meses: menor a 25°
- 9 meses: entre 23 – 24°
- 12 meses: menor a 22°
- 24 meses: menor a 20°

Si el paciente cumple con criterios de DDC debe ser eva-

luado por el ortopedista pediatra.

Recomendaciones:

- Sospechar DDC en presencia de factores de riesgo.
- El diagnóstico de DDC debe ser sustentado por la clínica y estudios complementarios.
- Orientación a todas las madres acerca de mantener una buena posición en los miembros inferiores evitando envolturas rígidas.
- Facilitar la consulta ortopédica a la brevedad posible en pacientes con factores de riesgo altos.
- Desde el momento de la sospecha diagnóstica de DDC hasta el control ortopédico deberá mantenerse y facilitarse la abducción. (Ejercicios, doble pañal)
- Seguimiento pediátrico a pacientes que están en tratamiento por DDC, se deberá orientar y verificar el correcto cumplimiento de las indicaciones de la especialidad.

Casos especiales:

- Niños con patologías especiales (Neurológicas, malformaciones congénitas, alteraciones cromosómicas) deberán ser manejados en forma individualizada.
- Los niños con antecedente de prematuridad requieren un seguimiento en base a su edad corregida.
- Todo niño nuevo que acude a la CSBP deberá necesariamente ser sometido a screening respectivo para valoración de DDC.

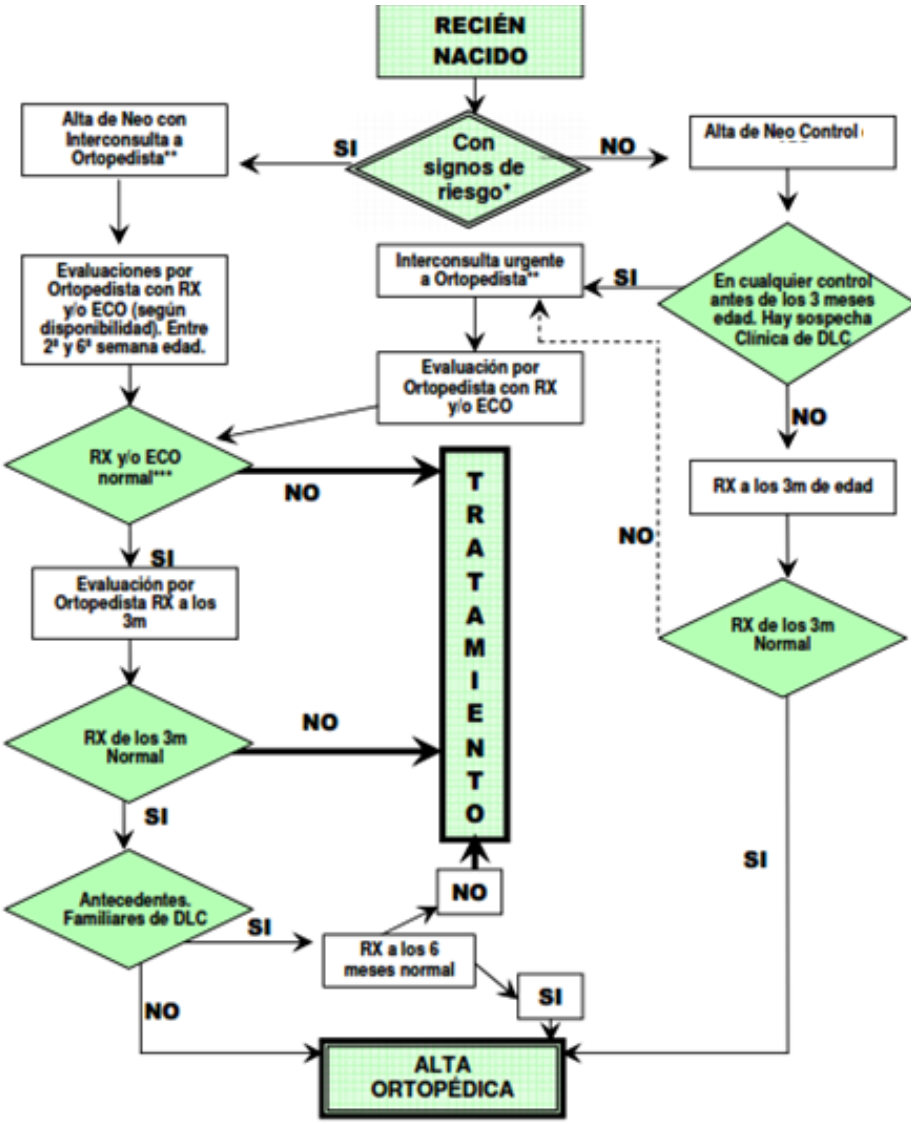

Fuente: Propia de autores