Revista da
SOCESP
Sociedade de Cardiologia do Estado de São Paulo

REVISÃO/REVIEW

PREVENÇÃO DA PROGRESSÃO DA DOENÇA VALVAR AÓRTICA NÃO REUMÁTICA – EVIDÊNCIAS ATUAIS

PREVENTION OF NONRHEUMATIC AORTIC VALVE DISEASE PROGRESSION - CURRENT EVIDENCE

Flávio Tarasoutchi[1]
Vitor Emer Egypto Rosa[1]
Auristela Isabel de Oliveira Ramos[2]

1. Unidade Clínica de Valvopatias do Instituto do Coração (InCor) do Hospital das Clínicas da Faculdade de Medicina da Universidade de São Paulo (HC FMUSP). São Paulo, SP, Brasil
2. Unidade de Valvopatias do Instituto Dante Pazzanese. São Paulo, SP, Brasil

Correspondência:
Flávio Tarasoutchi. Rua Dr Eneas Carvalho de Aguiar, 44. Jardim Paulista - CEP - 05403-000. São Paulo, SP, Brasil. tarasout@uol.com.br

Recebido em 04/09/2018,
Aceito em 23/10/2018

RESUMO

A estenose aórtica degenerativa é uma patologia com incidência elevada em pacientes idosos. Sua fisiopatologia está relacionada à calcificação valvar e não está totalmente elucidada. Sabe-se, entretanto, que inicialmente há grande semelhança com o processo de aterosclerose e, após o inicio da deposição do cálcio, tal processo se autoperpetua, gerando mais calcificação e piora da gravidade anatômica valvar progressivamente. Ainda há uma carência de testes para o diagnóstico das fases iniciais de calcificação. Porém, nas fases finais, a utilização da tomografia com escore de cálcio valvar e o ecocardiograma estão bem estabelecidos. Com relação ao tratamento medicamentoso para reduzir ou deter a progressão da doença valvar, devemos reforçar a necessidade de tratamento para os fatores de risco de aterosclerose. Entretanto, a estatina provou-se ineficaz até o momento e novas medicações, como o desonumabe e os bifosfonados, ainda estão em estudo.

Descritores: Estenose da Valva Aórtica; Calcificação Vascular; Tomografia; Ecocardiografia.

ABSTRACT

Degenerative aortic stenosis is a pathology with high incidence in elderly patients. Its pathophysiology is related to valve calcification and has not been fully elucidated. However, it is known to be very similar to the atherosclerotic process in the initial stages. Once calcium deposition begins, this process is self-perpetuating, generating further calcification and progressive degeneration of the valve anatomy. The number of tests used to diagnose the early stages of calcification is still insufficient. However, in the late stages, the use of computed tomography aortic valve calcium scoring and echocardiogram scans is well established. Regarding medical treatment aimed at reducing or slowing heart valve disease progression, we must emphasize the need for treatment of atherosclerosis risk factors. However, statins have thus far proven ineffective, and new drug products, such as desonumab and bisphosphonates, are still being studied.

Keywords: *Aortic Valve Stenosis; Vascular Calcification; Tomography; Echocardiography.*

INTRODUÇÃO

Com o envelhecimento populacional crescente, patologias como a Estenose aórtica (EAo) degenerativa têm aumentado drasticamente sua incidência.[1,2] Pacientes sintomáticos com EAo, quando não submetidos ao tratamento intervencionista, apresentam mortalidade de aproximadamente 93% em cinco anos, ou seja, quando estabelecida tal patologia, sua evolução é fatal.[3] Aconteceram muitos avanços tecnológicos para diagnósticos precoce e definitivo da EAo, além do advento do implante de bioprótese aórtica transcateter (TAVI – do inglês *Transcatheter Aortic Valve Implantation*) que passou a ser opção terapêutica menos invasiva para pacientes antes fadados à alta morbimortalidade do tratamento clínico. Apesar disso, até o presente momento, não existe tratamento medicamentoso capaz de alterar ou reduzir a progressão da calcificação valvar aórtica, cerne da fisiopatologia dessa doença.

FISIOPATOLOGIA DA CALCIFICAÇÃO

O processo da calcificação valvar aórtico é complexo e não completamente elucidado. A EAo conhecida como degenerativa (ou também descrita como calcífica ou aterosclerótica) possui características fisiopatológicas e fatores de risco semelhantes à aterosclerose em suas fases iniciais, como idade, tabagismo e hipertensão arterial sistêmica.[4,5] O processo inicia-se com a lesão endotelial devido estresse mecânico nas cúspides, seguido da infiltração lipídica valvar, principalmente de lipoproteína A e colesterol LDL.[6] A lesão endotelial associada à oxidação lipídica gera uma resposta inflamatória mediada por macrófagos, células T e mastócitos, levando à deposição lipídica e microcalcificações.[7] Estas últimas ocorrem provavelmente por apoptose celular, mecanismo semelhante à deposição de hidroxiapatita nos ossos.

 http://dx.doi.org/10.29381/0103-8559/20192902167-71

A fisiopatologia do processo até este ponto, na qual há predominância de inflamação e deposição lipídica, é denominado estágio de iniciação da calcificação e é seguido por um estágio de propagação, no qual há um ciclo de calcificação e lesão endotelial valvar que se "retroalimentam".[8] Esta segunda fase inicia-se com depósito de colágeno decorrente da redução da expressão do óxido nítrico após lesão endotelial e acredita-se que o sistema renina-angiotensina possa desempenhar um papel também relacionado devido aos efeitos pró-fibróticos via receptores AT1.[9,10] Estas alterações levam à fibrose, que irá culminar com folhetos aórticos espessados, fibrosados e, por fim, calcificados, gerando imobilidade e obstrução valvar. A calcificação advém de células com características semelhantes a osteoblastos, entretanto a origem das mesmas ainda é discutida, sendo sugerido que células valvares intersticiais, conhecidas como VIC, possam ter valor central nesse processo.[11,12] Na fase de iniciação da calcificação, as VIC tornam-se células com características osteoblásticas por influência de citocinas pró-inflamatórias e, na fase final, mutações no Notch-1 (receptor de superfície celular) e desbalanço na via RANK/RANKL/OPG (ativador do receptor do fator nuclear kappa B/ ligante do ativador do receptor do fator nuclear kappa B/osteoprotegerina) parecem ter importante interferência nesse processo.[13] A ligação do RANKL com RANK leva a ativação osteoclástica nos ossos e isso é contrabalanceado pela OPG, que se une ao RANKL impedindo que este se junte ao RANK. Entretanto, a ligação RANK/RANKL tem efeito inverso na vasculatura, ativando osteoblastos e calcificação, levando a hipótese de que pacientes com EAo tenham carência de OPG nas células valvares.[14] Neste ponto, a calcificação valvar gera estresse mecânico e turbulência no fluxo sanguíneo, ocasionando novas lesões endoteliais e reiniciando todo processo em um ciclo que se autoperpetua. (Figura 1)

GENÉTICA

Os estudos iniciais relacionando genética e EAo foram criticados pelo reduzido número de participantes e dificuldade na replicação dos resultados.[15-21] Entretanto, em 2013, um amplo estudo evidenciou a associação entre a incidência de calcificação valvar aórtica e o polimorfismo de nucleotídeo único no *locus* da lipoproteína A (rs10455872), determinante genético dos níveis plasmáticos da lipoproteína A.[22] Este estudo avaliou mais de 6 mil pacientes europeus de três coortes que apresentavam calcificação valvar aórtica pela tomografia e foi validado em coortes com pacientes de outras etnias, comprovando a relação dessa variação genética com a calcificação valvar, além da relação causal entre a lipoproteína A com a EAo.[22]

EXAMES PARA DIAGNÓSTICO DA FASE FINAL (PROPAGAÇÃO) DA CALCIFICAÇÃO

A calcificação valvar aórtica é um importante marcador da gravidade anatômica da EAo e sua avaliação demonstrou-se de grande valia nos últimos tempos. Além disso, ela pode ser aferida de forma não invasiva tanto pelo ecocardiograma quanto pela tomografia com escore de cálcio valvar.

O ecocardiograma, exame mais difundido na prática clínica diária para a avaliação valvar, consegue definir a gravidade anatômica da EAo pela aferição da área valvar, gradiente médio e velocidade de jato transvalvares.[23] Também consegue definir a etiologia da doença valvar e visualizar a calcificação, entretanto a quantificação do grau da calcificação não é tão fidedigna quanto a medida pela tomografia.[24] A tomografia com escore de cálcio valvar, além de quantificar o grau de calcificação de forma mais acurada, é útil nos casos em que há dificuldade na definição da gravidade anatômica, como nos pacientes portadores de EAo baixo-fluxo e baixo-gradiente.[25] Neste subgrupo de pacientes em que o ecocardiograma demonstra discordância entre área valvar e os gradientes (área valvar $\leq$ 1,0 cm^2 e gradiente médio $<$ 40 mmHg), o escore de cálcio $>$ 1650 Agatston (AU) define a EAo como importante e embasa o tratamento intervencionista.[25] Outros estudos demonstraram que o escore de cálcio valvar para definição de EAo importante pode variar de acordo com o gênero, fazendo uso de valores de corte menores para as mulheres em comparação aos homens (1275 AU *vs*. 2065 AU, respectivamente).[26] Este exame é realizado com método semelhante ao do escore de cálcio coronariano, sincronizado com o ciclo cardíaco ("gateado"), sem uso de contraste ou com protocolo de baixa dose. Este último permite definir a localização dos depósitos de cálcio nas cúspides e, quando predominantemente central, parece estar associada com a gravidade anatômica da EAo em detrimento do grau de calcificação.[27] Outro importante aspecto da avaliação do escore de cálcio valvar é sua capacidade preditiva de progressão da doença e de eventos cardiovasculares naqueles com calcificação elevada.[26]

EXAMES PARA DIAGNÓSTICO DA FASE INICIAL (INICIAÇÃO) DA CALCIFICAÇÃO

Ao mesmo tempo em que a identificação da calcificação valvar se torna cada vez mais simples, existe uma necessidade em se reconhecer pacientes nas fases iniciais do processo de degeneração valvar pois, como descrito anteriormente, após o depósito do cálcio nas cúspides, inicia-se um processo que se autoperpetua e gera cada vez mais calcificação. Nesta fase tardia, até o momento, o tratamento medicamentoso não foi eficaz para inibir ou retardar tal evolução e há um anseio em identificar pacientes na fase inicial da calcificação para tentar medidas que possam "prevenir" a EAo. Entretanto, a triagem populacional ainda é carente, sendo habitual encontrarmos pacientes já com EAo moderada ou importante na prática diária.

O ecocardiograma, por ser método não-invasivo, parece ser o mais promissor, até o momento, para a triagem da EAo inicial (anatomicamente leve/discreta), já que nessa fase o defeito hemodinâmico é mínimo e não ocasiona sintomas. O achado mais frequente é a esclerose valvar aórtica, definida com a presença de espessamento e irregularidade das cúspides com aumento focal da ecogeneicidade, velocidade de fluxo normal, na ausência de fusão comissural e sem prejuízo da mobilidade das cúspides.[1,28] O significado clínico da esclerose valvar é a evolução da mesma para a EAo, sendo indicadas mudanças no estilo de vida, tratamento de fatores de risco de aterosclerose e seguimento ecocardiográfico anual.[29] Estudo recente utilizando PET com ^{18}F-FDG, um

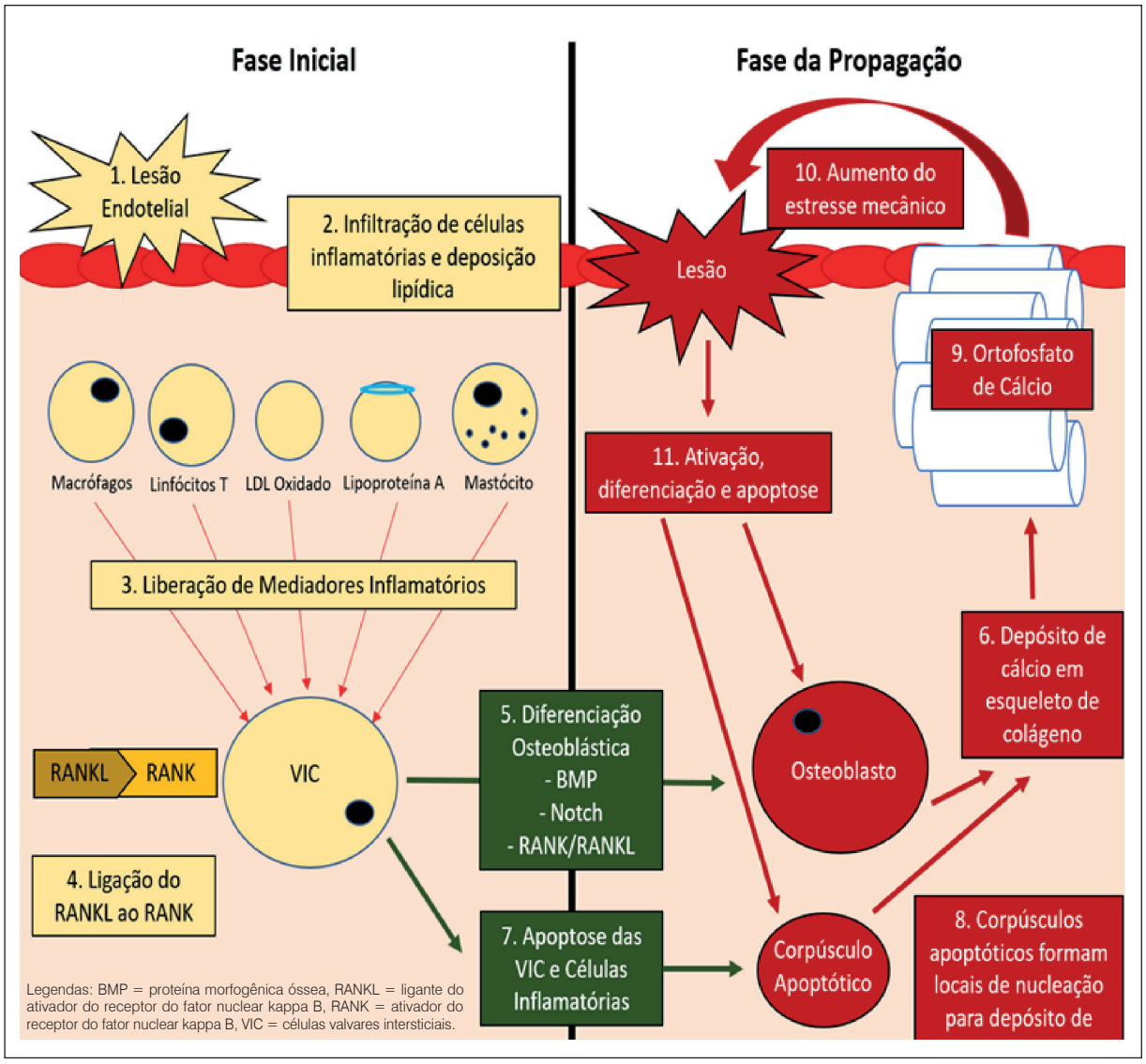

Figura 1. Representação esquemática da fisiopatogenia da calcificação valvar aórtica (Adaptado de Pawade et al.[8]). A lesão endotelial (1) causa infiltração de células inflamatórias e deposição lipídica (2), além de liberação de mediadores inflamatórios (3). Tais processos, associados a ligação do RANK com RANKL (4) levam à diferenciação das VIC em células com características osteoblásticas (5), resultando em uma matriz de colágeno associada a proteínas relacionadas à ossificação (6). Isso causa espessamento e enrijecimento das cúspides antes da calcificação ser formada. Ocorre então a apoptose das VIC e células inflamatórias (7) gerando corpúsculos apoptóticos que formam locais de nucleação para depósito de cálcio (8). A calcificação valvar (9) leva à obstrução valvar e turbulência, resultando em estresse mecânico e lesão endotelial (10) que inicia nova ativação, diferenciação e apoptose celular (11) em um ciclo que se autoperpetua.

análogo da glicose absorvido por células metabolicamente ativas e indicador de inflamação vascular, demonstrou que pacientes com EAo apresentam maior atividade do ^{18}F-FDG quando comparados com pacientes do grupo controle e houve um aumento progressivo a depender da gravidade anatômica.[30] Entretanto, a disponibilidade apenas em grandes centros e o custo de tal método impossibilita seu uso rotineiro como triagem inicial.

MEDICAÇÕES COM POTENCIAL PARA ALTERAR A EVOLUÇÃO DA CALCIFICAÇÃO

Estatinas: Três grandes estudos randomizados (SEAS[31], SALTIRE[32] e ASTRONOMER[33]) testaram o uso de estatina para redução do processo inflamatório e progressão da EAo. Entretanto, apesar de reduções significativas nos valores de LDL, não houve mudança na evolução da doença valvar. Apesar de a deposição lipídica e infiltração de células inflamatórias fazerem parte do processo de calcificação, tal tratamento foi instituído na fase de propagação da doença, no qual a própria calcificação retroalimenta o processo inflamatório. Presume-se que o tratamento com estatinas poderia ser útil caso iniciado nas fases primordiais do processo de deposição calcifica. (Figura 2)

Bifosfonados: Um recente estudo retrospectivo e observacional demonstrou que o uso de bifosfonados em mulheres esteve associado à redução da calcificação valvar e vascular.[34] Tais achados podem potencialmente decorrer dos efeitos de tal medicação nos ossos, reduzindo

a liberação de cálcio e fosfatos, além da possível ação na diferenciação das VIC em osteoblastos pela redução de liberação de citocinas e diminuição da mineralização extracelular valvar. (Figura 2)

Desonumabe: Esta medicação é um anticorpo humano monoclonal e é considerada um dos tratamentos mais promissores na atualidade. Seu mecanismo de ação é através da ligação ao RANKL, prevenindo que o mesmo se ligue ao RANK e assim reduzindo a diferenciação das VIC em células com características osteoblásticas. (Figura 2)

CONCLUSÃO

Apesar de a EAo ser patologia com alta incidência e morbimortalidade significativa, ainda não possuímos meios de parar ou reduzir sua progressão depois que a calcificação valvar está instalada. A recomendação atual é o tratamento dos fatores de risco para aterosclerose enquanto aguardamos os resultados dos estudos em andamento, em especial o SALTIRE II (*Study Investigating the Effect of Drugs Used to Treat Osteoporosis on the Progression of Calcific Aortic Stenosis* - NCT02132026) que investiga o uso de bifosfonados e desonumabe na evolução da EAo. Tal estudo está sendo realizado pela Universidade de Edimburgo e avaliará a evolução da calcificação através de tomografia. Mesmo com comprovação de eficácia dessas medicações, ainda há uma carência relacionada aos métodos que diagnostiquem mais precocemente a calcificação valvar (fase inicial) e novos estudos são aguardados para esse fim.

CONFLITOS DE INTERESSE

Os autores declaram não possuir conflitos de interesse na realização deste trabalho.

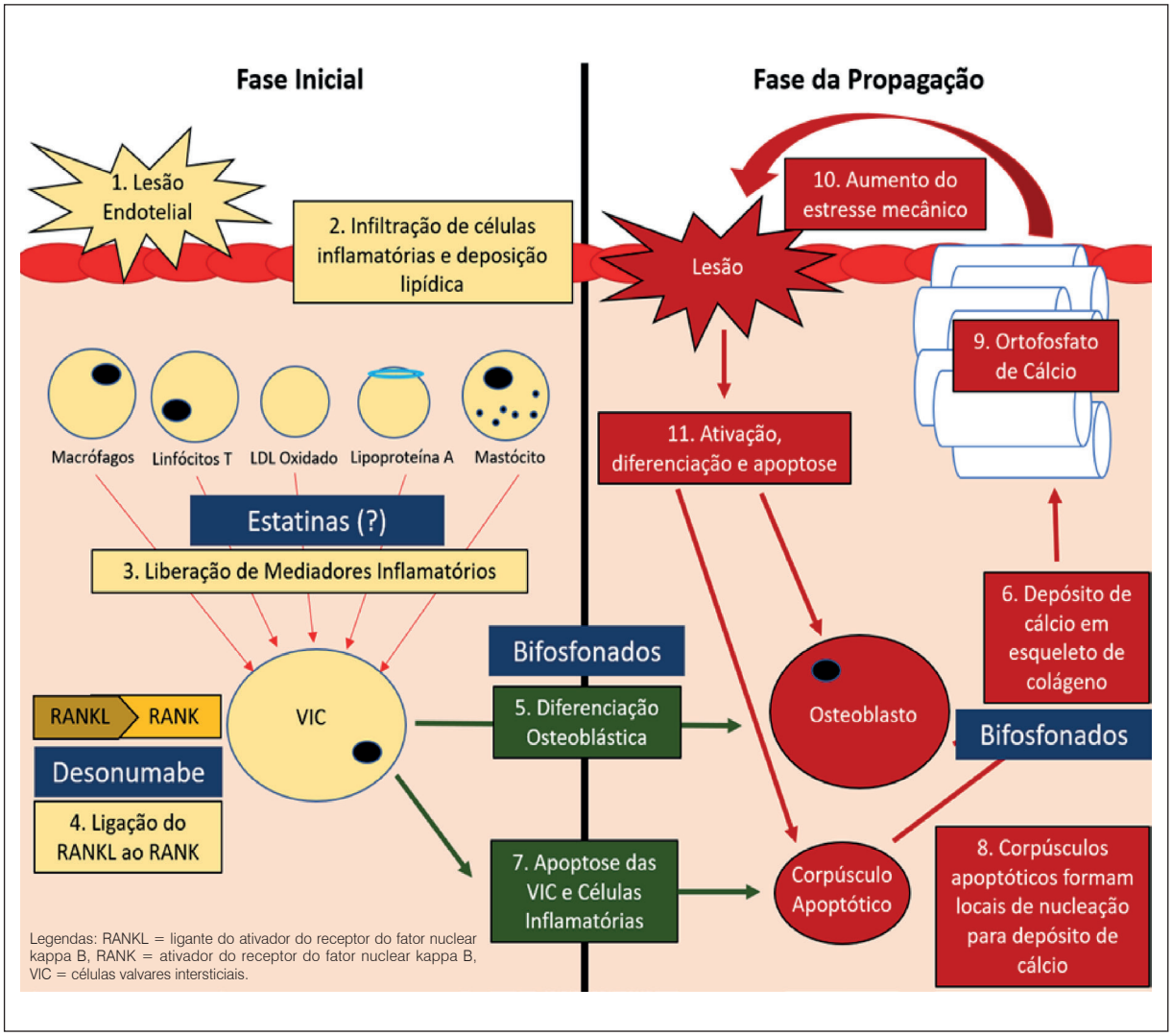

Figura 2. Possível mecanismo de ação das medicações na fisiopatologia da calcificação valvar aórtica (Adaptado de Pawade et al.[8]). As estatinas têm uma possível ação na infiltração de células inflamatórias, deposição lipídica e liberação de mediadores inflamatórios, entretanto ainda não foi testada em pacientes na fase inicial da calcificação. Desonumabe age através da ligação ao RANKL, prevenindo que o mesmo se ligue ao RANK. Bifosfonados atuam na redução da diferenciação das VIC em osteoblastos e diminuição da mineralização extracelular.

CONTRIBUIÇÕES DOS AUTORES: Cada autor contribuiu individual e significativamente para o desenvolvimento do manuscrito. FT foi responsável pela bibliografia a ser incluída, após levantamento detalhado realizado pelo VE, os tópico mais importantes a serem destacados no artigo e a tradução dos resumos. VE - foi responsável pelo levantamento bibliográfico e escreveu o artigo conforme orientação feita previamente. AR – Fez a revisão detalhada de todo artigo, como fez sugestões sobre o mesmo.

REFERÊNCIAS

1. Freeman RV, Otto CM. Spectrum of calcific aortic valve disease: pathogenesis, disease progression, and treatment strategies. Circulation. 2005;111(24):3316-26.
2. Lindroos M, Kupari M, Heikkilä J, Tilvis R. Prevalence of aortic valve abnormalities in the elderly: an echocardiographic study of a random population sample. J Am Coll Cardiol. 1993;21(5):1220-5.
3. **Kapadia SR, Leon MB, Makkar RR, Tuzcu EM, Svensson LG, Kodali S, et al. 5-year outcomes of transcatheter aortic valve replacement compared with standard treatment for patients with inoperable aortic stenosis (PARTNER 1): a randomised controlled trial. Lancet. 2015;385(9986):2485-91.**
4. Thanassoulis G, Massaro JM, Cury R, Manders E, Benjamin EJ, Vasan RS, et al. Associations of long-term and early adult atherosclerosis risk factors with aortic and mitral valve calcium. J Am Coll Cardiol. 2010;55(22):2491-98.
5. Stewart BF, Siscovick D, Lind BK, Gardin JM, Gottdiener JS, Smith VE, et al. Clinical factors associated with calcific aortic valve disease. Cardiovascular Health Study. J Am Coll Cardiol. 1997;29(3):630-4.
6. **Smith JG, Luk K, Schulz CA, Engert JC, Do R, Hindy G, et al. Association of low-density lipoprotein cholesterol–related genetic variants with aortic valve calcium and incident aortic stenosis. Jama. 2014;312(17):1764-71.**
7. Otto CM, Kuusisto J, Reichenbach DD, Gown AM, O'Brien KD. Characterization of the early lesion of 'degenerative' valvular aortic stenosis. Histological and immunohistochemical studies. Circulation. 1994;90(2):844-53.
8. **Pawade TA, Newby DE, Dweck MR. Calcification in aortic stenosis: the skeleton key. J Am Coll Cardiol. 2015;66(5):561-77.**
9. O'Brien KD, Shavelle DM, Caulfield MT, McDonald TO, Olin-Lewis K, Otto CM , et al. Association of angiotensin-converting enzyme with low-density lipoprotein in aortic valvular lesions and in human plasma. Circulation. 2002;106(17):2224-30.
10. Helske S, Lindstedt KA, Laine M, Mäyränpää M, Werkkala K, Lommi J, et al. Induction of local angiotensin II-producing systems in stenotic aortic valves. J Am Coll Cardiol. 2004;44(9):1859-66.
11. Liu AC, Joag VR, Gotlieb AI. The emerging role of valve interstitial cell phenotypes in regulating heart valve pathobiology. Am J Pathol. 2007;171(5):1407-18.
12. Mathieu P, Voisine P, Pépin A, Shetty R, Savard N, Dagenais F. Calcification of human valve interstitial cells is dependent on alkaline phosphatase activity. J Heart Valve Dis. 2005;14(3):353-7.
13. Garg V, Muth AN, Ransom JF, Schluterman MK, Barnes R, King IN, et al. Mutations in NOTCH1 cause aortic valve disease. Nature. 2005;437(7053):270-4.
14. Kaden JJ, Bickelhaupt S, Grobholz R, Haase KK, Sarıkoç A, Kılıç R, et al. Receptor activator of nuclear factor κB ligand and osteoprotegerin regulate aortic valve calcification. J Mol Cell Cardiol. 2004;36(1):57-66.
15. Gaudreault N, Ducharme V, Lamontagne M, Guauque-Olarte S, Mathieu P, Pibarot P, et al. Replication of genetic association studies in aortic stenosis in adults. *Am J Cardiol*. 2011;108(9):1305-10.
16. Morgan TM, Krumholz HM, Lifton RP, Spertus JA. Nonvalidation of reported genetic risk factors for acute coronary syndrome in a large-scale replication study. Jama. 2007;297(14):1551-61.
17. Ortlepp J, Hoffmann R, Ohme F, Lauscher J, Bleckmann F, Hanrath P. The vitamin D receptor genotype predisposes to the development of calcific aortic valve stenosis. Heart. 2001;85(6):635-8.
18. Novaro GM, Sachar R, Pearce GL, Sprecher DL, Griffin BP. Association between apolipoprotein E alleles and calcific valvular heart disease. Circulation. 2003;108(15):1804-8.
19. Nordstrom P, Glader CA, Dahlén G, Birgander LS, Lorentzon R, Waldenstrom A, et al. Oestrogen receptor α gene polymorphism is related to aortic valve sclerosis in postmenopausal women. J Intern Med. 2003;254(2):140-6.
20. Avakian S, Annicchino-Bizzacchi JM, Grinberg M, Ramires JA, Mansur A. Apolipoproteins AI, B, and E polymorphisms in severe aortic valve stenosis. Clini Genet. 2001;60(5):381-4.
21. Ortlepp JR, Schmitz F, Mevissen V, Weiss S, Huster J, Dronskowski R, et al. The amount of calcium-deficient hexagonal hydroxyapatite in aortic valves is influenced by gender and associated with genetic polymorphisms in patients with severe calcific aortic stenosis. Eur Heart J. 2004;25(6):514-22.
22. Thanassoulis G, Campbell CY, Owens DS, Smith JG, Smith AV, Peloso GM, et al. Genetic associations with valvular calcification and aortic stenosis. N Engl J Med. 2013;368(6):503-12.
23. **Tarasoutchi F, Montera MW, Ramos AIO, Sampaio RO, Rosa VEE, Accorsi TAD, et al. Atualização das Diretrizes Brasileiras de Valvopatias: Abordagem das Lesões Anatomicamente Importantes. Arq Bras Cardiol. 2017;109 (6 suppl 2):1-34.**
24. Messika-Zeitoun D, Aubry MC, Detaint D, Bielak LF, Peyser PA, Sheedy PF, et al. Evaluation and clinical implications of aortic valve calcification measured by electron-beam computed tomography. Circulation. 2004;110(3):356-62.
25. Cueff C, Serfaty JM, Cimadevilla C, Laissy JP, Himbert D, Tubach F, et al. Measurement of aortic valve calcification using multislice computed tomography: correlation with haemodynamic severity of aortic stenosis and clinical implication for patients with low ejection fraction. Heart. 2011;97(9):721-6.
26. Clavel MA, Messika-Zeitoun D, Pibarot P, Aggarwal SR, Malouf J, Araoz PA, et al. The complex nature of discordant severe calcified aortic valve disease grading: new insights from combined Doppler echocardiographic and computed tomographic study. J Am Coll Cardiol. 2013;62(24):2329-38.
27. **de Santis A, Tarasoutchi F, Araujo Filho JAB, Vieira MC, Nomura CH, Katz M, et al. Topographic pattern of valve calcification: a new determinant of disease severity in aortic valve stenosis. JACC Cardiovasc Imaging. 2018;11(7):1032-1035.**
28. Gharacholou SM, Karon BL, Shub C, Pellikka PA. Aortic valve sclerosis and clinical outcomes: moving toward a definition. Am J Med. 2011;124(2):103-10.
29. Otto CM, Lind BK, Kitzman DW, Gersh BJ, Siscovick DS. Association of aortic-valve sclerosis with cardiovascular mortality and morbidity in the elderly. N Engl J Med. 1999;341(3):142-7.
30. Dweck MR, Jones C, Joshi N, Fletcher AM, Richardson H, White A, et al. Assessment of valvular calcification and inflammation by positron emission tomography in patients with aortic stenosis. Circulation. 2012;125(1)-76-86.
31. Rossebø AB, Pedersen TR, Boman K, Brudi P, Chambers JB, Egstrup K, et al. Intensive lipid lowering with simvastatin and ezetimibe in aortic stenosis. N Eng J Med. 2008;359(13):1343-56.
32. Cowell S, Newby DE, Prescott RJ, Blomfield P, Scottish Aortic Stenosis and Lipid Lowering Trial, Impact on Regression (SALTIRE) Investigators, et al. A randomized trial of intensive lipid-lowering therapy in calcific aortic stenosis. N Engl J Med. 2005;352(23):2389-97.
33. Chan KL, Teo K, Dumesnil JG, Ni A, Tam J. Effect of Lipid lowering with rosuvastatin on progression of aortic stenosis: results of the aortic stenosis progression observation: measuring effects of rosuvastatin (ASTRONOMER) trial. Circulation. 2010;121(2):306-14.
34. Elmariah S, Delaney JA, O'Brien KD, Budoff MJ, Vogel-Claussen J, Fuster V, et al. Bisphosphonate use and prevalence of valvular and vascular calcification in women: MESA (The Multi-Ethnic Study of Atherosclerosis). J Am Coll Cardiol. 2010;56(21):1752-9.