REVISTA
SOCIEDAD COLOMBIANA DE OFTALMOLOGÍA

Bartonella henselae neuroretinitis. A case report and literature review

Neurorretinitis por Bartonella henselae. Reporte de caso y revisión de la literatura

Laura Herrán González, MD;[1] Laura Esthefany León Pachón, MD;[1] Juan Martin Grice Reyes, MD;[1] Carol Daniela Ariza Mirke;[2] Andrés Amaya Espinosa, MD[3]

1 Residente de Oftalmología. Universidad de la Sabana, Cundinamarca, Colombia.
2 Interno. Universidad del Rosario, Bogotá, Colombia.
3 Oftalmólogo y cirujano. Especialista en Retina y Vítreo. Profesor de Oftalmología Universidad de la Sabana

Autor de correspondencia: Laura Herrán González
Dirección: Carrera 51# 102 a- 21 Bogotá D.C, Colombia. - Teléfono: +57 301 257 2047
Correo electrónico: laura.herran6@ gmail.com.

Conflicto de interés: Los autores declaran que no tienen conflicto de intereses.

Cómo citar este artículo: Herran L, Leon LE, Grice JM, Ariza CD, Amaya A. Neurorretinitis por Bartonella henselae. Reporte de caso y revisión de la literatura. Revista Sociedad Colombiana de Oftalmología. Vol.53(2):104-109

INFORMACIÓN ARTÍCULO

Recibido: 19/01/2020
Aceptado: 22/08/2020

Palabras clave:
Bartonella henselae; neurorretinitis; arañazo de gato; papilitis

RESUMEN

Introducción: La Enfermedad por Arañazo de Gato (EAG) es una enfermedad zoonótica causada por *Bartonella henselae*, un bacilo gram negativo pleomórfico. Sus manifestaciones clínicas varían de acuerdo a la respuesta inmunológica instaurada por el huésped, pudiendo ser de tipo granulomatosa o angioproliferativa. El diagnóstico es clínico, sin embargo, se utiliza la serología e imágenes multimodales para la confirmación diagnóstica y el seguimiento de la misma.

Objetivo: Describir el caso de una paciente joven que presenta aftas orales recurrentes como única manifestación sistémica de EAG asociado a neurorretinitis unilateral, quien es manejada con antibiótico en combinación con corticoide sistémico.

Diseño del estudio: Reporte de caso

Resumen del caso: Paciente con antecedente de contacto directo con gatos cachorros y aftas orales recurrentes; presenta disminución de la agudeza visual en ojo izquierdo. Al examen oftalmológico presenta papilitis, hemorragias intrarretinianas y presencia de cicatriz coriorretiniana en ojo contralateral. Ante los hallazgos descritos se indica manejo antibiótico por sospecha de infección por toxoplasmosis, sin embargo, presenta evolución tórpida. Se realizan estudios complementarios que evidencian desprendimiento seroso de retina con evolución a estrella macular, por lo que se modifica el esquema antibiótico a los 15 días, presentando mejoría de la sintomatología.

Conclusión: La neurorretinitis secundaria a enfermedad por arañazo de gato es una entidad subdiagnosticada en nuestro medio, lo que hace importante indagar sobre antecedentes de contacto con felinos y los posibles diagnósticos diferenciales. Es esencial establecer esquemas de manejo antibiótico basados en la literatura ante la sospecha de la enfermedad para evitar sus posibles complicaciones.

Keywords:
Bartonella henselae; neuroretinitis; cat scratch; papillitis

A B S T R A C T

Background: Cat Scratch Disease is a zoonotic disease caused by Bartonella henselae, a pleomorphic gram negative bacillus. Its clinical manifestations vary according to the immune response established by the host, it may be a granulomatous or angioproliferative type. The diagnosis is based on clinical findings, however, serology and multimodal images are used for diagnosis confirmation and monitoring.

Objective: To describe the case of a young patient, who presents recurrent oral thrush as the only systemic manifestation of CSD associated with unilateral neuroretinitis, who is managed with antibiotic in combination with systemic corticosteroid.

Study Design: Case report

Case summary: Patient with a history of direct contact with puppy cats and recurrent oral thrush; presents decreased visual acuity in the left eye. During ophthalmological examination, she presents papillitis, intraretinal hemorrhages and the presence of a chorioretinal scar in the contralateral eye. Given the findings described, antibiotic management is indicated due to suspected toxoplasmosis infection, however, she presents a torpid evolution. The complementary tests show serous retinal detachment with evolution to macular star, thus treatment regimen is modified after 15 days with secondary symptoms improvement.

Conclusion: Neuroretinitis secondary to cat scratch disease is an underdiagnosed entity in our setting, which makes it important to inquire about feline contact history and possible differential diagnoses. It is essential to establish antibiotic management schemes based on the literature when the disease is suspected to avoid its possible complications.

INTRODUCCIÓN

La enfermedad por arañazo de gato es una condición sistémica causada por *Bartonella Henselae*, transmitida a los humanos a través de la mordedura o el arañazo del gato doméstico joven.[1-3] Su manifestación clínica más común es el desarrollo de linfadenopatías autolimitadas, sin embargo, puede tener un curso diseminado, siendo el ojo el órgano más afectado en un 10%.[6,9] El diagnóstico es clínico-epidemiológico y se confirma a través de los estudios de laboratorio como la serología, acompañado de las imágenes tomadas por tomografía de coherencia óptica (OCT - por sus siglas en inglés) para el seguimiento de la misma.[4,5]

A continuación, presentamos una paciente con compromiso ocular por *Bartonella Henselae* y se realiza una revisión de la literatura con el objetivo de registrar nuevos esquemas de tratamiento en comparación a lo que se utiliza actualmente, siendo este el primer artículo publicado a nivel nacional con tal fin.

PRESENTACIÓN DEL CASO

Paciente femenina de 24 años de edad, procedente de un municipio de Cundinamarca, quien consulta por cuadro clínico de 15 días de evolución consistente en disminución súbita de la agudeza visual en ojo izquierdo asociado a cuadro gripal y aparición de lesiones en mucosa oral tipo aftas, sin otros síntomas oculares asociados. Vive con 2 gatos cachorros y presentar en los últimos meses múltiples cuadros gripales asociados a aftas recurrentes.

Al examen oftalmológico de ingreso presenta una agudeza visual de 20/20 en ojo derecho (OD) y cuenta dedos a un metro en ojo izquierdo (OI) asociado a defecto pupilar aferente. En la biomicroscopía (BMC) se observa en ojo izquierdo células en cavidad vítrea (++). En la fundoscopia se evidencia cicatriz coriorretiniana de 1 diámetro de disco (DD) en meridiano de las 7 en periferia extrema con bordes hiperpigmentados y centro hipopigmentado en OD. En OI se aprecia edema de papila y engrosamiento retiniano peripapilar con hemorragias intrarretinianas en arcada vascular superior (Figura 1).

Con este cuadro se realiza un diagnóstico inicial de neurorretinitis infecciosa de posible etiología parasitaria por *Toxoplasma Gondii*. Se inicia manejo sistémico con Trimetropin Sulfametoxazol 160/800 mg cada 12 horas asociado a ácido folínico 5 mg al día y a partir del tercer día, prednisolona oral 50 mg una vez al día. Presenta serologías negativas para toxoplasma, sífilis, VIH y Toxocara cannis. Adicionalmente, se solicita OCT, angiografía y fotografía a color en mosaico en OI ante la sospecha de lesión en retina periférica, sin embargo, por limitaciones en el sistema de salud no fue posible la toma de las dos últimas.

Acude a control 15 días después encontrando deterioro de la agudeza visual con percepción del hemicampo superior a un metro. La fundoscopia

Figura 1. Imágenes del ojo izquierdo

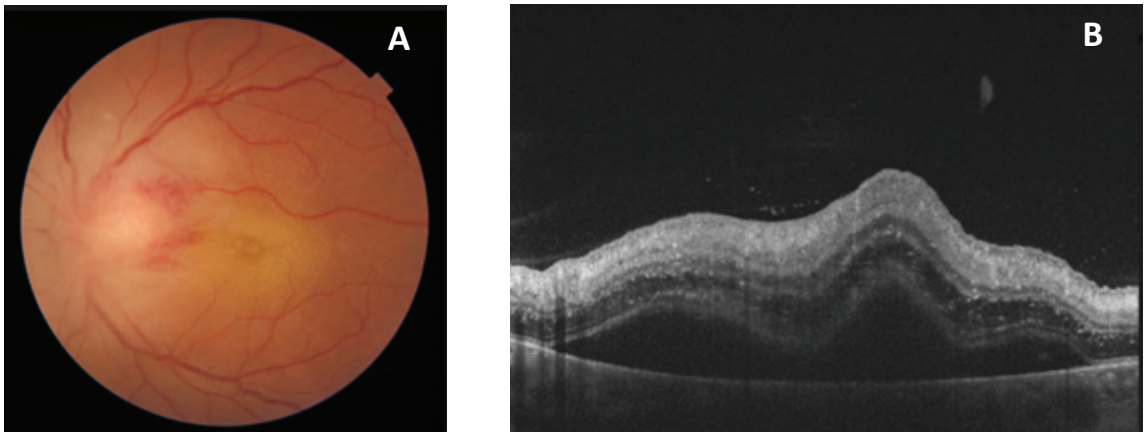

A. *Fundoscopia de ojo izquierdo,* evidenciando papila de bordes borrados, excavación de difícil valoración, hemorragias intrarretinianas peripapilares temporales y engrosamiento macular.
B. *Tomografía de coherencia óptica macular ojo izquierdo que muestra desprendimiento de retina seroso.*

evidencia múltiples exudados duros en área macular en patrón estrellado y engrosamiento retiniano con pérdida de la depresión foveal (Figura 2 C y D). Con estos hallazgos se considera que la paciente presenta enfermedad por arañazo de gato, y se solicita serología para *Bartonella henselae* cuyo resultado es positivo. Se suspende manejo previo y se inicia doxiciclina 100 mg cada 12 horas por 4 semanas asociado a corticoide oral ya establecido, sin embargo, paciente no es adherente al manejo con el corticoide.

La paciente acude a control un mes después con mejoría de la agudeza visual en OI de 20/150. Se toma nueva OCT (Figura 2 - E) que evidencia resolución del desprendimiento seroso de retina y persistencia de la estrella macular.

DISCUSIÓN

En este artículo se describe una paciente con antecedentes epidemiológicos para la EAG dado por residir en área rural y contacto con un felino cachorro.[4,5] Las manifestaciones clínicas típicas descritas en la literatura abarcan la formación de una pápula eritematosa en el sitio de inoculación (50%) que se extiende a los nódulos linfáticos regionales 3 semanas después, formando linfadenopatías dolorosas y supurativas (19%) [7], asociado a fiebre (10%),[8] malestar general y anorexia que resuelven espontáneamente.[9]

Varios estudios han demostrado que las manifestaciones sistémicas acompañadas del compromiso ocular son secundarias a la diseminación del microorganismo, presentándose esta asociación únicamente en 1 de cada 5 pacientes.[7,10] En nuestro reporte, se sugirió una infección local por inoculación directa al ojo, sin embargo, se descartó esta teoría al presentar un cuadro atípico caracterizado por la presencia de aftas orales recurrentes, las cuales no han sido documentadas dentro del espectro de manifestaciones de la EAG, a diferencia de otras entidades que cursan con esta condición en relación con la inflamación intraocular, como en la enfermedad de Behcet.[11]

La presentación ocular más frecuente son el síndrome óculo-glandular de Parinaud y en menor frecuencia el compromiso neuro-retiniano de la enfermedad,[6] caracterizado por la disminución o pérdida súbita unilateral o bilateral de la visión, indolora, asociada a una alteración en el campo visual, defecto pupilar aferente, inflamación del disco óptico con edema peripapilar y macular asociado a desprendimiento seroso de la retina, el cual evoluciona a una estrella macular secundaria a la precipitación de lípidos en la capa plexiforme externa de la retina.[2,3,6,12]

Durante la valoración oftalmológica, se evidencia en OD la presencia de una cicatriz coroidea típica por *toxoplasma gondii*; ante este antecedente asociado a hallazgos descritos en OI, como lo es la neurorretinitis

Figura 2. Imágenes del ojo izquierdo

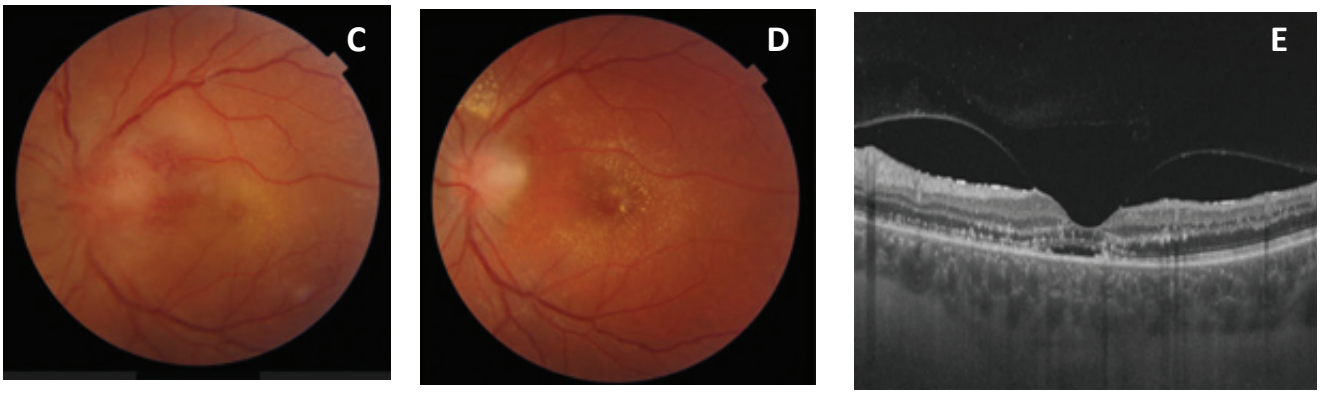

C. *Fundoscopia de ojo izquierdo 2 días después de la primera valoración por oftalmología, evidenciando múltiples exudados duros en área macular con patrón radiado tenue.* ***D.*** *Fundoscopia de ojo izquierdo 15 días posterior a último control. Evidencia exudados duros foveales en patrón de estrella y engrosamiento retiniano con pérdida de la depresión foveal.* ***E.*** *Tomografía de coherencia óptica macular ojo izquierdo de control al mes. Resolución del desprendimiento seroso de retina.*

y la inflamación intraocular en el segmento intermedio, se propone nueva infección por el mismo en ojo contralateral. La literatura ha descrito cambios en el disco óptico de pacientes con toxoplasmosis, con una prevalencia del 5.3%.[13] Se ha documentado una lesión toxoplásmica yuxtapapilar, papilitis y neurorretinitis, ésta última simulando varias entidades infecciosas como es el caso de *Bartonella henselae.*[14] Adicionalmente, en la mayoría de casos con compromiso del nervio óptico por toxoplasmosis, se ha evidenciado la presencia de cicatrices periféricas y vitreítis asociada, a diferencia de la *Bartonella henselae* cuya inflamación intraocular en el vítreo es mínima.[6,13,14] Ante la alta sospecha clínica de toxoplasmosis se indica manejo recomendado por la literatura, el cual se describe en el caso.

En cuanto a paraclínicos, la prueba de preferencia en detección inicial involucra las pruebas serológicas para *Bartonella henselae* mayores a 1:256.[3,5,6,15] La utilidad de las imágenes multimodales, como la OCT, radica en el seguimiento de los pacientes para valorar la acumulación de líquido subretinal. Los hallazgos característicos abarcan el fluido subretinal, engrosamiento retinal, aplanamiento del contorno foveal y depósitos hiperreflectantes en la capa plexiforme externa sugestivos de exudados[5,6], los cuales estaban presentes en nuestra paciente.

El manejo para la EAG y de sus complicaciones ha sido controversial, en la actualidad hay información insuficiente disponible para recomendar un régimen antibiótico que pueda disminuir el tiempo de cura, el cual hasta el momento es reservado únicamente para casos severos o secuelas, como el compromiso ocular. De hecho, la mayoría de estudios han documentado los efectos del manejo antimicrobiano a partir de la regresión de las linfadenopatías en casos graves, existiendo pocos artículos relacionados con el pronóstico visual.[16-18]

Hoy en día, el esquema antibiótico de preferencia para neurorretinitis se basa en una serie de casos retrospectivos de 1998,[10] el cual empleó un régimen de 4 a 6 semanas consistente en doxiciclina 200 mg al día con o sin asociación de rifampicina 600 mg al día, con evidencia de acortamiento en el curso de la enfermedad y recuperación visual. Su preferencia reside en el paso de la barrera hemato-retiniana y al incremento de los radicales libres de oxígeno en los polimorfonucleares.[3,4,19] La efectividad del trimetropin-sulfametoxazol para *Bartonella henselae* se evaluó en un estudio retrospectivo con 268 pacientes [20], el cual tuvo una eficacia del 58% a comparación del manejo actualmente recomendado que fue del 87%. Por lo que una vez se observa la estrella macular en la paciente y se realiza la respectiva serología, se opta por cambiar al tratamiento antimicrobiano descrito.

El uso de corticoide sistémico ha sido ampliamente debatido; un estudio publicado en 2018 evidenció mejoría en pacientes con afectación moderada a severa de la agudeza visual cuando usaban antibiótico en combinación con el corticoide sistémico. Los resultados fueron estadísticamente significativos en relación con el pronóstico visual, a diferencia del régimen con antibiótico solo. Sin embargo, se requieren más estudios para comprobar su beneficio.

En Latinoamérica han sido pocos los estudios reportados sobre EAG, la mayoría fueron realizados en población pediátrica con mayor énfasis en las manifestaciones sistémicas, siendo estas tratadas con azitromicina, lo cual difiere de nuestra paciente. En cuanto a la neurorretinitis, reportes de caso en Chile y México han usado esquemas de doxiciclina asociado a rifampicina bajo la misma dosis y duración sin el uso de corticoide sistémico, sin embargo, se desconoce el pronóstico visual de estos pacientes en comparación con los estudios que lo adicionan.[3,4]

En Colombia existen escasos estudios epidemiológicos sobre la EAG, dentro de los cuales se reporta una sero-prevalencia del 30%, lo que deja en evidencia la realidad de un problema de salud subestimado, consecuencia multifactorial bien sea porque no ha sido caracterizada como enfermedad de notificación obligatoria o por la falta de test diagnósticos, por lo que las estimaciones no impactan en la salud pública. A pesar de existir 3 estudios a nivel nacional sobre EAG, ninguno ha descrito el compromiso ocular de la enfermedad, por lo que no puede compararse nuestro caso con publicaciones regionales respecto al abordaje de la paciente.[21-23]

RECOMENDACIÓN

La neurorretinitis es una patología subdiagnosticada bien sea por la no disponibilidad de test diagnóstico o por la baja prevalencia de la enfermedad, lo que

conlleva a un tratamiento inadecuado para estos pacientes, resultando en desenlaces prevenibles. En nuestra región es importante crear políticas de salud pública y estandarizar un manejo de acuerdo al compromiso ocular, ya que nuestro medio favorece su transmisión debido a las condiciones climáticas y sus características agrícolas.

REFERENCIAS

1. Leber T. Pseudnephritic retinal disease, stellate retinitis, the angiopathic retinal affections after severe skull injury. Graefe-Saemisch Handb Ges Augenheilkd. 1916;7.
2. Elola-Oyarzabal B, García-de Salazar-Fernandez JC. Neurorretinitis infecciosa por bartonella henselae: bartonelosis ocular. Rev la Soc Española Med y Segur del Trab. 2011;71-7.
3. Welschen DV del V. Neurorretinitis por Bartonella henselae: presentación de un caso y revisión de la literatura. Rev Mex Oftalmol. 2016;90(5):235-41.
4. Jorge Pérez G, Munita S JM, Rafael Araos B, López G JP, Ricardo Stevenson A, Patricia González A, et al. Neuro-retinitis asociada a enfermedad por arañazo de gato: Presentación de dos casos y revisión de la literatura. Rev Chil Infectol. 2010;27(5):417-22.
5. Mabra D, Yeh S, Shantha JG. Ocular manifestations of bartonellosis. Vol. 29, Current Opinion in Ophthalmology. NLM (Medline); 2018. p. 582-7.
6. Ksiaa I, Abroug N, Mahmoud A, Zina S, Hedayatfar A, Attia S, et al. Update on Bartonella neuroretinitis. Vol. 31, Journal of Current Ophthalmology. Iranian Society of Ophthalmology; 2019. p. 254-61.
7. Habot-Wilner Z, Trivizki O, Goldstein M, Kesler A, Shulman S, Horowitz J, et al. Cat-scratch disease: ocular manifestations and treatment outcome. Acta Ophthalmol. 2018;96(4):524-32.
8. Ray S, Gragoudas E. Neuroretinitis. Int Ophthalmol Clin. 2001;41(1):83-102.
9. Kodjikian L, Dufour JF, Nguyen AM, Sève P. Ocular zoonoses. Expert Rev Ophthalmol. 2009;4(3):331-49.
10. Reed JB, Scales DK, Wong MT, Lattuada CP, Dolan MJ, Schwab IR. Bartonella henselae neuroretinitis in cat scratch disease: Diagnosis, management, and sequelae. Ophthalmology. 1996;105(3):459-66.
11. Ksiaa I, Abroug N, Kechida M, Zina S, Jelliti B, Khochtali S, et al. Eye and Behçet's disease. J Fr Ophtalmol. 2019;42(4):133-46.
12. Oray M, Önal S, Akbay AK, Tutkun İT. Diverse clinical signs of ocular involvement in cat scratch disease. Turk Oftalmoloiji Derg. 2017;47(1):9-17.
13. Eckert GU, Melamed J, Menegaz B. Optic nerve changes in ocular toxoplasmosis. Eye. 2007;21(6):746-51.
14. Vasconcelos-Santos DV, Dodds EM, Oréfice F. Review for disease of the year: Differential diagnosis of ocular toxoplasmosis. Ocul Immunol Inflamm. 2011;19(3):171-9.
15. Giladi M, Kletter Y, Avidor B, Metzkor-Cotter E, Varon M, Golan Y, et al. Enzyme Immunoassay for the Diagnosis of Cat-Scratch Disease Defined by Polymerase Chain Reaction. Clin Infect Dis. 2001;33(11):1852-8.
16. Prutsky G, Domecq JP, Mori L, Bebko S, Matzumura M, Sabouni A, et al. Treatment outcomes of human bartonellosis: A systematic review and meta-analysis. Int J Infect Dis. 2013;17(10). http://dx.doi.org/10.1016/j.ijid.2013.02.016
17. Bass JW, Freitas BC, Freitas A, Sisler CL, Chan DS, Vincent JM, et al. Prospective randomized double blind placebo-controlled evaluation of azithromycin for treatment of cat-scratch disease. Pediatr Infect Dis J. 1998;17(6):447-52.
18. Manfredi R, Sabbatani S. Bartonellosis: Suggestive case reports in adult and pediatric patients and therapeutic issues. Brazilian J Infect Dis. 2006;10(6):411-5.
19. Täger FM, Jahnsen KJ, Mediavilla RM, Burgos LR. Bartonelosis ocular: Reporte de tres casos. Rev Chil Infectol. 2008;25(1): 58-63.
20. Margileth AM. Antibiotic therapy for cat-scratch disease: clinical study of therapeutic outcome in 268 patients and a review of literature. Pediatr Infect Dis J. 1992;11:474-8.
21. Hurtado IC, Laufer M. Enfermedad por arañazo sistémica (infección por Bartonella henselae): una causa de fiebre prolongada que no debemos olvidar, reporte de caso. Infectio. 2016;69-72.
22. Buelvas F, Alvis N, Buelvas I, Miranda J, Mattar S. Alta prevalencia de anticuerpos contra Bartonella y Babesia microti en poblaciones rurales y urbanas en dos provincias de Córdoba, Colombia. Rev Salud Publica. 2008;10(1):168-77.
23. Macias A, Aguirre C, Bustamante A, Garcés C, Echeverri V, Diaz A. Cat scratch disease in Medellín, Colombia. Oxford Med Case Reports. 2014;2014(3):43-5.