ARTICLE ORIGINAL

Rev int sc méd Abj - ISSN 1817 - 5503 RISM 2023;25,1:38-43.
© EDUCI 2023.

Malformations fœtales diagnostiquées à l'échographie obstétricale au CHU de Bouaké : à propos de 43 cas (Côte d'Ivoire) / *Fetal Malformations diagnosed by Obstetrical Ultrasound at the University Hospital of Bouake : 43 cases reported (Cote d'Ivoire)*

TANOH Kesse Emile, KOUADIO Allou Florent, KOUASSI Kouamé Paul Bon-fils, BRAVO Tsri Akoli Eklou Baudoiun, SANOGO Sara Carole, KONATE Issa.

Soumis à publication le 14 décembre 2022 - Accepté pour publication en février 2023

RESUME

Contexte et objectif. L'échographie obstétricale est l'examen de référence dans l'étude et le suivi des malformations fœtales que sont des anomalies morphologiques et fonctionnelles congénitales. L'objectif était de déterminer la fréquence et les types de malformations fœtales diagnostiquées à l'échographie obstétricale à Bouaké.

Méthodes. Il s'agissait d'une étude transversale rétrospective descriptive de 2010 à 2019 au centre hospitalier et universitaire (CHU) de Bouaké. Ont été incluses dans l'étude, toutes les femmes enceintes ayant présenté au moins une malformation fœtale au cours de la grossesse. Les variables étudiées étaient : l'âge de la mère, l'âge gestationnel, le sexe du fœtus et les caractéristiques échographiques des malformations fœtales retrouvées. L'analyse statistique s'est faite à l'aide des tests de Khi2 et de Fisher au seuil de significativité situé à 5% (P<005).

Résultats : Les malformations fœtales représentaient 43 cas sur 11879 échographies obstétricales soit une prévalence de 0,36%. L'âge moyen des gestantes était de 40,23 ± 6,34 ans avec des extrêmes de 16 et 43 ans. Les malformations fœtales découvertes au troisième trimestre représentaient 67,44% des cas. Les anomalies malformatives prédominaient sur les fœtus de sexe masculin avec 62,8%. Les anomalies du système nerveux central (SNC) étaient les plus représentées avec 51,16 % suivies des anomalies uro-génitales (30,23 %). L'hydrocéphalie était la principale malformation du SNC avec 63,63% des cas. L'hydronéphrose représentait 76,93% des anomalies uro-génitales et l'omphalocèle était la malformation abdominale la plus représentée avec 60% des cas.

Conclusion : L'échographie obstétricale occupe une place incontournable dans le dépistage, le suivi et la prise en charge des malformations fœtales.

Mots clés :
-Echographie;-Grossesse;
-Malformation fœtale;
-Bouaké.

ABSTRACT

Background and objective. *Obstetrical ultrasound is the reference examination in the study and follow-up of fetal malformations, which are congenital morphological and functional anomalies. The objective was to determine the frequency and types of fetal malformations diagnosed at obstetric ultrasound in Bouake.*

Methods. *This was a retrospective descriptive cross-sectional study of fetal malformations on obstetrical ultrasound, recorded from 2010 to 2019. All pregnant women who presented a fetal malformation during pregnancy were included in the study. The variables studied were: maternal age, gestational age, sex of the fetus and the ultrasound characteristics of the fetal malformations found. Statistical analysis*

Service de radiodiagnostic et d'imagerie médicale du CHU de Bouaké, 01 BP1174 Bouaké 01, alloukadjo04@gmail.com, Cel: +2250708243526. Affiliation : CHU de Bouaké, Université Alassane Ouattara.

Correspondant : TANOH Kesse Emile - tkemiles@yahoo.fr

was performed using the Chi-square and Fisher tests at the 5% significance level (P<005).

Results. *Fetal malformations represented 43 cases out of 11879 obstetrical ultrasounds, i.e. a prevalence of 0.36%. The average age of the pregnant women was 40.23 ± 6.34 years with extremes of 16 and 43 years. Fetal malformations discovered in the third trimester predominated with 67.44% of cases. Malformations predominated in male fetuses with 62.8%. Central nervous system (CNS) anomalies were the most represented with 51.16% followed by urogenital anomalies (30.23%). Hydrocephalus was the main central nervous system malformation with 63.63% of cases. Hydronephrosis represented 76.93% of urogenital anomalies and omphalocele was the most represented abdominal malformation with 60% of cases.*

Conclusion. *Obstetrical ultrasound plays an essential role in the detection, monitoring and management of foetal malformations.*

KEYWORDS:
-Ultrasound;
-Pregnancy;
-Fetal malformation;
-Bouake

INTRODUCTION

Les malformations fœtales sont des anomalies morphologiques et fonctionnelles congénitales qui trouvent leur origine, soit dans la constitution génétique de l'embryon, soit dans un défaut extrinsèque de son développement in utero[1]. Elles constituent un fardeau social et économique pour les parents et la société suite à l'invalidité entravant toute participation effective du sujet atteint aux activités socio-économiques. Dans certains pays développés, des programmes de diagnostic anténatal ont été adoptés, pour limiter les conséquences d'une telle souffrance, en informant les parents sur le bien-être de leur futur bébé afin de les aider à décider du sort de la grossesse et éventuellement prévenir les séquelles. En France, Lelong et *al.*[2] en 2007, rapportaient que 1,5 à 2% des malformations congénitales étaient diagnostiquées en période néonatale. N'dri et *al.*[3] à Abidjan notaient 30 cas de malformations néonatales dans les services de radiologie du CHU de Cocody et du groupe médical du Plateau. L'échographie obstétricale est l'examen de choix dans l'étude et le suivi des malformations fœtales. Elle présente plusieurs avantages de par son caractère non invasif, non irradiant, reproductible et facile à réaliser[4]. Sa pratique courante connait un essor considérable en Côte d'Ivoire avec la multiplication des centres d'échographie contribuant au suivi des grossesses. Cependant, aucune étude n'avait été faite jusqu'à ce jour sur la prévalence et l'inventaire des malformations anténatales à Bouaké. Quelles sont les anomalies foetales les plus fréquemment rencontrées au CHU de Bouaké? Telle est la question de recherche qui a guidé cette étude dont l'objectif étaitde déterminer la fréquence et les types de malformations fœtales diagnostiquées à l'échographie obstétricale à Bouaké.

METHODES

Il s'agissait d'une étude transversale rétrospective à visée descriptive portant sur des dossiers de malformations fœtales à l'échographie recensées de 2010 à 2019 au service de radiodiagnostic et d'imagerie médicale du centre hospitalier et universitaire (CHU) de Bouaké.

Ont été incluses dans l'étude, toutes les femmes enceintes ayant présenté au moins une malformation fœtale au cours de la grossesse. Deux appareils d'échographie multimodale de marque "GE Voluson 730 et CHISON QBit 7", munis de sondes multifréquences et du mode Doppler avaient été utilisés pour la réalisation des échographies obstétricales. Les variables étudiées étaient : l'âge de la mère, l'âge gestationnel et les aspects échographiques des malformations fœtales. L'analyse statistique des données a été faite grâce au logiciel Epi info 2007 à l'aide des tests de Khi2 et de Fisher au seuil de significativité situé à 5% (P<005). L'anonymat des patientes a été préservé et l'approbation du comité d'éthique institutionnel a été obtenue avant le début de l'étude.

RESULTATS

Données épidémiologiques

43 cas de malformations fœtales avaient été retrouvés sur 11879 échographies obstétricales réalisées soit une prévalence de 0,36%. L'âge moyen des gestantes était de 40,23 ± 6,34 ans avec des extrêmes de 16 et 43 ans. Les patientes âgées de 30 à 43 ans représentaient 60,46% des cas (figure 1). Les malformations fœtales étaient d'autant plus fréquentes que l'âge des gestantes étaient élevées avec p=0,000888 (tableau I). Les anomalies malformatives étaient retrouvées chez 27 fœtus de sexe masculin (62,8%), 8 fœtus de sexe féminin (18,6%) et 8 fœtus de sexe indéterminé (18,6%).

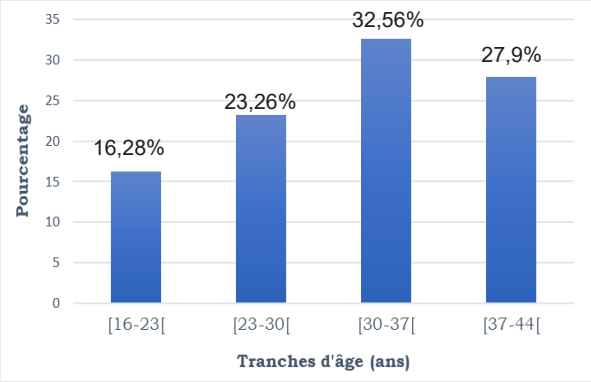

Fig.1 : Répartition des malformations fœtales selon la tranche d'âge des gestantes / *Distribution of fetal malformations by age group of pregnant women.*

Tableau I : Relation entre la survenue de malformations fœtales et l'âge des gestantes / *Relationship between the occurrence of fetal malformations and the age of pregnant women*

Age	Malformations fœtales			
	Oui	Non	Total	
[16-30 ans[	17	7567	**7584**	**p=0,00088**
[30-44 ans[	26	4269	**4295**	
Total	**43**	**11836**	**11879**	

Aspects échographiques

Les malformations fœtales avaient été diagnostiquées au troisième trimestre de la grossesse dans 29 cas (67,44%) et au deuxième trimestre dans 13 cas (30,23%). Les malformations du système nerveux central (SNC) étaient les plus représentées avec 51,16% suivies des malformations uro-génitales (tableau II). L'hydrocéphalie (figure 2) était le type de malformation du SNC la plus retrouvée avec 63,63% des cas (tableau III). L'hydronéphrose représentait 76,93% des anomalies uro-génitales (tableau IV). L'omphalocèle (figure 4) était la malformation abdominale la plus représentée avec 60% des cas (tableau V).

Tableau II : Répartition des malformations fœtales selon le siège anatomique / *Distribution of fetal malformations by anatomical site.*

Siège des lésions fœtales	n	%
Système nerveux central	22	51,16
Uro-génital	13	30,23
Abdominal	5	11,62
Membres (achondroplasie)	1	2,32
Cervical (hygroma)	1	2,32
Sacro-coccygien (tératome)	1	2,32
Total	**43**	**100**

Tableau III : Répartition des fœtus selon le type de malformations du système nerveux central / *Distribution of fetuses by type of central nervous system malformations*

Malformations du SNC	n	%
Hydrocéphalie	14	63,63
Méningocèle	3	13,63
Méningo-encéphalocèle	2	9,09
Anencéphalie	2	9,09
Kyste interventriculaire	1	4,54
Total	**22**	**100**

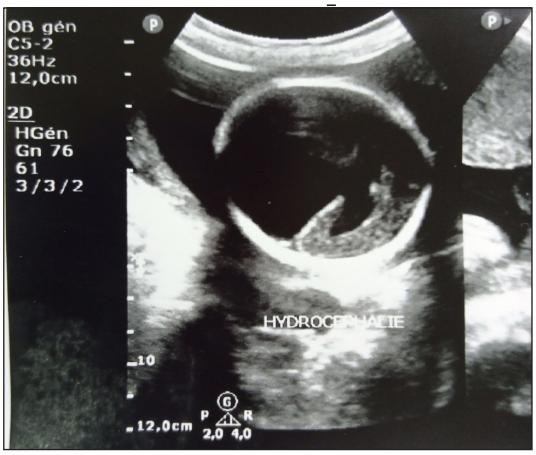

Figure 2 : Echographie obstétricale en coupe transversale de la région céphalique montrant une hydrocéphalie / *Obstetrical cross-sectional ultrasound of the cephalic area showing hydrocephalus.*

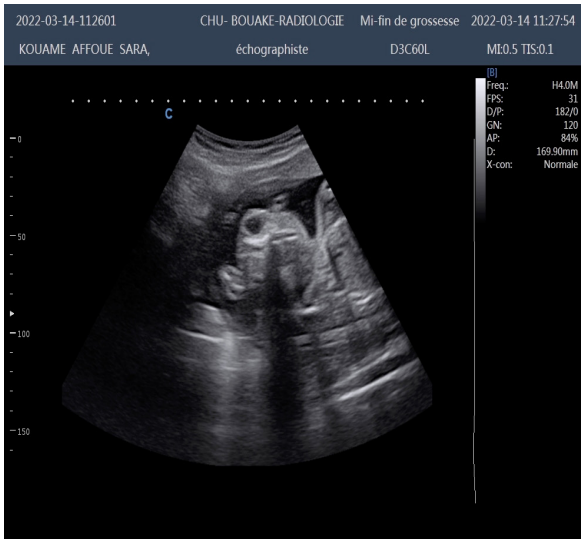

Fig. 3 : Echographie obstétricale objectivant une anencéphalie en coupe longitudinale*/ Obstetrical ultrasound showing anencephaly in longitudinal section*

Tableau IV : Répartition des fœtus selon le type de malformations uro-génitales/*Distribution of fetuses by type of urogenital malformations.*

Malformations uro-génitales	n	%
Hydronéphrose	10	76,92
Néphromégalie polykystique	2	15,38
Kyste rénal unique	1	7,69
Total	**13**	**100**

Tableau V : Répartition des fœtus selon le type de malformations abdominales/*Distribution of fetuses by type of abdominal malformations.*

Malformations abdominales	n	%
Omphalocèle	3	60
Atrésie duodénale	1	20
Ascite fœtale	1	20
Total	**5**	**100**

Fig. 4 : Echographie obstétricale sur une coupe transversale de la région abdominale montrant une omphalocèle / *Obstetrical ultrasound on a cross section of the abdominal area showing an omphalocele.*

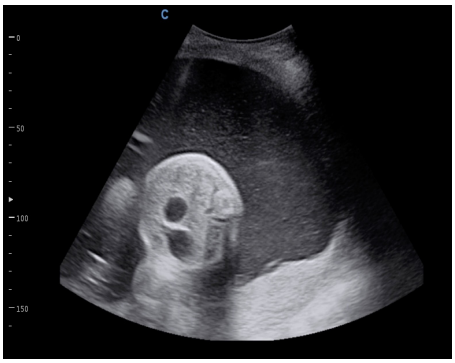

Fig. 5 : Echographie obstétricale en coupe transversale de la région abdominale montrant une double bulle et un hydramnios en faveur d'une atrésie duodénale*/ Obstetrical cross-sectional ultrasound of the abdominal region showing double bullae and hydramnios in favour of duodenal atresia.*

DISCUSSION

Dans notre étude, la prévalence des malformations fœtales au CHU de Bouaké était de 0,36 %. Ce résultat était en accord avec celui de Benzorouale[5] au Maroc qui rapportait 0,44 % de malformations anténatales. L'âge moyen des gestantes était de 40,23 ± 6,34 ans avec des extrêmes de 16 ans et 43 ans. Les patientes âgées de 30 à 43 ans représentaient 60,46% des cas. Une corrélation avait été faite entre la survenue d'une malformation fœtale et l'âge élevé de la gestante avec p=0,000888. Cette observation concordait avec celle de Lelong et *al.*[2] en France qui notaient que le risque de malformation fœtale était accru chez les gestantes dès l'âge de 30 ans mais surtout après 35 ans. Les malformations fœtales prédominaient chez les fœtus de sexe masculin avec 62,80 % des cas. Par contre, Konaté[6],en 2008 à Ouagadougou, rapportait une prédominance féminine. Les anomalies malformatives anténatales semblent ne pas être liées au sexe du fœtus et certains auteurs l'auraient rapporté dans leurs différents travaux[7]. Les malformations fœtales avaient été diagnostiquées au troisième trimestre de la grossesse dans 67,44% des cas. Ce constat avait été également fait par Welffens[8] en 2002 à Abidjan qui avait trouvé 60 % de malformations fœtales au troisième trimestre. Cela trouverait sa raison dans la réalisation tardive des

consultations prénatales et aussi un manque de moyens financiers qui conduiraient les gestantes à ne réaliser généralement qu'une seule échographie obstétricale notamment celle du troisième trimestre[9]. Par contre, Guena[10], en 2019 au Cameroun, notait 70,7% de malformations dépistées à l'échographie obstétricale du deuxième trimestre. En effet, au cours de la grossesse, l'échographie du deuxième trimestre est la plus indiquée pour l'étude morphologique et le dépistage précoce des malformations fœtales.

Les anomalies malformatives du système nerveux central (SNC) étaient les plus retrouvées dans notre service avec 51,16% des cas. Ce fut le cas avec celui de N'Timon[11] au Togo qui rapportait lui aussi une prédominance des anomalies malformatives du SNC avec 40 % des cas. Ces malformations du SNC étaient dominées par l'hydrocéphalie (63,63%). El Fdili[12] en 2010 au Maroc trouvait également une prédominance d'hydrocéphalie dans 50 % des cas. En effet, le diagnostic de l'hydrocéphalie est aisé et peut être fait dès le début du deuxième trimestre devant la découverte d'une dilatation des ventricules.

Les malformations uro-génitales venaient en deuxième position après celle du SNC avec 30,23 % des cas. Nos résultats se rapprochaient de ceux de N'Dri[3] à Abidjan et de N'Timon[11], qui notaient des malformations uro-génitales respectivement dans 30 % et 30,77 % des cas. Et dans ces malformations uro-génitales, l'hydronéphrose était la principale anomalie de l'appareil urinaire retrouvée dans 76,92%. L'exploration anatomique des malformations uro-génitales doit être complétée par l'évaluation de ses conséquences sur la fonction rénale. Le dépistage de ces malformations par l'échographie anténatale a profondément modifié la prise en charge thérapeutique des pathologies uro-génitales des enfants.

Les lésions malformatives de l'abdomen représentaient 11,62% des cas. Elles étaient dominées par les anomalies de la paroi abdominale notamment l'omphalocèle avec 60% des cas. Nos résultats concordaient avec ceux d'El Mhabrech[13] en 2017 au Maroc qui notait une prédominance d'omphalocèle dans 59 %. A l'échographie, l'omphalocèle apparait comme une masse extra-abdominale de siège antéro-médian et présentant un contour net, limitée par une membrane. Le défect pariétal peut être inférieure ou égale à 12 mm et la masse peut contenir les organes intra-abdominaux herniés comme le foie, l'intestin et l'estomac. Cependant, l'omphalocèle doit être différenciée du laparoschisis qui est caractérisé par des boucles d'entrailles qui flottent librement dans le liquide amniotique, sans membrane recouvrante et une longueur inférieure ou égale à 5 mm[14].

Devant la découverte de ces différentes malformations fœtales, un bilan étiologique et une recherche d'anomalie associée doit être faite afin d'aider à préciser l'attitude thérapeutique la plus adaptée[15].

CONCLUSION

L'échographie obstétricale joue un rôle fondamental dans le diagnostic précoce et la prise en charge des malformations fœtales. Cependant, la mauvaise qualité des consultations prénatales, la réalisation tardive des échographies obstétricales et du bilan biologique prénatal constituent un frein au suivi des malformations néonatales dans nos structures sanitaires.

REFERENCES

1-**Mayanda H.F, Bobossi G, Malonga H.** Malformations congénitales observées dans le service de néonatologie du CHU de Brazzaville. Médecine d'Afrique Noire ; 38 : 505-9.

2-**Lelong N, Thieulin A.C, Vodovar V, Goffinet F, Khoshnood B.** Epidemiological surveillance and prenatal diagnosis of congenital anomalies in the Parisian population, 1981- 2007. Arch Pediatr, 2012. 19(10): 1030-8.

3-**N'Dri K, Delmotte C, Gbazi G.C et al.** Diagnostic échographique des malformations fœtales in-utero : à propos de 30 cas. Service de radiologie du CHU de Cocody et du groupe médical du Plateau. Cahier santé; 7 : 246-50.

4-**Neossi M.** Profil des malformations et anomalies fœtales à l'échographie anténatale à Hôpital Régional de N'gaoundéré (Cameroun). A propos de 41 cas. Journal Africain de l'Imagerie Médicale ; 11(1) : 235-42.

5. **Benzerouale O.** Les anomalies morphologiques du nouveau-né. Etude rétrospective à propos de 68 cas colligés au niveau du centre hospitalier provincial de Kenitra (Maroc). Thèse de médecine N°98, 2017, 120p.

6-Konaté L.C. Malformations congénitales externes des nouveau-nés dans les services de Gynécologie et d'Obstétrique du CHU-YO et de Chirurgie du CHU-CDG : A propos de 49 cas. Thèse de Médecine, Université de Ouagadougou ; 2008, N°3, 99p.

7-Youl H. Malformations congénitales reconnaissables à la naissance chez les nouveau-nés dans le département de pédiatrie du centre hospitalier universitaire Souro Sanou. Thèse de Médecine. Université de Ouagadougou ; 2011, n°225.

8-Welffens K. Diagnostic anténatal des malformations fœtales par l'échographie. UFR Sciences Médicales Abidjan. Mémoire N°**989 ;** 2002 ; 51p.

9-Dagnan N.S., Traoré Y., Diaby B., Coulibaly D., Ekra K.D., Zengbé-Acray P. Apport de l'échographie dans la surveillance de la grossesse dans un établissement sanitaire de premier contact à Yopougon en Côte d'Ivoire. Santé Publique 2013 ;1(25) : 95-100.

10-Guena M.N., Goy G.I., Zilbinkai A.F., Piaple I.N., Moifo B. Profil des malformations et anomalies fœtales à l'échographie anténatale à l'Hôpital Régional de Ngaoundéré -Cameroun. JAIM 2019 ; 11(1) : 235-42.

11-N'Timon B, Amadou A, Aboubakari S, Sonhaye L, Tchaou M, Adambounou K. Dépistage échographique des malformations fœtales. Journal de la recherche scientifique de l'Université de Lomé. Vol 16, N°3: 441-50.

12-El Fdili El Mostapha. Le diagnostic anténatal des malformations fœtales à propos de 47 cas. Thèse de Médecine. Université Mohamed Ben Abdallah. 2010, N° 45: 4-5.

13-El Mhabrech H., Ben Hmida H., Charfi H., Zrig A., Hafsa C. Diagnostic anténatal des anomalies de la paroi abdominale antérieure. Archives de Pédiatrie 2017 ; 24(10) : 917-24.

14- Roshni RP, Overton T. Suspected fetal anomalies. Obstetrics, gynecology and reproductive medicine 2008; 18 (5): 134-8.

15- Kalfa N, Veyrac C, Dubois C, Morin D, Lopez C, Averous M. Malformations congénitales du rein. EMC - Urologie, 2009 ; 2(3), 1–20.

Conflits d'intérêts : Les auteurs ne déclarent aucun conflit d'intérêt concernant la publication de ce document.

Contributions des auteurs :
Dr Tanoh Kesse Emile : Recherche bibliographique, rédaction du manuscrit.
Dr Kouadio Allou Florent : Rédaction du protocole de recherche
Dr Kouassi Kouamé Paul Bon-fils: Analyse statistique des données
Dr Bravo Tsri Eklou Akoli Baudouin: Apport dans le protocole de recherche.
Dr Sanogo Sara Carole : Recueil des données.
Pr Konate Issa : Validation du protocole de recherche, correction du manuscrit