Revista da
SOCESP
Sociedade de Cardiologia do Estado de São Paulo

MÉTODOS DIAGNÓSTICOS EM CARDIO-ONCOLOGIA

DIAGNOSTIC METHODS IN CARDIO-ONCOLOGY

Rafael Bonafim Piveta[1]
Claudio Henrique Fischer[1]

1. Hospital Israelita Albert Einstein - Setor de Ecocardiografia - Medicina Diagnóstica e Preventiva, São Paulo,SP, Brasil.

Correspondência:
Sociedade Beneficente Israelita Brasileira Hospital Albert Einstein. Setor de Ecocardiografia - Medicina Diagnóstica e Preventiva. Av. Albert Einstein, 627, Morumbi, São Paulo ,SP, Brasil. 05652-900.
rafael.piveta@einstein.br

Recebido em 13/09/2017,
Aceito em 10/10/2017

RESUMO

As complicações cardiovasculares relacionadas com o tratamento contra o câncer têm grande impacto na morbidade e mortalidade desta população em questão. O reconhecimento precoce da cardiotoxicidade e o início de cardioproteção são fundamentais para melhor prognóstico desses pacientes. Os critérios para definir e monitorar a presença de toxicidade cardíaca relacionada com o tratamento contra o câncer incluem parâmetros clínicos, laboratoriais e métodos de diagnóstico por imagem. Sinais e sintomas clínicos, apesar de importantes, ocorrem tardiamente. O uso de biomarcadores cardíacos, em especial a troponina I, pode ser considerado para a detecção precoce de cardiotoxicidade. Entre os principais métodos de diagnóstico por imagem, o ecocardiograma tem sido a opção mais utilizada. O principal parâmetro ecocardiográfico envolvido ainda é a fração de ejeção do ventrículo esquerdo que, apesar de importante fator prognóstico, frequentemente falha na detecção precoce de cardiotoxicidade. Nesse contexto, a análise da deformação miocárdica pelo *speckle tracking* bidimensional tem demonstrado importante papel no diagnóstico precoce e subclínico de cardiotoxicidade. A avaliação da função sistólica do ventrículo esquerdo por meio da medicina nuclear é altamente reprodutível e especialmente útil em pacientes com definição ecocardiográfica inadequada. Esse método apresenta, entretanto, desvantagens como a exposição do paciente à radioatividade e a limitação na identificação de outras anormalidades cardíacas estruturais associadas. A ressonância magnética cardíaca é considerada o método padrão de referência para a avaliação dos volumes, massa e fração de ejeção do ventrículo esquerdo, sendo ferramenta muito útil nos pacientes em tratamento quimioterápico, especialmente ao incluir o estudo de realce tardio. Entretanto, essa técnica tem baixa disponibilidade e alto custo.

Descritores: Cardiotoxicidade; Biomarcadores; Neoplasia.

ABSTRACT

The cardiovascular complications related to cancer treatment have an important impact on the morbidity and mortality of this population in question. Early recognition of cardiotoxicity and the start of cardioprotection are fundamental for the best prognosis of these patients. The criteria for defining and monitoring the presence of cardiotoxicity related to cancer treatment involve clinical parameters, laboratory indices, and diagnostic imaging methods. Although important, the clinical signs and symptoms occur later. The use of cardiac biomarkers, especially troponin I, may be considered for early detection of cardiotoxicity. Among the main diagnostic imaging methods, echocardiography has been the most widely used option. The main echocardiographic parameter involved is still left ventricular ejection fraction, which, although an important prognostic factor, frequently failed to detect early cardiotoxicity. In this context, evaluation of myocardial deformation by two-dimensional speckle tracking echocardiography has demonstrated an important role in the early and subclinical diagnosis of cardiotoxicity. Evaluation of left ventricular systolic function through nuclear medicine is highly reproducible, and is especially useful in patients with inadequate echocardiographic image. However, this method has disadvantages, such as exposure of the patient to radioactivity, and is limited in the identification of other associated structural cardiac abnormalities. Cardiac magnetic resonance is considered the gold standard for evaluating volumes, mass, and left ventricular ejection fraction, and is a very useful method in patients undergoing chemotherapy, especially as it includes the study of the late enhancement. However, this technique has low availability and high cost.

Descriptors: *Cardiotoxicity; Biomarkers; Neoplasm.*

 http://dx.doi.org/10.29381/0103-8559/20172704307-12

INTRODUÇÃO

Com os avanços na terapêutica oncológica, houve um aumento expressivo na sobrevida dos pacientes com câncer.[1–3] Entretanto, esta população ficou exposta aos efeitos deletérios do tratamento antineoplásico, em especial à cardiotoxicidade relacionada aos quimioterápicos, que representa uma importante causa de morbidade e mortalidade nestes pacientes.[4,5] Esta complicação pode determinar a interrupção do tratamento oncológico e comprometer a cura ou o adequado controle do câncer.[6–7] Além disto, a insuficiência cardíaca (IC) relacionada ao tratamento contra o câncer frequentemente tem pior prognóstico que muitas neoplasias, com mortalidade de até 60% em dois anos.[4] A identificação precoce da cardiotoxicidade com a instituição de medidas cardioprotetoras tem potencial impacto prognóstico neste cenário.[8,9]

A incidência de toxicidade cardíaca relacionada ao tratamento contra o câncer é motivo de debate na literatura, podendo ocorrer em cerca de cinco a 48% dos casos.[10,11] Os fatores associados ao aumento do risco de cardiotoxicidade são relativos ao protocolo de tratamento como: droga utilizada, dosagem cumulativa, protocolo de administração e associação de drogas quimioterápicas com ou sem radioterapia mediastinal. E ao paciente como: sexo feminino, extremos de idade, obesidade, doença cardiovascular prévia, sobretudo com fração de ejeção do ventrículo esquerdo (FEVE) inferior a 50%, e susceptibilidade genética.[10,12]

A cardiotoxicidade do tipo I tem maior potencial para induzir disfunção miocárdica permanente e irreversível, além de estar relacionada a maiores doses cumulativas dos antracíclicos. Já a cardiotoxicidade do tipo II tem maior probabilidade de recuperação total ou parcial da função miocárdica após a interrupção do tratamento quimioterápico, com menor correlação com as doses cumulativas dos fármacos utilizados.[4,13]

Os critérios para se definir, classificar e monitorar a presença de toxicidade cardíaca relacionada ao tratamento contra o câncer incluem parâmetros clínicos, laboratoriais e métodos de diagnóstico por imagem.[14]

As manifestações clínicas relacionadas à cardiotoxicidade podem variar desde oligossintomáticas até quadro de morte súbita e IC refratária. Entre os extremos podem ocorrer os sinais e sintomas habituais de miopericardite, arritmias, hipertensão arterial e doença miocárdica isquêmica. Apesar de importantes, os sinais e sintomas relacionados à cardiotoxicidade apresentam sensibilidade muito baixa para o seu diagnóstico.[15]

Quando a detecção da cardiotoxicidade é precoce, os pacientes têm maior potencial para recuperação funcional com instituição de tratamento cardioprotetor. Por outro lado, se esta toxicidade for detectada tardiamente, os pacientes não respondem ou respondem mal a este tratamento, e a IC é potencialmente irreversível.[16] Nos casos de disfunção ventricular esquerda assintomática, o emprego precoce de betabloqueador, associado sempre que possível aos inibidores da enzima conversora da angiotensina, pode melhorar o prognóstico e possibilitar a manutenção do tratamento oncológico. Se iniciado nos primeiros seis meses do comprometimento miocárdico, há evidências de que o potencial na redução das complicações cardiovasculares é significativamente maior.[9] Neste cenário, a dosagem de biomarcadores e os métodos de diagnóstico por imagem têm papel fundamental.[17]

O PAPEL DOS BIOMARCADORES

O uso de biomarcadores cardíacos durante o tratamento quimioterápico pode ser considerado para a detecção precoce de cardiotoxicidade. Os principais desafios desta análise se relacionam à definição do limite superior da normalidade para determinados parâmetros, ao uso de diferentes métodos laboratoriais e à definição da estratégia a ser adotada em casos de resultados anormais.[16,18]

As troponinas cardíacas são os principais biomarcadores para injúria miocárdica. A troponina I é um marcador sensível e específico para lesão miocárdica em adultos tratados com quimioterapia e dados sugerem que a elevação de seus níveis séricos identifica pacientes com maior risco de desenvolver IC subsequente, representando um importante parâmetro de avaliação nos pacientes em tratamento contra o câncer.[18,19]

O peptídeo natriurético do tipo B (BNP) e o NT-proBNP podem ser úteis, contudo seu papel na identificação precoce de cardiotoxicidade ainda não está estabelecido.[20,21]

ECOCARDIOGRAMA

O ecocardiograma tem sido o método de diagnóstico por imagem mais utilizado neste cenário por representar uma ferramenta com grande correspondência anatômica, ter caráter não invasivo, fácil acesso, baixo custo e ser isento de radiação ionizante.[22]

O parâmetro ecocardiográfico mais comumente utilizado em pacientes sob tratamento oncológico é a FEVE.

Diferentes diretrizes têm sido propostas para o diagnóstico de cardiotoxicidade e todas utilizam a FEVE como critério. De acordo com recomendação recente, baseada em consenso de especialistas e elaborada pelas sociedades européia e americana de ecocardiografia, a presença de cardiotoxicidade é definida por queda na FEVE em mais de 10 pontos percentuais, para um valor menor que 53%, associada ou não a sintomas de IC.[21,23]

O cálculo da FEVE deve ser preciso e realizado através do melhor método disponível. Considerando a ecocardiografia convencional, é recomendado que ocorra pelo método de *Simpson* biplanar.[21]

Quando disponível, o cálculo da FEVE pela ecocardiografia tridimensional (Figura 1) parece ser o método de escolha, uma vez que proporciona maior proximidade à anatomia cardíaca e redunda em grande convergência de resultados com a ressonância magnética cardíaca (RMC).[21] Em pacientes com câncer submetidos a quimioterapia, o método tridimensional demonstrou ser mais acurado e reprodutível quando comparado à técnica bidimensional.[24,25] Contudo, devem-se destacar importantes limitações relacionadas à esta técnica, como alto custo, baixa disponibilidade, maior dependência de imagens de alta qualidade e experiência do operador.

Nos casos em que as bordas endocárdicas não são adequadamente visibilizadas, fato frequentemente observado em pacientes com câncer de mama submetidos à mastectomia e naqueles tratados com radioterapia mediastinal, os volumes ventriculares podem ser subestimados e a utilização de agentes de contraste ultrassonográfico pode minimizar esta limitação.[21]

Alterações em parâmetros ecocardiográficos de função diastólica podem preceder o comprometimento sistólico nesta população.[7] Entretanto, utilizar a presença de disfunção diastólica como marcador precoce de cardiotoxicidade é questionável, uma vez que as alterações podem ocorrer por mudanças nas condições de pré-carga cardíaca, como resultado de reposições volêmicas expansivas associadas ao tratamento oncológico ou depleção de volume devido a efeitos colaterais da quimioterapia, como náusea, vômito e diarréia, e, portanto, não representar uma mudança real no desempenho diastólico do ventrículo esquerdo.[21]

A avaliação da função sistólica longitudinal do ventrículo esquerdo pela ecocardiografia convencional deve ser

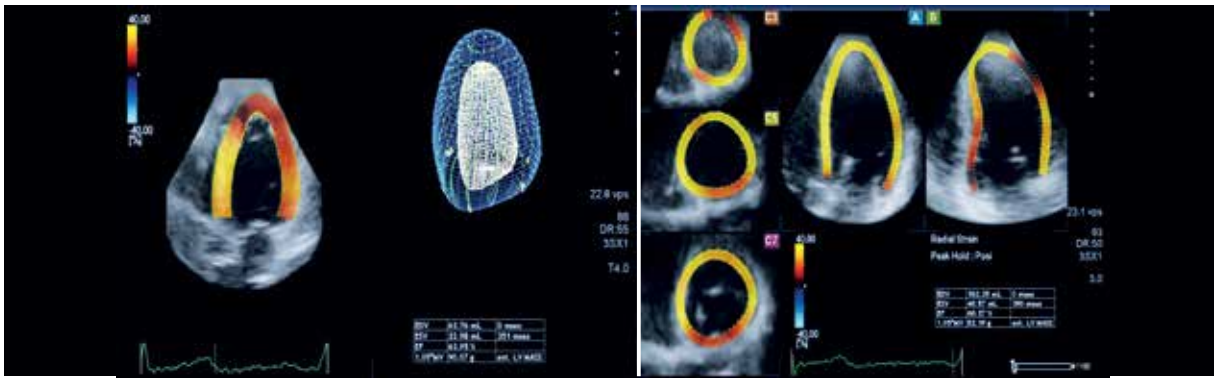

Figura 1. Exemplo de estudo ecocardiográfico tridimensional apresentando análise do *full volume* e estimativa dos volumes, massa e fração de ejeção do ventrículo esquerdo.

valorizada, especialmente quando novas tecnologias não estão disponíveis.[21] O cálculo do deslocamento sistólico do anel mitral (MAPSE - *mitral annular plane systolic excursion*) e a medida da velocidade sistólica endocárdica (onda s') do anel mitral através do Doppler tecidual podem ser úteis na detecção precoce de cardiotoxicidade, precedendo queda da FEVE.[21,26] Embora não existam valores de referência para o diagnóstico de cardiotoxicidade subclínica, o progressivo declínio destes parâmetros deve ser considerado relevante.

A prevalência do envolvimento do ventrículo direito (VD) e o seu valor prognóstico ainda não foram adequadamente estudados no cenário da quimiotoxicidade. Porém, anormalidades relacionadas ao VD podem ocorrer em pacientes oncológicos por diferentes razões, como comprometimento neoplásico (primário ou metastático) ou por efeitos tóxicos da quimioterapia.[27] É, portanto, recomendada sua criteriosa avaliação, incluindo análise subjetiva e parâmetros quantitativos.[21]

A ecocardiografia sob estresse pode ser útil na avaliação de pacientes com probabilidade pré-teste intermediária ou alta para doença arterial coronária, em especial naqueles submetidos a regimes quimioterápicos mais relacionados à doença isquêmica miocárdica (como 5-fluorouracil e bevacizumabe).[7] Além disso, a ecocardiografia sob estresse com dobutamina pode auxiliar na determinação da reserva contrátil em pacientes com evidência de cardiotoxicidade relacionada aos quimioterápicos, onde a melhora transitória da FEVE com baixas doses do fármaco pode estar relacionada a melhor prognóstico.[28]

Apesar de importante e já estabelecido fator prognóstico, a FEVE tem baixa sensibilidade para o diagnóstico de cardiotoxicidade. É dependente de alguns fatores como pré-carga cardíaca, qualidade da imagem e experiência do examinador. Além disso, pode subestimar o real dano cardíaco, uma vez que mecanismos hemodinâmicos compensatórios podem manter seus valores dentro da normalidade, mesmo que a injúria dos miócitos já esteja presente.[17,29] Assim, a redução da FEVE ocorre frequentemente em momento muito tardio, quando, mesmo com a intervenção terapêutica, a maioria dos pacientes não tem recuperação da função sistólica ventricular.[8,11,29] Desta forma, novos parâmetros estão sendo investigados para a detecção precoce de cardiotoxicidade.

Neste contexto, tem sido crescente o número de publicações que demonstram a utilidade do estudo da deformação miocárdica (*strain*) pelo *speckle tracking* bidimensional (ST) na detecção precoce e subclínica da cardiotoxicidade induzida por quimioterápicos, especialmente através da queda relativa do *strain* longitudinal global (SLG).[30–33]

Recente revisão sistemática envolvendo 1504 pacientes confirmou o importante valor da análise da deformação miocárdica na detecção precoce de cardiotoxicidade induzida por quimioterápicos. Em todos os estudos envolvidos, houve alteração do *strain* antes da queda da FEVE. O SLG derivado do ST mostrou-se o parâmetro mais consistente, sendo que a redução de 10 a 15% em relação ao valor basal (pré-quimioterapia) foi o melhor preditor de cardiotoxicidade (Figuras 2 e 3). As medidas de *strain* radial e circunferencial mostraram-se consistentemente alteradas, contudo não revelaram valor expressivo para a identificação precoce de disfunção ventricular ou insuficiência cardíaca.[32]

Limitações relacionadas a esta técnica devem ser destacadas. Os valores normais do *strain* dependem essencialmente de uma boa qualidade de imagem, treinamento do ecocardiografista, além do aparelho e versão do *software* utilizados, o que resulta em considerável heterogeneidade de resultados. Estudos recentes avaliando os intervalos de normalidade para o *strain* têm demonstrado variações relacionadas também a sexo e idade.[34] Assim, o ideal é que a análise da deformação miocárdica ocorra em centros com ecocardiografistas bem treinados na técnica, que as medidas sejam realizadas no mesmo aparelho/*software*, e que os valores encontrados durante a quimioterapia sejam comparados aos basais.

O *strain* também pode ser quantificado através do *speckle tracking* derivado da ecocardiografia tridimensional. A vantagem desta técnica mais recente é a possibilidade de analisar todos os diferentes componentes e movimentos da deformação (radial, circunferencial, longitudinal, rotação, *twist*, torção e *area strain*) a partir de uma aquisição única, em um mesmo bloco volumétrico, constituindo-se um método atrativo e promissor.[35–37] (Figuras 4) Entretanto, ainda são escassos os estudos relacionando esta técnica à identificação precoce da cardiotoxicidade secundária aos quimioterápicos.

A estratégia para a detecção precoce de cardiotoxicidade, complementar à análise clínica criteriosa, deve incluir a dosagem sérica de biomarcadores, em especial a troponina I e, quando disponível, a medida do SLG.[21] Queda do SLG superior a 15% em relação ao valor basal reflete alta probabilidade de cardiotoxicidade subclínica, principalmente quando associado à alteração de troponina I. O valor do SLG anormal deve ser confirmado com exames subsequentes dentro de duas a três semanas. Queda inferior a 8% em relação ao basal não tem significado clínico. Na ausência de uma análise basal (pré-quimioterapia) para comparação, pode ser coerente considerar valores absolutos inferiores a 19% como sugestivo de cardiotoxicidade.[21,33]

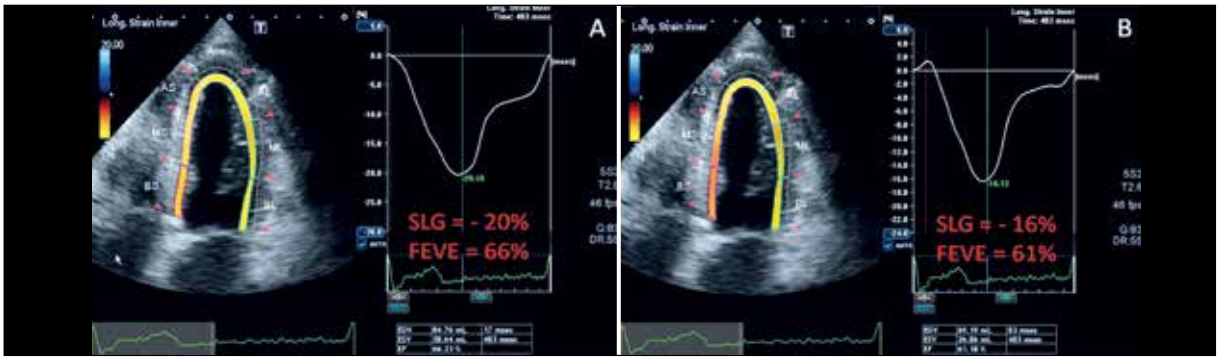

Figura 2. *Speckle Tracking* bidimensional com a análise do strain longitudinal global (exemplo em incidência apical de quatro câmaras). A: Análise realizada antes do início da quimioterapia revelando SLG de -20% e FEVE de 66%. B: Análise realizada sete meses após tratamento com 240 mg/m^2 de doxorrubicina, revelando SLG de -16% e FEVE de 61%. A despeito da FEVE não ter apresentado queda significativa a redução no SLG foi maior que 15%, sugestivo de cardiotoxicidade subclínica. SLG: *strain* longitudinal global. FEVE: fração de ejeção do ventrículo esquerdo.

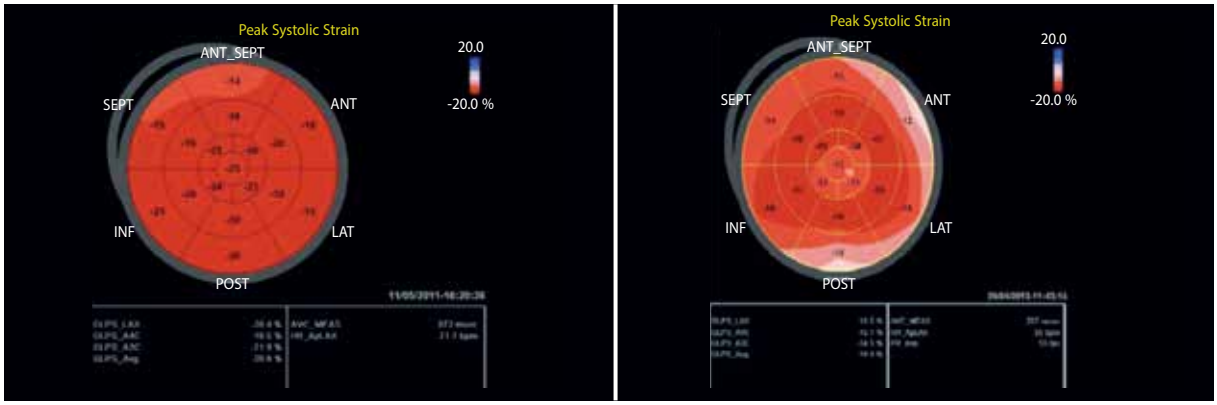

Figura 3. *Speckle tracking* bidimensional demonstrando a análise do *strain* longitudinal global. Na imagem, o *Bull's eye* de um paciente com câncer de mama pré-quimioterapia com *strain* longitudinal global de -20,6% (A) e após três meses de tratamento com antraciclinas e traztuzumabe com *strain* longitudinal global de -14,4% (B). Houve redução de 30% no valor do SLG.

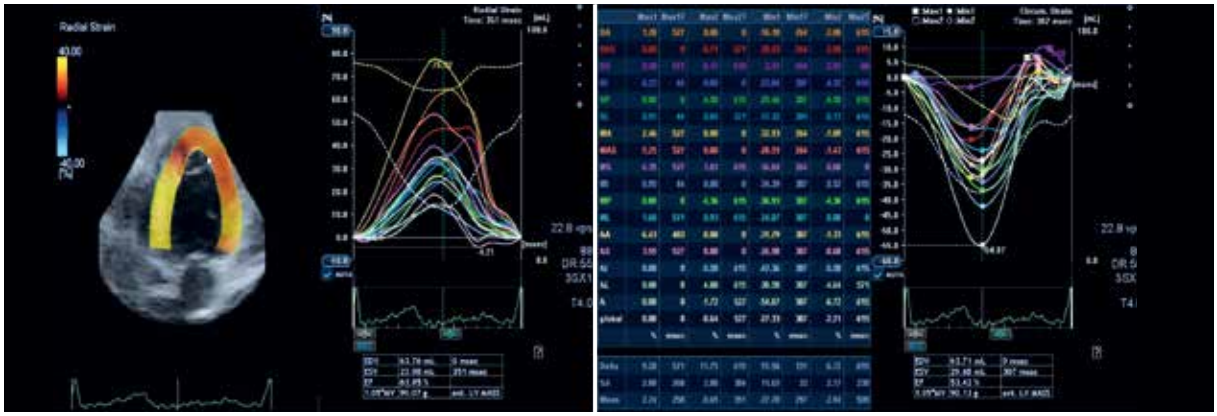

Figura 4. *Speckle tracking* tridimensional para a análise dos diferentes componentes de deformação miocárdica. A: exemplo de análise do *strain* radial demonstrado pelas curvas referentes a cada segmento miocárdico avaliado. B: exemplo do *strain* circunferencial demonstrado pelas curvas e tabela com os valores encontrados em cada segmento miocárdico, bem como a média representando o valor global.

MEDICINA NUCLEAR

O cálculo da FEVE através da ventriculografia radioisotópica (MUGA - *Multiple Gated Acquisition Scan*) pode ter maior acurácia que o ecocardiograma, com maior reprodutibilidade e menor variabibilidade intra e interobservador, especialmente em pacientes com imagem ecocardiográfica inadequada e/ou submetidos a cirurgia ou irradiação torácica prévia.[38,39] Ambos são métodos aceitos para a análise da FEVE em pacientes com câncer tratados com quimioterapia e as diretrizes atuais não especificam qual a técnica preferencial. Como desvantagens do método pode-se destacar a exposição do paciente a radioatividade e a limitação na identificação de outras anormalidades cardíacas estruturais como disfunção diastólica, valvopatias e pericardiopatias.[40]

Estudo demonstrou vantagem no monitoramento por MUGA para detectar um declínio mais precoce e subclínico na FEVE, antes do desenvolvimento de sintomas de IC.[41] Entretanto, em uma análise combinada de três grandes estudos envolvendo pacientes tratados com doxorrubicina, medidas da FEVE utilizando a técnica MUGA foram analisadas retrospectivamente e comparadas com sintomas clínicos de cardiotoxicidade; os autores concluíram que alterações da FEVE podem representar um parâmetro pouco sensível na identificação precoce de cardiotoxicidade.[11]

Além da ventriculografia radioisotópica utilizando a técnica MUGA, outros marcadores nucleares específicos podem ser utilizados no estudo da cardiotoxicidade, incluindo o indium--111-antimiosina e o 123-iodo-metaiobenzilguanidina[42,43]

A utilização de ácidos radiomarcados para a análise do metabolismo de células miocárdicas e imagem com radiomarcadores moleculares direcionados às drogas antineoplásicas são possibilidades utilizadas com a medicina nuclear.[14] Em estudo clínico, a expressão do ErbB2 (HER2) utilizando o marcador 111-indium-trastuzumabe e a tomografia com emissão de pósitrons (SPECT) pôde ser visualizada e sugeriu que os pacientes que apresentaram a captação miocárdica do marcador representavam um grupo de maior risco à cardiotoxicidade induzida pelo quimioterápico. Contudo não houve qualquer correlação com evidência clínica de cardiotoxicidade.[43]

Apesar de resultados preliminares promissores, não é completamente conhecido como estes marcadores radioativos poderiam ser utilizados na identificação de cardiotoxicidade induzida por quimioterápicos, não estando ainda incorporados de rotina na prática clínica.

RESSONÂNCIA MAGNÉTICA CARDÍACA

A Ressonância magnética cardíaca (RMC) é considerada o método padrão ouro para a avaliação dos volumes, massa e fração de ejeção do ventrículo esquerdo. Tem alta reprodutibilidade, com menores taxas de pressuposições geométricas e maior facilidade na demarcação endocárdica, representando uma técnica muito acurada para a avaliação da função ventricular esquerda em pacientes tratados com quimioterapia.[44,45]

Em recente estudo envolvendo pacientes com FEVE reduzida, além da dose do quimioterápico, a massa e o volume ventricular esquerdo calculados pela RMC foram os melhores preditores de eventos cardiovasculares.[46] Outra importante pesquisa envolvendo sobreviventes de câncer revelou que a RMC é o melhor método para identificar pacientes com FEVE inferior a 50%.[24] Este dado sugere que esta técnica é especialmente importante quando os valores de FEVE ao ecocardiograma são limítrofes.

A RMC fornece ainda vantagem substancial na avaliação de tumores cardíacos primários ou secundários.[47]

A identificação de realce tardio no miocárdio é um marcador confiável de fibrose tecidual ou disfunção capilar e representa um fenômeno amplamente utilizado para reconhecer viabilidade miocárdica, podendo também estar presente em outras condições como distúrbios inflamatórios, infecciosos ou infiltrativos.[48]

Em pacientes tratados com antraciclinas e com trastuzumabe, a RMC tem o potencial para detectar alterações miocárdicas e deterioração da função cardíaca do ventrículo esquerdo de maneira precoce.[49] A presença de realce tardio após injeção de gadolíneo, a variação de sua intensidade e a extensão da mesma correlacionaram-se, tanto em estudos experimentais quanto em seres humanos, com a presença de cardiotoxicidade clínica e subclínica.[50,51]

Apesar da necessidade de mais estudos que avaliem seu valor prognóstico, a RMC representa uma valiosa ferramenta para a identificação da cardiotoxicidade relacionada aos quimioterápicos. Porém seu alto custo e disponibilidade ainda limitada tornam o método uma opção de segunda linha, a despeito de sua grande utilidade em circunstâncias específicas.[21]

É importante destacar que as diferentes técnicas (ecocardiograma, medicina nuclear e RMC) utilizam diferentes valores de referência para a FEVE e, assim, a mesma técnica deve ser utilizada para comparações e acompanhamento evolutivo dos pacientes em tratamento contra o câncer.[21]

CONFLITOS DE INTERESSE

Os autores declaram não possuir conflitos de interesse na realização deste trabalho.

CONTRIBUIÇÕES DOS AUTORES: Cada autor contribuiu individual e significativamente para o desenvolvimento do manuscrito. RBP e CHF realizaram a pesquisa bibliográfica, revisão do manuscrito e contribuíram para o conceito intelectual do estudo.

REFERÊNCIAS

1. International Agency for Research on Cancer. World Cancer Fact Sheet. Geneva, Switzerland: World Health Organization; 2012. Available at:, http://gicr.iarc.fr/files/resources/20120906-WorldCancerFactSheet. pdf. Accessed September , 2013.
2. Siegel R, Naishadham D, Jemal A. Cancer Statistics , 2012. CA Cancer J Clin. 2012;62(1):10–29.
3. Siegel R, Miller KD, Jemal A, Cancer statistics, 2015 . CA Cancer J Clin. 2015;65(1):5-29.
4. Felker GM, Thompson RE, Hare JM, Hruban RH, Clemetson DE, Howard DL, et al. Underlying causes and long-term survival in patients with initially unexplained cardiomyopathy. N Engl J Med. 2000;342(15):1077–84.
5. Hooning MJ, Botma A, Aleman BMP, Baaijens MHA, Bartelink H, Klijn JGM, et al. Long-term risk of cardiovascular disease in 10-year survivors of breast cancer. J Natl Cancer Inst. 2007;99(5):365–75.
6. Monsuez JJ, Charniot JC, Vignat N, Artigou JY. Cardiac side-effects of cancer chemotherapy. Int J Cardiol. 2010;144(1):3–15.
7. Yeh ET, Tong AT, Lenihan DJ, Yusuf SW, Swafford J, Champion C, et al. Cardiovascular complications of cancer therapy: diagnosis, pathogenesis, and management. Circulation 2004;109(25):3122–31.
8. Cardinale D, Colombo A, Lamantia G, Colombo N, Civelli M, De Giacomi G, et al. Anthracycline-Induced Cardiomyopathy. Clinical Relevance and Response to Pharmacologic Therapy. J Am Coll Cardiol. 2010;55(3):213–20.
9. Negishi K, Negishi T, Haluska BA, Hare JL, Plana JC, Marwick TH. Use of speckle strain to assess left ventricular responses to cardiotoxic chemotherapy and cardioprotection. Eur Heart J Cardiovasc Imaging. 2014;15(3):324–31.
10. Geiger S, Lange V, Suhl P, Heinemann V, Stemmler HJ. Anticancer therapy induced cardiotoxicity: review of the literature. Anticancer Drugs. 2010;21(6):578–90.
11. Swain SM, Whaley FS, Ewer MS. Congestive heart failure in patients treated with doxorubicin: A retrospective analysis of three trials. Cancer. 2003;97(11):2869–79.

12. Herrmann J, Lerman A, Sandhu NP, Villarraga HR, Mulvagh SL, Kohli M. Evaluation and management of patients with heart disease and cancer: cardio-oncology. Mayo Clin Proc. 2014;89(9):1287–306.
13. Ewer MS, Lippman SM. Type II chemotherapy-related cardiac dysfunction: Time to recognize a new entity. J Clin Oncol. 2005;23(13):2900–2.
14. Altena R, Perik PJ, van Veldhuisen DJ, de Vries EG, Gietema JA. Cardiovascular toxicity caused by cancer treatment: strategies for early detection. Lancet Oncol. 2009;10(4):391–9.
15. Kalil Filho R, Hajjar LA, Bacal F, Hoff PM, Diz Mdel P, Galas FR, et al. I Brazilian Guideline for Cardio-Oncology from Sociedade Brasileira de Cardiologia. Arq Bras Cardiol. 2011;96(2 Suppl 1):1–52.
16. Zamorano JL, Lancellotti P, Rodriguez Muñoz D, Aboyans V, Asteggiano R, Galderisi M, et al. 2016 ESC Position Paper on cancer treatments and cardiovascular toxicity developed under the auspices of the ESC Committee for Practice Guidelines: The Task Force for cancer treatments and cardiovascular toxocity of the European Society of Cardiology (ESC) Eur Heart J. 2016;37(36):2768–801.
17. Eschenhagen T, Force T, Ewer MS, de Keulenaer GW, Suter TM, Anker SD, et al. Cardiovascular side effects of cancer therapies: a position statement from the Heart Failure Association of the European Society of Cardiology. Eur J Hear Fail. 2011;13(1):1–10.
18. Cardinale D, Sandri MT, Colombo A, Colombo N, Boeri M, Lamantia G, et al. Prognostic value of troponin I in cardiac risk stratification of cancer patients undergoing high-dose chemotherapy. Circulation. 2004;109(22):2749–54.
19. Ky B, Putt M, Sawaya H, French B, Januzzi JL Jr, Sebag IA, et al. Early increases in multiple biomarkers predict subsequent cardiotoxicity in patients with breast cancer treated with doxorubicin, taxanes, and trastuzumab. J Am Coll Cardiol. 2014;63(8):809–16.
20. Thakur A, Witteles RM. Cancer therapy-induced left ventricular dysfunction: Interventions and prognosis. J Card Fail. 2014;20(3):155–8.
21. Plana JC, Galderisi M, Barac A, Ewer MS, Ky B, Scherrer-Crosbie M, et al. Expert consensus for multimodality imaging evaluation of adult patients during and after cancer therapy: A report from the American society of echocardiography and the European association of cardiovascular imaging. J Am Soc Echocardiogr. 2014;27(9):911–39.
22. Karanth NV, Roy A, Joseph M, De Pasquale C, Karapetis C, Koczwara B. Utility of prechemotherapy echocardiographical assessment of cardiac abnormalities. Support Care Cancer. 2011;19(12):2021–6.
23. Lang RM, Badano LP, Tsang W, Adams DH, Agricola E, Buck T, et al. EAE/ASE recommendations for image acquisition and display using three-dimensional echocardiography. Eur Heart J Cardiovasc Imaging. 2012;13(1):1–46.
24. Armstrong GT, Plana JC, Zhang N, Srivastava D, Green DM, Ness KK, et al. Screening adult survivors of childhood cancer for cardiomyopathy: Comparison of echocardiography and cardiac magnetic resonance imaging. J Clin Oncol. 2012;30(23):2876–84.
25. Thavendiranathan P, Grant AD, Negishi T, Plana JC, Popović ZB, Marwick TH. Reproducibility of echocardiographic techniques for sequential assessment of left ventricular ejection fraction and volumes: application to patients undergoing cancer chemotherapy. J Am Coll Cardiol. 2013;61(1):77–84.
26. Fallah-Rad N, Walker JR, Wassef A, Lytwyn M, Bohonis S, Fang T, et al. The utility of cardiac biomarkers, tissue velocity and strain imaging, and cardiac magnetic resonance imaging in predicting early left ventricular dysfunction in patients with human epidermal growth factor receptor II-positive breast cancer treated with adjuvant trastuzumab therapy. J Am Coll Cardiol. 2011;57(22):2263–70.
27. Mason JW, Bristow MR, Billingham ME, Daniels JR. Invasive and noninvasive methods of assessing adriamycin cardiotoxic effects in man: superiority of histopathologic assessment using endomyocardial biopsy. Cancer Treat Rep. 1978;62(6):857–64.
28. Civelli M, Cardinale D, Martinoni A, Lamantia G, Colombo N, Colombo A, et al. Early reduction in left ventricular contractile reserve detected by dobutamine stress echo predicts high-dose chemotherapy-induced cardiac toxicity. Int J Cardiol. 2006;111(1):120–6.
29. Ewer MS, Lenihan DJ. Left ventricular ejection fraction and cardiotoxicity: Is our ear really to the ground? J Clin Oncol. 2008;26(8):1201–3.
30. Negishi K, Negishi T, Hare JL, Haluska BA, Plana JC, Marwick TH. Independent and incremental value of deformation indices for prediction of trastuzumab-induced cardiotoxicity. J Am Soc Echocardiogr. 2013;26(5):493–8.
31. Sawaya H, Sebag IA, Plana JC, Januzzi JL, Ky B, Tan TC, et al. Assessment of echocardiography and biomarkers for the extended prediction of cardiotoxicity in patients treated with anthracyclines, taxanes, and trastuzumab. Circ Cardiovasc Imaging. 2012;5(5):596–603.
32. Thavendiranathan P, Poulin F, Lim KD, Plana JC, Woo A, Marwick TH. Use of myocardial strain imaging by echocardiography for the early detection of cardiotoxicity in patients during and after cancer chemotherapy: A systematic review. J Am Coll Cardiol. 2014;63:2751–68.
33. Sawaya H, Sebag IA, Plana JC, Januzzi JL, Ky B, Cohen V, et al. Early detection and prediction of cardiotoxicity in chemotherapy-treated patients. Am J Cardiol. 2011;107(9):1375–80.
34. Takigiku K, Takeuchi M, Izumi C, Yuda S, Sakata K, Ohte N, et al. Normal range of left ventricular 2-dimensional strain: Japanese Ultrasound Speckele Tracking of the Left Ventricle (JUSTICE) study. Circ J. 2012;76(11):2623–32.
35. Jasaityte R, Heyde B, Ferferieva V, Amundsen B, Barbosa D, Loeckx D, et al. Comparison of a new methodology for the assessment of 3D myocardial strain from volumetric ultrasound with 2D speckle tracking. Int J Cardiovasc Imaging. 2012;28(5):1049–60.
36. Jasaityte R, Heyde B, D'Hooge J. Current state of three-dimensional myocardial strain estimation using echocardiography. J Am Soc Echocardiogr. 2013;26(1):15–28.
37. Hayat D, Kloeckner M, Nahum J, Ecochard-Dugelay E, Dubois-Randé JL, Jean-François D, et al. Comparison of real-time threedimensional speckle tracking to magnetic resonance imaging in patients with coronary heart disease. Am J Cardiol. 2012;109(2):180–6.
38. Naik MM, Diamond GA, Pai T, Soffer A, Siegel RJ. Correspondence of left ventricular ejection fraction determinations from two-dimensional echocardiography, radionuclide angiography and contrast cineangiography. J Am Coll Cardiol. 1995;25(4):937–42.
39. Bellenger NG, Burgess MI, Ray SG, Lahiri A, Coats AJS, Cleland JGF, et al. Comparison of left ventricular ejection fraction and volumes in heart failure by echocardiography, radionuclide ventriculography and cardiovascular magnetic resonance. Are they interchangeable? Eur Heart J. 2000;21(16):1387–96.
40. Fazel R, Gerber TC, Balter S, Brenner DJ, Carr JJ, Cerqueira MD, et al. Approaches to enhancing radiation safety in cardiovascular imaging a scientific statement from the American Heart Association. Circulation. 2014;130(19):1730–48.
41. Gottdiener JS, Mathisen DJ, Borer JS, Bonow RO, Myers CE, Barr LH, et al. Doxorubicin cardiotoxicity: Assessment of late left ventricular dysfunction by radionuclide cineangiography. Ann Intern Med. 1981;94(4pt 1):430–5.
42. Estorch M, Carrió I, Berná L, Martínez-Duncker C, Alonso C, Germá JR, et al. Indium-111-antimyosin scintigraphy after doxorubicin therapy in patients with advanced breast cancer. J Nucl Med. 1990;31(12):1965–9.
43. de Korte MA, de Vries EGE, Lub-de Hooge MN, Jager PL, Gietema JA, van der Graaf WTA, et al. 111Indium-trastuzumab visualises myocardial human epidermal growth factor receptor 2 expression shortly after anthracycline treatment but not during heart failure: A clue to uncover the mechanisms of trastuzumab-related cardiotoxicity. Eur J Cancer. 2007;43(14):2046–51.
44. Abbasi S, Ertel A, Shah RV, Dandekar V, Chung J, Bhat G, et al. Impact of cardiovascular magnetic resonance on management and clinical decision-making in heart failure patients. J Cardiovasc Magn Reson. 2013;15:89.
45. Hundley WG, Bluemke D, Bogaert JG, Friedrich MG, Higgins CB, Lawson MA, et al. Society for Cardiovascular Magnetic Resonance guidelines for reporting cardiovascular magnetic resonance examinations. J Cardiovasc Magn Reson. 2009;11:5.
46. Neilan TG, Coelho-Filho OR, Pena-Herrera D, Shah RV, Jerosch--Herold M, Francis SA, et al. Left ventricular mass in patients with a cardiomyopathy after treatment with anthracyclines. Am J Cardiol. 2012;110(11):1679–86.
47. Goldman M, Matthews R, Meng H, Bilfinger T, Kort S. Evaluation of cardiac involvement with mediastinal lymphoma: The role of innovative integrated cardiovascular imaging. Echocardiography. 2012;29(8):189-92.
48. Kim RJ, Wu E, Rafael A, Chen EL, Parker MA, Simonetti O, et al. The Use of Contrast-Enhanced Magnetic Resonance Imaging to Identify Reversible Myocardial Dysfunction. N Engl J Med. 2000;343(20):1445–53.
49. Wassmuth R, Lentzsch S, Erdbruegger U, Schulz-Menger J, Doerken B, Dietz R, Friedrich MG. Subclinical cardiotoxic effects of anthracyclines as assessed by magnetic resonance imaging-a pilot study. Am Hear J. 2001;141(6):1007–13.
50. Lightfoot JC, D'Agostino RB Jr, Hamilton CA, Jordan J, Torti FM, Kock ND, et al. Novel approach to early detection of doxorubicin cardiotoxicity by gadolinium-enhanced cardiovascular magnetic resonance imaging in an experimental model. Circ Cardiovasc Imaging. 2010;3(5):550–8.
51. Fallah-Rad N, Lytwyn M, Fang T, Kirkpatrick I, Jassal DS. Delayed contrast enhancement cardiac magnetic resonance imaging in trastuzumab induced cardiomyopathy. J Cardiovasc Magn Reson. 2008;10:5.