IDENTIFICACIÓN POR NUESTRO GRUPO DE UNA NUEVA MUTACIÓN EN EL GEN GP1BA (P.W246L) ASOCIADA AL FENOTIPO PT-VWD. SEXTA MUTACIÓN REPORTADA INTERNACIONALMENTE

IDENTIFICATION BY OUR GROUP OF A NOVEL MUTATION IN THE GPIBA GENE (P.W246L) RESPONSIBLE FOR PT-VWD. THE 6TH MUTATION INTERNATIONALLY REPORTED

ADRIANA I. WOODS MS[33], ANALÍA SÁNCHEZ-LUCEROS MD, PHD[33-34], EMILSE BERMEJO PHD[34], JUVENAL PAIVA MS[34], MARÍA F. ALBERTO PHD[34], SILVIA H. GROSSO MS[34], ANA C. KEMPFER PHD[33], MARÍA A. LAZZARI MD[33-34]

RESUMEN

La enfermedad de von Willebrand tipo plaquetario (PT-VWD) y tipo 2B (2B-VWD) son trastornos hemorrágicos raros, caracterizados por agregación plaquetaria a bajas concentraciones de ristocetina (RIPA). El diagnóstico diferencial no es fácil y representa un desafío. Hasta el presente, sólo se habían reportado cinco mutaciones en el gen GP1BA relacionadas con este desorden. Describimos aquí la sexta mutación relacionada con PT-VWD, en un paciente con sintomatología hemorrágica severa, macro-trombocitopenia, leve agregación plaquetaria espontánea, RIPA positivo a 0,3 y 0,4 mg/mL, VWF:RCo/VWF:Ag<0,2 y estudios discriminatorios positivos para PT-VWD. VWFpp/VWF: Ag resultó normal a diferencia del 2B-VWD que en algunas oportunidades resulta afectado. El exón 28 del gen VWF del paciente y su madre no reveló mutaciones. Identificamos una sustitución G>T en el nucleótido 3805 en el gen GP1BA del paciente, resultando en un cambio de Trp a Leu en el residuo 246 (p.W246L), en la región de la GPIBα que une al VWF. Esta mutación no se identificó en su madre ni en 100 controles sanos. Es considerada como dañina por análisis in sílico. Consideramos que esta sustitución es responsable del fenotipo PT-VWD del paciente.

33 Laboratorio de Hemostasia y Trombosis, IMEX-CONICET, ANM.
34 Instituto de Investigaciones Hematológicas “Mariano R. Castex”, Academia Nacional de Medicina.
Contacto
Pacheco de Melo 3081 (C1425AUM), CABA, Argentina.
TE: +54-11-4085-3664
Fax: +54-11-4805-0712
aiwoods@hematologia.anm.edu.ar

Dada la ausencia de la misma en los 100 normales estudiados, no se considera un polimorfismo.

Palabras clave: *enfermedad de von Willebrand tipo plaquetario; enfermedad de von Willebrand tipo 2B; p.W246L; RIPA a bajas dosis; pruebas discriminatorias.*

SUMMARY

Platelet-type von Willebrand disease (PT-VWD) and type 2B von Willebrand disease (2B-VWD) are rare bleeding disorders characterized by increased ristocetin-induced platelet aggregation (RIPA) at low concentrations. Diagnosis of either condition is not easy and the differential diagnosis is especially challenging. Five mutations in the GP1BA gene related to PT-VWD and near 50 patients are currently reported worldwide. We herein describe a patient with severe bleeding symptoms, macro thrombocytopenia, mild spontaneous platelet aggregation, positive RIPA at 0.3 and 0.4 mg/mL, VWF: RCo/VWF: Ag <0.2, normal VWFpp/VWF: Ag ratio, and RIPA mixing tests and cryoprecipitate challenge positive for PT-VWD. GP1BA gene was studied in the patient, his mother, and 100 healthy control subjects. We identified a substitution G>T at nucleotide 3805 in the patient's GP1BA gene, resulting in a Trp to Leu amino acid change at residue 246 (p.W246L), within the VWF binding region. This mutation was absent in his unaffected mother and also in the 100 controls, and was predicted as damaging by in silico analysis. The residue is located in a strongly conserved position in the phylogenetic tree. These findings argue in favor of considering this substitution does not represent a polymorphism, and is therefore responsible for the PT-VWD phenotype of the patient.

Key words: *Platelet-type von Willebrand Disease, 2B-von Willebrand Disease, p.W246L, low dose-RIPA, RIPA mixing assay, Cryoprecipitate challenge assay*

INTRODUCCIÓN

El factor von Willebrand (VWF) es una glicoproteína cuyo peso molecular va desde 500 a 20.000 kDa. Se localiza en endotelio, subendotelio, megacariocitos, plaquetas y plasma. Tiene dos roles: en la hemostasia primaria donde inicia la adhesión involucrando a las glicoproteínas de la membrana plaquetaria a sitios de injuria vascular, y en la coagulación, donde protege al factor VIII (FVIII)[1]. Se caracteriza por defectos cuantitativos (variantes tipo 1 y tipo 3) y defectos cualitativos (variantes tipo 2A, 2B, 2M y 2N). También se ha descripto una anomalía plaquetaria en la glicoproteína Ibα (GPIbα) cuyo fenotipo clínico y de laboratorio es muy similar a la variante 2B-VWD, conocida como VWD tipo plaquetario (PT-VWD). Las manifestaciones clínicas son muy variables, típicas del déficit en la hemostasia primaria (sangrado mucocutáneo). Los pacientes más severos desarrollan los primeros síntomas hemorrágicos durante la infancia y los casos leves de la enfermedad sangran sólo frente a desafíos[2].

Diagnóstico diferencial entre PT-VWD y 2B-VWD

Ambas entidades se heredan en forma dominante, se caracterizan por una aumentada afinidad de unión entre la GPIbα y el VWF, con agregados plaquetarios circulantes, macrotrombocitopenia y ausencia de los multímeros grandes del VWF[3]. Esto se evidencia por hiper-respuesta a la ristocetina (RIPA). Diferenciar ambas entidades es un desafío; 15% de los casos diagnosticados como 2B-VWD son PT-VWD[4]. Dado que la conducta terapéutica es diferente, el diagnóstico es esencial. El fenotipo de laboratorio entre ambas entidades también es muy similar. El tipo 2B-VWD se debe a mutaciones en el dominio A1 del VWF, resultando en ganancia de función del sitio de unión a la GPIbα.

El PT-VWD se debe a la presencia de mutaciones en el gen *GP1BA*. Los pacientes tienen sangrado leve a moderado[5,6]. El diagnóstico diferencial requiere pruebas específicas discriminatorias: RIPA mixing assay[7,8] prueba de desafío con crioprecipitados[9] y RIPA utilizando citometría de flujo[10]. La identificación de mutaciones en el exón 28 del gen *VWF* o en el gen *GP1BA*, constituye el diagnóstico definitivo.

La GPIbα y el gen *GP1BA*

La GPIbα es el componente mayor del complejo plaquetario GPIb-IX-V y tiene el sitio de unión al VWF en el dominio N-terminal. Localizado en el cromosoma 17 (17p12), tiene un tamaño de 2,4 kb, consta de dos exones y un intrón. El exón 2 codifica para un mRNA de 1882 pb y el exón 1 no es codificante. Existe un registro internacional de PT-VWD (www.pt-vwd.org) que incluye una base de datos online a cargo de la ISTH, con cinco mutaciones en todo el mundo que son: Gly249Val, Gly249Ser, Asp251Tyr, Met255Val, y la que reportamos nosotros en esta ocasión, la Trp246Leu. Reportamos aquí una nueva mutación de tipo missense, en un paciente con fenotipo y pruebas discriminatorias positivas para PT-VWD.

MATERIAL Y MÉTODOS

Medición del fenotipo de sangrado del paciente y su madre utilizando el BS[11]. Pruebas de laboratorio

Se realizaron las siguientes pruebas de laboratorio: recuento de plaquetas, tiempo de sangría, TTPA, FVIII, VWF: RCo, VWF:Ag, VWFpp, análisis multimérico del VWF en geles de SDS-agarosa al 1 y 1,7%, RIPA a concentraciones habituales y 0,5 mg/ml de ristocetina o menos, RIPA mixing assay, prueba de desafío con crioprecipitado.

Análisis genotípico

Se estudiaron el exón 28 del gen *VWF* en el paciente y su madre, con primers diseñados por nosotros[12]. El gen *GP1BA* se estudió en el paciente, su madre y 100 controles normales. Para secuenciar se utiliza el analizador genético automático ABI Prism 310 (Applied Biosystems, Perkin Elmer).

Análisis in sílico y alineamiento de secuencias

Para predecir el posible impacto de cambios del ADN con sustitución de aminoácidos sobre la estructura y función de la proteína afectada, se utilizaron dos aplicaciones informáticas: Polyphen-2 (http://genetics.bwh.harvard.edu/pph2) y SIFT (http://sift.bii.a-star.edu.sg/). Para determinar si la posición Trp246 está conservada o no en el árbol filogenético, se realizó el alineamiento de la proteína usando una aplicación informática UniProt KB. Se compararon 14 especies diferentes de mamíferos.

RESULTADOS

Paciente: Varón (23 años al momento de su primera consulta) con severa historia personal de sangrado: epistaxis que requirió hospitalización, gingivorragia, sangrado mayor por exodoncia con requerimiento transfusional, a pesar de haber recibido profilaxis con antifibrinolíticos y crioprecipitados; hematoma post-traumático que requirió terapia de reemplazo (BS: 11). El paciente se estudió en dos ocasiones. Su madre (48 años) no presentaba síntomas (BS: 2). Su padre no tenía síntomas de sangrado, ausente para el estudio. En la tabla 1 vemos los datos de laboratorio. El RIPA mixing assay y la prueba de desafío con crioprecipitado dieron positivos para PT-VWD y negativos para 2B-VWD.

Estudios genotípicos

El análisis del exón 28 del gen *VWF* fue normal en el paciente y su madre. En cambio, se identificó una sustitución heterocigota G>T en el nucleótido 3805, en el dominio N-terminal rico en leucina en el gen *GP1BA* solo del paciente, con un cambio de aminoácido de Trp a Leu en el residuo 246 (p.Trp246Leu) (Fig.1).

Análisis in sílico

Con ambas aplicaciones informáticas, esta mutación resultó dañina para la función de la proteína.

Alineamiento de la secuencia

El residuo Trp246 se halla conservado en las 14 especies de mamíferos contra las que se comparó la secuencia humana (chimpancé, macaco Rhesus, gorila, gibón, orangután, rata parda, ratón casero, jabalí, ardilla, murciélago, panda gigante, topo).

DISCUSIÓN

Los pacientes con PT-VWD y 2B-VWD tienen similar fenotipo y manifestaciones clínicas. La distinción entre ambas es importante dado que el tratamiento del sangrado es diferente 6. Reportamos aquí la identificación de una nueva mutación en estado heterocigota en el gen *GP1BA*, la p.W246L, responsable del fenotipo PT-VWD del paciente. Su ausencia en los normales revela que no es un SNP.

Las pruebas discriminatorias fueron útiles y sensibles para distinguir adecuadamente la patología de nuestro paciente. El propéptido provee información acerca de la sobrevida del VWF. En la PT-VWD, hasta ahora no se disponían de datos del propéptido; el nuestro es el primer reporte. El daño del cambio nucleotídico también ha sido calculado por primera vez con los métodos in sílico.

Conclusiones

Describimos aquí una nueva mutación, la p.W246L en el gen *GP1BA,* responsable del fenotipo PT-VWD en un paciente con moderadas a severas manifestaciones hemorrágicas. Esta es la sexta mutación descripta internacionalmente. La ausencia de la misma en la población general, su localización en la GPIbα dentro de la región de unión al VWF y la ausencia de otras anormalidades en la GPIbα en el paciente soporta la conclusión de que se trata de una mutación responsable del fenotipo del paciente y no de un SNP.

Agradecimientos

El trabajo fue realizado con el apoyo de CONICET y de la Academia Nacional de Medicina (Buenos Aires).

	TS min	PLT x109/L	FVIII IU/dL	VWF:Ag IU/dL	VWF:RCo IU/dL	VWF:RCo/ VWF:Ag	VWFpp/ VWF:Ag	VWF HMWM	RIPA (+) (mg/ mL)
Pte 1° estudio	>9	75	26	47	<10	<0.2	no	ausentes	0.4
2° estudio	---	41	46	61	<10	<0.2	1.65	ausentes	0.3
Madre	2	165	150	140	101	0.72	1.17	presentes	0.8

Tabla 1. Datos de laboratorio del paciente y su madre.

Abreviaturas: TS: tiempo de sangría; PLT: recuento de plaquetas en sangre entera; FVIII: factor VIII; VWF: Ag: antígeno del VWF; VWF:RCo: actividad de cofactor de ristocetina; VWFpp: propéptido del VWF. VWF HMWM: multímeros de alto peso molecular del VWF.RIPA: agregación plaquetaria inducida por ristocetina.

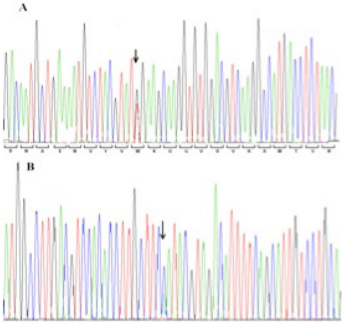

Fig. 1: Cromatograma mostrando fragmentos de las cadenas de ADN del gen GP1BA con la nueva mutación identificada. A: cadena forward; B: cadena reverse.

Bibliografía

1. Tang L, Leong L, Sim D, et al. von Willebrand factor contributes to longer half-life of PEGylated factor VIII in vivo. Haemophilia 2013; 19:539-45.

2. Woods AI, Blanco AN, Chuit R, et al. Major haemorrhage related to surgery in patients with type 1 and possible type 1 von Willebrand disease. Thromb Haemost 2008; 100:797-802.

3. Weiss HJ, Meyer D, Rabinowitz R, et al. Pseudo-von Willebrand's disease. An intrinsic platelet defect with aggregation by unmodified human factor VIII/von Willebrand factor and enhanced adsorption of its high-molecular-weight multimers. N Engl J Med 1982; 306:326-33.

4. Hamilton A, Ozelo M, Leggo J, et al. Frequency of platelet type versus type 2B von Willebrand disease. An international registry-based study. Thromb Haemost 2011; 105:501-8.

5. O'Connor D, Lester W, Willoughby S, Wilde JT. Pregnancy in platelet-type VWD: a case series. Thromb Haemost 2011; 106:386-7.

6. Grover N, Boama V, Chou MR. Pseudo (platelet-type) von Willebrand disease in pregnancy: a case report. BMC Pregnancy Childbirth 2013; 13:16.

7. Favaloro EJ. Phenotypic identification of platelet-type von Willebrand disease and its discrimination from type 2B von Willebrand disease: a question of 2B or not 2B? A story of nonidentical twins? Or two sides of a multidenominational or multifaceted primary-hemostasis coin? Semin Thromb Hemost 2008; 34:113-27.

8. Favaloro EJ, Patterson D, Denholm A, et al. Differential identification of a rare form of platelet-type (pseudo-) von Willebrand disease (VWD) from Type 2B VWD using a simplified ristocetin-induced-platelet-agglutination mixing assay and confirmed by genetic analysis. Br J Haematol 2007; 139:623-6.

9. Enayat MS, Guilliatt AM, Lester W, Wilde JT, Williams MD, Hill FG. Distinguishing between type 2B and pseudo-von Willebrand disease and its clinical importance. Br J Haematol 2006; 133: 664-6.

10. Giannini S, Cecchetti L, Mezzasoma AM, Gresele P. Diagnosis of platelet-type von Willebrand disease by flow cytometry. Haematologica 2010; 95:1021-4.

11. Rodeghiero F. Bleeding score and bleeding questionnaire for the diagnosis of type 1 von Willebrand disease. Disponible en: http://c.ymcdn.com/sites/www.isth.org/resource/resmgr/ssc/bleeding_type1_vwd.pdf. Último acceso: Agosto 2013.

12. Woods AI, Sánchez-Luceros A, Kempfer AC, et al. C1272F: a novel type 2A von Willebrand's disease mutation in A1 domain; its clinical significance. Haemophilia 2012; 18:112-6.